“CASOS CLÍNICOS: SOLUCIONES”

XV MASTER C.O.I.

JUNIO 2004

“CASOS CLÍNICOS: SOLUCIONES”

Por

Begoña Cabanilles Ródenas
Inmaculada Collada González
Gonzalo García Domínguez
Elena Hernández Plaza

MASTER en OPTOMETRÍA y ENTRENAMIENTO VISUAL

Junio 2004

Dedicamos este trabajo a nuestros familiares y amigos.

Nuestros más sinceros agradecimientos a todo el profesorado del C.O.I., en especial quisiéramos mencionar a Carmen Hinojasa, a Pilar Plou y a Marta Cabranes, por su total dedicación y esfuerzo, pero ante todo, por su confianza y amabilidad.

También quisiéramos mencionar en estos agradecimientos a Mª José Gutiérrez, por su paciencia, ayuda y compresión, durante todo este tiempo.

Quisiéramos dar las gracias al Centro de Optometría Internacional, por prestarnos sus instalaciones para realizar este trabajo, así como proporcionarnos material bibliográfico, audiovisual e informático.

Por supuesto agradecerles a nuestros padres y hermanos el apoyo recibido hasta el último momento y por la ayuda que nos han prestado.

Por último, y no por ello menos importante, dar las gracias a nuestros pacientes, sin los cuales este trabajo, no se podría realizar.

ÍNDICE

CASO I: DEGENERACIÓN MARGINAL PELÚCIDA

1.- DEFINICIÓN **9**

2.- HISTOPATOLOGÍA **10**

3.- SÍNTOMAS **10**

4.- EXAMEN OCULAR **11**

4.1.- Agudeza Visual **11**

4.2.- Retinoscopía / Queratometría **11**

4.3.- Refracción **11**

4.4.- Examen con lámpara de hendidura **11**

4.5.- Topografía **12**

5.-DIAGNÓSTICO DIFERENCIAL **13**

6.- IMPORTANCIA DEL DIAGNÓSTICO DE ESTA PATOLOGÍA **18**

7.- TRATAMIENTO **18**

7.1.- Tratamiento Optométrico: Adaptación de LC **18**

7.1.1.- LC tóricas blandas **18**

7.1.2.- LC RPG **19**

7.1.3.-LC híbridas **20**

7.1.4.- Esclerales **21**

7.2.- Tratamiento quirúrgico 21
7.3.- Pronóstico 22

8.- EXAMEN 23
8.1.- Anamnesis 23
8.2.- Preliminares 23
8.3.- 21 puntos 25
8.4.- Diagnóstico y plan 26

9.- TRATAMIENTO 27
9.1.- Adaptación de L.C. 27
9.2.- Lentes definitivas 29
9.3.- Entrenamiento visual 29

10.- CONCLUSIÓN 31

CASO II: ORTOQUERATOLOGÍA

1.- HISTORIA DE LA ORTOQUERATOLOGÍA 33

2.- SELECCIÓN DEL PACIENTE 37

3.- PRUEBAS PREVIAS A LA ADAPTACIÓN 39

4.- PROCESO DE ADAPTACIÓN 40
4.1- Selección de la lente de prueba 41
4.2- Pruebas de viabilidad 43
4.3- Tipo de terapia: diurna o nocturna 44
4.4- Frecuencia de revisiones 45

5.- EXAMEN VISUAL **46**

5.1- Anamnesis **46**

5.2- Preliminares **46**

5.3.- 21 puntos **47**

5.4.- Diagnóstico y plan4 **48**

6.- TRATAMIENTO **48**

6.1.- Pruebas previas a la adaptación **48**

6.2.- Selección de la lente **50**

6.3.- Adaptación y seguimiento **50**

7.- CONCLUSIÓN **54**

CASO III: LC EN POSTCIRUGÍA

1. INTRODUCCIÓN **56**

1.1.- Incisiones radiales **56**

1.2.- Incisiones mediante láser **57**

1.3.- Otras técnicas de cirugía refractiva. **60**

2. EL PREOPERATORIO LASIK **61**

2.1.- Selección del Paciente **61**

2.2.- Examen de las estructuras oculares **64**

2.3.- Examen visual **66**

3. OPERATORIO LASIK **67**

4. EL POST-OPERATORIO LASIK **69**
4.1.- Postoperatorio inmediato **69**
4.2.- Revisiones posteriores **70**
4.3.- Recomendaciones **70**

5. COMPLICACIONES Y RESULTADOS DEL LASIK **71**
5.1.- Complicaciones intraoperatorias **71**
5.1.1.- Atribuibles al microqueratomo **71**
5.1.2.- Atribuibles a la calibración del láser **72**
5.2.- Complicaciones postoperatorias inmediatas **72**
5.3.- Complicaciones tardías **73**

6. CALIDAD DE VISIÓN DESPUÉS DE LASIK **74**

7. LENTES DE CONTACTO DE POSTCIRUGÍA **76**
7.1.- Tipos de lentes de contacto para post LASIK **76**
7.1.1.- Lentes hidrofílicas **76**
7.1.2.- Lentes rígidas permeables al gas **77**
7.1.3.- Lentes de contacto rígido y borde blando **77**

8. EXAMEN VISUAL **78**
8.1.- Anamnesis **78**
8.2.- Preliminares **80**
8.3.- 21 puntos **80**
8.4.- Diagnóstico y plan **82**

9. TRATAMIENTO **83**
9.1.- Parámetros oculares **83**
9.2.- Topografía **84**
9.3.- Queratometría **86**
9.4.- Biomicroscopía **86**

9.5.- Medidas de las aberraciones **87**
9.6.- Primeras lentes de prueba **88**
9.7.- Entrega de las LC **89**
9.8.- Otras pruebas de LC **90**
9.9.- Lentes definitivas **92**

10.- CONCLUSIÓN **94**

CASO IV: TRAUMATISMO CRANEOENCEFÁLICO

1. INTRODUCCIÓN **97**

2. HISTORIA CLÍNICA **97**
2.1.- Ingreso y estancia en la UVI **97**
2.2.- Estancia en planta **99**
2.3.- Alta hospitalaria y revisiones posteriores **99**

3. IMPLICACIONES NEUROLÓGICAS **100**
3.1.- Recuerdo anatómico y funcional **100**
3.1.1.- Cerebro **100**
3.1.2.- Liquido cefalorraquídeo **106**
3.1.3.- Cerebelo **110**
3.1.4.- Troncoencéfalo **111**
3.1.5.- Meninges **114**
3.1.6.- Vía visual **115**
3.2.- Definición de traumatismo craneoencefálico **117**
3.3.- Examen neurológico **117**
3.3.1.- Anamnesis **117**

3.3.2.- Determinación del estado de consciencia 118
3.3.3.- Evaluación pupilar 119
3.3.4.- Trastornos motores 120
3.4. Clasificación de TCE 120
3.4.1.- Abierto o cerrado 121
3.4.2.- Nivel de consciencia o coma 121
3.4.3.- Lesiones del cráneo: Fracturas 122
3.4.4.- Lesiones de las meninges 122
3.4.5.- Lesiones del encéfalo 123
3.4.6. Lesiones de los nervios craneales 124
3.4.7.- Edema cerebral 125
3.5.- Lesiones secundarias 125
3.5.1.- Sistémicas 125
3.5.2.- Intracraneales 126
3.5.3. Secuelas 127
3.6.- Traumatismo de nuestro paciente 128

4.- EXAMEN VISUAL 130
4.1.- Anamnesis 130
4.2.- Preliminares 130
4.3.- 21 Puntos 132
4.4.- Pruebas preceptuales 134
4.4.1.- T.V.P.S 134
4.4.2.-Test Monroe III 135
4.4.3.- V.M.I. 135
4.4.4.- Test de Gardner 135
4.4.5.- Test de V.A.D.S. 135
4.5.- Diagnóstico y plan de tratamiento 136

5.- TRATAMIENTO **136**

5.1.- Entrenamiento Visual **136**

5.2.- Revisión Optométrica **140**

5.2.1.- Preliminares **140**

5.2.2.- 21 puntos **141**

6.- CONCLUSIÓN **144**

CONCLUSIÓN FINAL **145**

BIBLIOGRAFÍAY REFENCIAS DE FIGURAS **146**

CASO CLÍNICO I: *DEGENERACIÓN MARGINAL PELÚCIDA*

1.- DEFINICIÓN

Ectasia corneal no inflamatoria, bilateral, asimétrica que suele aparecer entre los 20-50 años, siendo su evolución lenta y no estando determinada su prevalencia por el sexo ni por la raza (fig. 1.1).

Su incidencia es desconocida ya que la mayoría de los casos es descrita como Queratocono.

No tiene componente hereditario aunque se han encontrado astigmatismos de moderados a altos en familiares de pacientes con esta anomalía.

Figura 1.1.: Dibujo del aspecto externo de una Degeneración Marginal Pelúcida (D.M.P.) en estado avanzado.(ref.4).

2.- HISTOPATOLOGÍA

La zona afectada es el estroma corneal, que aparece adelgazado, y la membrana de Bowman bien presenta agujeros, o bien está totalmente ausente.

La membrana de Descemet y el endotelio (ver fig. 1.2.) son normales y no se da aparición de infiltrados, cicatrices o depósitos lipídicos.

En algunos estudios se han encontrado zonas de espaciamiento fibroso importante en el colágeno.



Figura 1.2.: Estrías y opacidades posteriores en D.M.P.
Se observan también nervios corneales.(ref.3).

3.- SÍNTOMAS

Cursa con disminución de la agudeza visual, ésta suele ser de distinto grado, ya que aunque la afectación sea bilateral, siempre se afecta más un ojo que otro. Por lo demás es asintomática.

Raramente se puede producir hidropesía corneal aguda.

4.- EXAMEN OCULAR

4.1.- Agudeza Visual

Aceptable con compensación esfero –cilíndrica: 0.4-0.8. Leve mejora con agujero estenopeico.

4.2.- Retinoscopía / Queratometría

No suele aparecer un fuerte componente de irregularidad corneal en el área pupilar.

4.3.- Refracción

Aparición de astigmatismo alto contra la regla con valores entre 8.56 D y 9.50 D de media.

4.4.- Examen con lámpara de hendidura

El signo más característico es un marcado adelgazamiento corneal en el área inferior de la córnea, observable con sección óptica en la zona entre las 4-8 horas con una extensión de 1-2 mm; normalmente está separado del limbo por una zona de córnea normal, alrededor de 1-2 mm.

La zona de ectasia se sitúa justo por encima de la zona de adelgazamiento (fig. 1.3), siendo esta córnea que protuye de espesor normal.

Figura 1.3.: sección óptica de una córnea con típico adelgazamiento inferior de la D.M.P.(ref.3).

El epitelio sobre el área de adelgazamiento es normal, transparente, avascular y sin depósitos lipídicos.

En ocasiones aparecen estribaciones de la membrana de Descemet similares a las estrías de Vogt, que desaparecer por presión digital.

En casos raros y agudos puede darse rotura endotelial con hydrops, edema estromal, infiltrados de células inflamatorias y, posteriormente, cicatrización y vascularización.

4.5.- Topografía

Aparece una curvatura muy plana en el meridiano vertical con un aumento de elevación por protusión en la parte inferior de la córnea (fig. 1.4.).

Característicamente se da un alto poder dióptrico en los meridianos oblicuos inferiores dando un patrón en “alas de mariposa”.

En la zona pupilar se da un patrón de astigmatismo inverso con un grado variable de deformación hacia la parte inferior (donde está el adelgazamiento corneal).

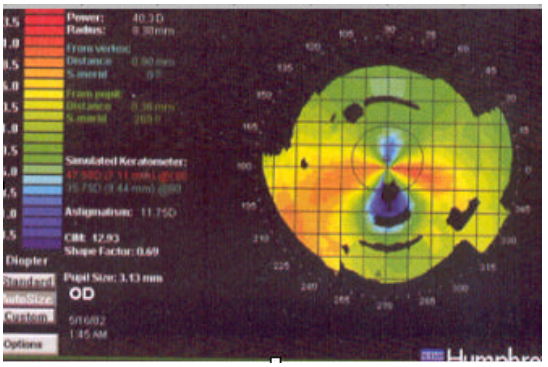

Figura 1.4.: Topografía típica de una Degeneración Marginal Pelúcida con patrón en "alas de mariposa" o "palomas besándose".(ref.3).

5.-DIAGNÓSTICO DIFERENCIAL

Existen distintas patologías corneales, independientes o debidas a un cuadro sistémico, que pueden ser confundidas con la degeneración marginal pelúcida, de ahí la importancia de hacer un buen diagnóstico diferencial.

Estas patologías serían:

- Queratoglobo:

Se da un adelgazamiento general de la córnea, más marcado en la zona próxima al limbo, y toda la córnea protuye. Suele ser hereditario, normalmente se da desde el nacimiento y es bilateral (fig. 1.5. dcha).

- Degeneración marginal de Terrien:

Condición, de causa desconocida, bilateral y asimétrica que afecta a córnea superior e inferior, con vascularización y depósitos lipídicos (fig. 1.5. izq).

La protusión se da en el área adelgazada, normalmente no cursa con inflamación ni defecto epitelial. Causa un alto astigmatismo.

Suele comenzar en individuos, sobre todo varones, de edad media a avanzada.

- Úlcera de Mooren:

Ulceración crónica, ideopática, normalmente unilateral, cursa con inflamación y dolor. Puede darse tanto en córnea inferior como superior. Inicialmente es marginal, en el estroma corneal periférico, y progresa lentamente hacia el centro (fig. 1.5. centro).

Se produce un defecto epitelial en la zona de ulceración, adelgazamiento y vascularización del borde periférico. En ocasiones se puede producir astigmatismo. Pueden producirse perforaciones en la forma bilateral.

Se da principalmente en hombres, aunque también en mujeres, y comienza en la edad adulta o en la avanzada.

- Degeneración en surco senil:

Idiopática , bilateral y suele darse en ancianos (tanto en hombres como en mujeres).

Causa adelgazamiento en una zona próxima al limbo sin zona de separación de córnea normal; también puede darse en la zona superior. Cursa también con escleritis de la esclera adyacente.

No se produce ni astigmatismo ni perforación. Los bordes del surco son marcados, mientras que los de la D.M.P. son suaves. El surco se forma próximo a depósitos de lípidos como los del arco senil.

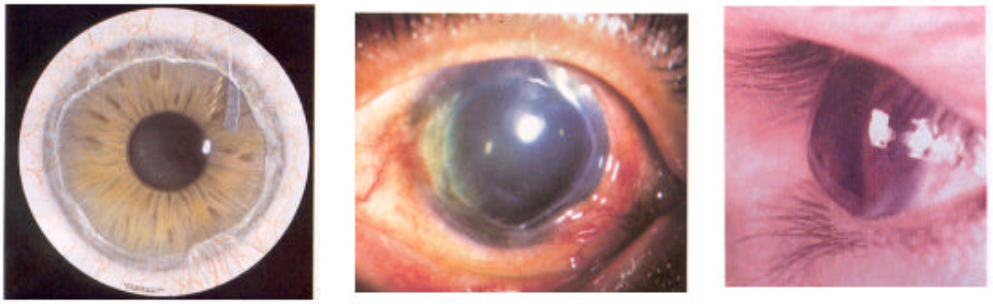

Figura1.5.: (de izquierda a derecha) : Degeneración marginal de Terrien, Úlcera de Mooren y Queratoglobo.(ref.4).

	D.M.P.	**D.M.Terrien**	**Úlcera Mooren**	**D. Senil surco**	**Queratoglobo**
Edad inicio	2ª-5ª década	Media/avanzada	Adulta/Avanzada	Avanzada	Nacimiento
Sexo	Ambos igual	Hombres	Más hombres	Ambos igual	
Etiología	Desconocida	Desconocida	Ideopática/ Autoinmune	¿Arco senil?	Hereditaria/
Lateralidad	Bilateral	Bilateral	Uni/ Bilateral	Bilateral	Bilateral
Adelgazamiento	Inferior.1-2 mm.	Suele ser superior	En fisura palpebral	Se da con el arco	
Inflamación	No	Ocasional-mente	Típica, peor en bilateral.	No	
Astigmatismo	Común	Común	A veces	No	
Defecto epitelial	No	Normalmente no	Típico	No	
Vasculariz.	No	Cruza el área de adelgazamient	Perif. al borde del adelgaza-miento	No	No
Perforación	Hydrops	Inusual	Frecuente (bilateral)	Nunca	
Depósitos lipídicos	No	Centrales a adelgaza-miento	No (aguda)	En arco corneal	

Figura 1.6.: Cuadro comparativo para el diagnóstico diferencial de la D.M.P.

- Queratocono:

El diagnóstico diferencial más importante es con el Queratocono, ya que la mayoría de las veces la Degeneración Marginal Pelúcida es diagnosticada como tal.

Éste, suele iniciarse en la pubertad (más en mujeres que en hombres) por causa atópica, hereditaria o enfermedades del tejido conectivo.

La protusión se da en el área adelgazada, que es central y aparecen estrías de Vogt; se acompaña también de anillo de Fleischer y de cicatrices en el área del ápex, no presentes en la D.M.P..

Casi siempre es bilateral, no existiendo vascularización, inflamación, defecto epitelial ni depósitos. Se da hidropesía corneal aguda con más frecuencia que en la Degeneración Marginal Pelúcida.

Se da un astigmatismo elevado oblicuo y muy irregular, variando de una revisión a otra el eje del mismo, no existiendo coincidencia entre los ejes del cilindro topográfico y el refractivo. La excentricidad corneal suele estar aumentado respecto al normal, pero con valor negativo.

	D.M.P.	**Queratocono**
Síntomas	Disminución de AV	Disminución de AV
Lateralidad	Bilateral	Bilateral
Inflamación	No	No
Deformación epitelial	No	No
Vascularización	No	No
Depósitos lipídicos	No	No
Hidropesia	Sí (menos frecuente)	Sí
Pautas de tratamiento	Coinciden	Coinciden

Figura1.7.: Similitudes entre Queratocono y D.M.P.

	D.M.P.	**Queratocono**
Etiología	Desconocida	Atópica/Enfermedad del tejido conectivo/Hereditaria
Edad de inicio	2ª-5ª década	Pubertad
Sexo	Igual en hombres y mujeres	Más en mujeres
Adelgazamiento	Inferior a la protusión	Coincide con la protusión. Es central o paracentral.
Astigmatismo	Inverso	Irregular y oblicuo
Ejes del astigmatismo	Coinciden los del cilindro topográfico y del refractivo	No coinciden los del cilindro topógrafo y del refractivo
Excentricidad	No tan elevada, sólo en zona inferior	Elevada y negativa
Perforación	Hydrops (endotelio)	Último estadío
Patrón topográfico	Muy característico	Adelgazamiento inferior, en algunas ocasiones parecido al de la D.M.P.
Anillo de Fleischer	No	Sí
Estrías	Sí pero más leves	Sí, abundantes en estadíos avanzados

Figura1.8.: Diferencias entre D.M.P. y Queratocono:

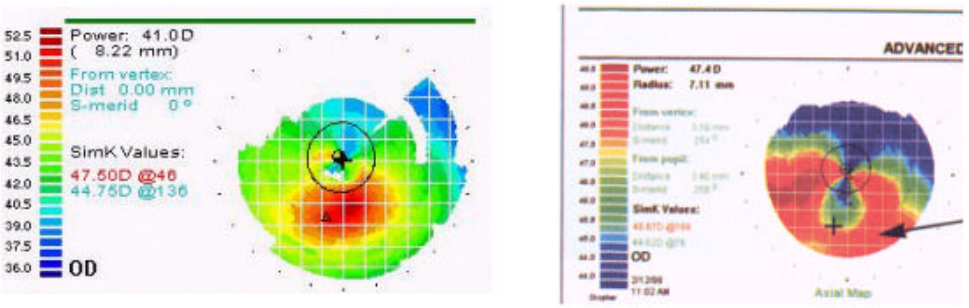

Figura 1.9.: Topografía de un queratocono a la dcha. Y de una D.M.P. a la izqda.(ref.5.b).

6.- IMPORTANCIA DEL DIAGNÓSTICO DE ESTA PATOLOGÍA

Resulta muy importante detectar D.M.P. en posibles candidatos a cirugía refractiva, la cual cada vez tiene más auge, ya que podría tener consecuencias importantes.

Las complicaciones que podrían producirse son:

- En queratoplastia fotorrefractiva : cicatrices y astigmatismo irregular.
- En técnicas de incisión (queratotomía radial) : riesgo de perforación corneal.
- En Lasik : empeoramiento de la condición y aumento del astigmatismo irregular.

7.- TRATAMIENTO

7.1.- Tratamiento Optométrico: Adaptación de LC

7.1.1.- LC tóricas blandas

Se adaptarán cuando el área pupilar no presente un fuerte componente de irregularidad corneal, compensando de este modo el fuerte astigmatismo inverso de forma aceptable. En algunos casos se compensa parcialmente el astigmatismo con LC y el resto con gafas sobre éstas.

-Adaptación:

Adaptaremos LC de toro interno para conseguir el máximo alineamiento posible entre el eje de la lente y el eje del astigmatismo corneal; así como con una zona óptica gruesa.

La lente puede aparecer en posición caída y con levantamiento de borde inferior; la solución pasa por adaptar lentes de mayor diámetro, menor radio base y/o de menor espesor.

7.1.2.- LC RPG

-Adaptación

El problema que surge al intentar adaptar este tipo de lentes es conseguir un buen centrado de las mismas, por esto intentaremos adaptar lentes de gran diámetro ($\geq$ 10 mm) y así evitar el desplazamiento lateral de las LC debido al astigmatismo inverso (fig. 1.10.) El radio base medio para este tipo de adaptaciones es 7.57.

En la mayoría de los casos la agudeza visual conseguida no es superior a 0.5.

Los problemas más frecuentes son: astigmatismo inducido por flexión y levantamiento del borde inferior.

Las lentes bitóricas pueden mejorar el alineamiento sobre la superficie corneal y compensar, con el toro anterior, el astigmatismo inducido.

Estas lentes necesitan un radio base muy plano, por lo que se deben de hacer a medida y esto encarece mucho la adaptación de las lentes de contacto, sobre todo teniendo en cuenta que los resultados son bastante impredecibles.



Figura 1.10.: Adaptación de LC RPG en una Degeneración Marginal Pelúcida (ref.3).

7.1.3.-LC híbridas

Pueden dar buenos resultados de adaptación en algunos casos (fig. 1.11.).

Los problemas más frecuentes serán:

- Astigmatismo residual inducido por flexión.
- Burbujas de aire atrapadas en la zona de transición de la lente de contacto.
- Desplazamiento de la lente.
- Adherencia a la córnea.
- Inyección limbar.
- Neovascularización corneal, a largo plazo (mal pronóstico en caso de posible transplante de córnea posterior).

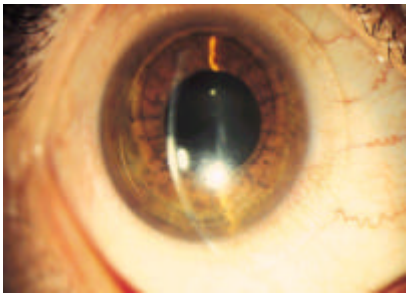

Figura 1.11.: LC Soft-Perm. Una de las posibles adaptaciones para D.M.P.(ref.3).

7.1.4.- Esclerales

Estas lentes de contacto, de gran diámetro y apoyo escleral, han demostrado su eficacia en el tratamiento de este tipo de complicaciones corneales (fig. 1.12.).

Figura 1.12.: LC escleral (.ref.).*

7.2.- Tratamiento quirúrgico

Sería la última opción de tratamiento de la Degeneración Marginal Pelúcida, cuando ya no es posible la adaptación de lentes de contacto o estas no proporcionan una buena agudeza visual.

Actualmente este tratamiento se realiza en dos fases:

-En la primera fase se realiza una queratoplastia lamelar en forma de arco para restaurar el espesor normal de la córnea y proporcionar una buena base para el injerto posterior central, se reemplaza epitelio, estroma y endotelio de la parte exterior de córnea.

-En la segunda fase se realiza una queratoplastia central (fig. 1.13.) guiada por videoqueratoscopio de modo que las suturas se pueden ajustar para reducir el astigmatismo posterior.

Normalmente la segunda intervención se realiza unos meses después que la primera, sin embargo, es posible realizar las dos en una sola sesión de modo que sólo se necesite una córnea donante, lo que minimiza el riesgo de rechazo.

Además, de este modo, se reduce el tiempo de recuperación de la agudeza visual.

Figura1.13. : Queratoplastia central combinada con queratoplastia lamelar en arco. (.ref.3).

Las complicaciones que se pueden dar en estas intervenciones son neovascularización de los injertos, lo que requiere tratamiento prolongado con esteroides que a la larga producirán cataratas subcapsulares posteriores.

7.3.- Pronóstico

No existen estudios a gran escala que reflejen la eficacia del tratamiento optométrico en estas anomalías de modo que no es posible hacer una valoración acerca de cuántas personas que padecen Degeneración Marginal Pelúcida finalmente tienen que ser intervenidas quirúrgicamente por queratoplastia.

CASO CLÍNICO

8.- EXAMEN

8.1.- Anamnesis

Paciente varón, C.C.E., de 30 años de edad. Llegó nuestra consulta para adaptarse lentes de contacto y revisar la graduación de sus gafas.

Se observa una posición del hombro derecho más alto, y el cuerpo inclinado hacia la izquierda. Paciente que era usuario de lentes de contacto hidrofílica, que dejo de usarlas hace un año, ya que se le ensuciaban mucho debido a su trabajo. La última revisión es de hace un año, pero nota que ve peor con ellas. No hace uso continuado de las gafas y guiña un ojo para ver mejor.

Su graduación en gafas es de:

OD	+1.25 esf	- 1.75 cil	75 º
OI	+0.75 esf	-1.25 cil	90º

8.2.- Preliminares

- Agudeza visual

	LEJOS	
	CC	**SC**
OD	0.05	0.05
OI	0.63	0.16

- Motilidad

Sus seguimientos son suaves, precisos extensos y completos. Los sacádicos son de buena calidad, sin estrés, sin movimientos asociados y ligeramente hipermétricos.

- Punto próximo de convergencia

Por el método de acercamiento, se observa que el ojo dominante motor es el izquierdo, y que su punto próximo se aleja con las repeticiones.

- Filtro rojo

Refiere ver dos luces en endo en visión lejana y una en visión próxima.

- Luces de Worth

Con la linterna de cuatro figuras, percibe cinco luces en visión lejana y cuatro en visión próxima

- Cover Test.

	cc	**sc**
Lejos	-	14 Δ XT_{OD}
Cerca	-	20 Δ XT_{OD}

- Biomicroscopia

Se observa un adelgazamiento en la zona inferior de la cornea, estrías y leucomas, principalmente en el ojo derecho.

8.3.- 21 puntos

- Queratometría

OD	56.00 x 50.00 90º	6.75x5.80 mm	AC= -6.50 a 90º
OI	43.00 x 42.75 90º	7.85 x 7.90 mm	AC=-0.25 a 90º

- Topografía

Se realizan las topografías para evaluar el estado corneal antes de la adaptación de las lentes de contacto y es cuando se descubre la existencia de la D.M.P. bilateral (fig. 1.14.).

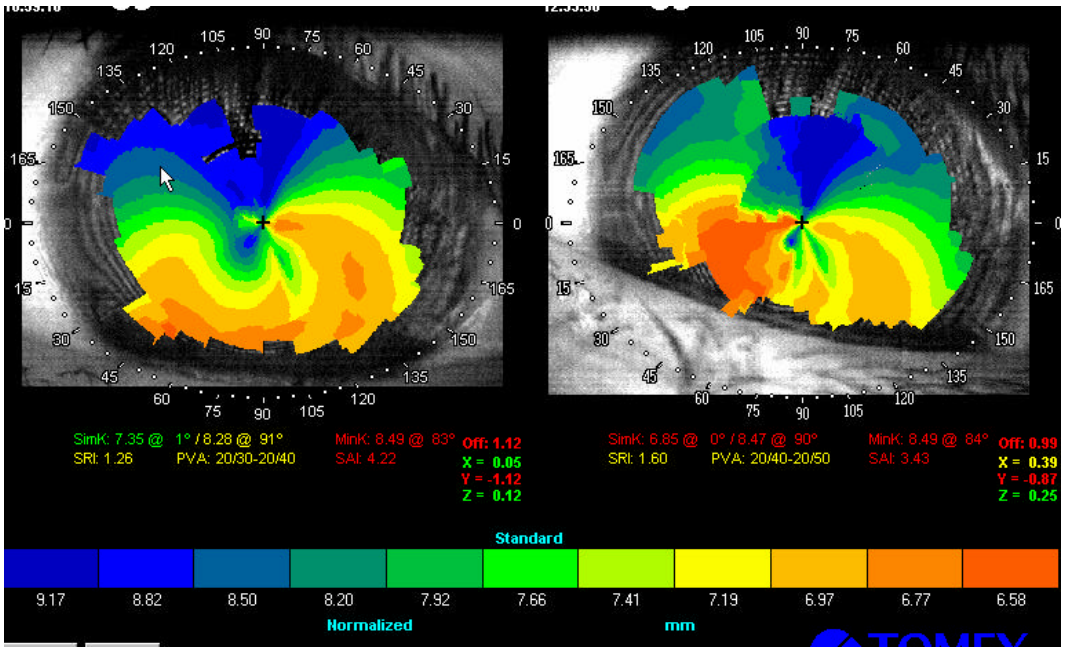

Figura 1.14.: Topografías del paciente

- Retinoscopia

OD	Sombras en tijeras
OI	+2.00ESF-1.50CIL a 60

- Subjetivo

OD	+0.75ESF-5.00CILa30	AV:0.1
OI	+0.75ESF-1.25CILa90	AV:0.63

- Foria inducida de lejos

Se midieron con el diasporámetro del foroptero, 2 exo

- Foria inducida de cerca

No se pudo realizar la prueba porque el paciente suprimía.

8.4.- Diagnostico y plan

1. Estado refractivo: Hipermetropía y astigmatismo, para lo cual se recomendó el uso de LC.
2. Visión Binocular: Ambliopía y exotropia del OD, recomendándose la realización de un programa de Entrenamiento Visual.
3. Salud ocular: Degeneración Marginal Pelúcida más evolucionada en el OD, por lo que serán adaptadas LC RPG.

9.- TRATAMIENTO

Al paciente se le recomendó la adaptación nueva de lente de contacto RGP, para mejorar la A.V. y Terapia Visual para la recuperación de la ambliopía.

9.1.- Adaptación de L.C.

Para la primera prueba, se pensó en una lente de geometría esférica, del laboratorio Lenticon.

	Tipo	**RB**	Æ	j
OD	Oxicon 30	7.00	9.00	-3.00
OI	Oxicon 30	7.70	9.00	-3.00

Después de dejarla estabilizar, se observó, que la lente del OD se apoya en el parpado inferior y se salta a menudo del ojo, llegando a una A.V. de 0.8 sin sobrerrefracción. En el OI se observo un centrado, movimiento y radio base buenos, llegando a una A.V. de 1.2 con una sobrerefracción de +1.50D.

En el examen con fluoresceína se observaba un toque central inferior muy marcado en el OD, y ligeramente plano pero sin toque central en el OI, se decidió cambiar la lente del OD, y dar por buena la lente del OI.

A continuación se probó una lente especial de Queratocono del mismo laboratorio para el OD, y para el OI la misma lente que en la prueba anterior.

	Tipo	**RB**	Æ	j
OD	K-cono	6.70	9.20	-10.00
OI	Oxicon 30	7.70	9.00	-3.00

Se consiguió mejorar el centrado y disminuir el toque central, por lo que estuvo usándola una semana, tras la cual tanto el radio y el movimiento se calificaron como plano y excesivo respectivamente.

Se probó a continuación en el OD una lente del mismo laboratorio, asférica de excentricidad 1.

	Tipo	**RB**	Æ	j
OD	Oxicon 30 EX 1	6.50	9.20	-3.00
OI	Oxicon 30	7.70	9.00	-3.00

Se valoró como plana y se intento con la una lente similar pero mas cerrada, se fue cerrando hasta llegar a un radio base de 5.80 mm, observándose un mejor fluorescinograma, pero sin llegar a ser aceptable.

Se pensó en una lente convencional en adaptación subpalpebral, probando.

	Tipo	**RB**	Æ	j
OD	Oxicon 100	7.00	9.50	-7.00
OI	Oxicon 30	7.70	9.00	-3.00

Se pudo observar un buen centrado y un radio base abierto, enganchada por el párpado pero con roce en párpado inferior, decidiéndose abrir para una mejor sujeción por el párpado.

	Tipo	**RB**	Æ	j
OD	Polycon II	7.30	9.50	-3.00
OI	Oxicon 30	7.70	9.00	-3.00

El paciente estuvo una semana usándolas. Después de cinco horas y media de uso, se valoró esta lente, como un radio base ligeramente abierto, buen centrado, movimiento y menisco, con sobrerrefracción llega a ver 0.8., refiriendo el paciente poder llegar a usarlas 12 horas sin problemas y con comodidad.

9.2.- Lentes definitivas

Los parámetros finales de la adaptación fueron los siguientes

	Tipo	**RB**	**Ø T**	**ØZO**	**f**	**AVL**	**AV_{AO}**	**AVC**	**AV_{AO}**
OD	Polycon II	7.30	9.50	8.20	-5.00	0.8		1.0	
OI	Oxicon 30	7.70	9.00	7.80	-1.50	1.0	1.0	1.0	1.0

9.3.- Entrenamiento Visual

Debido al hecho de que el ojo derecho del paciente ha sido suprimido durante años, por no estar adecuadamente corregido, y por la presencia de ambliopía, se recomienda un programa de Terapia Visual que, por problemas de horarios, se aplazará hasta Septiembre, por lo que se le enseñaron unos ejercicios de mantenimiento al paciente para realizar en casa seis días a la semana, hasta que pudiera comenzar con las sesiones de Terapia de forma continuada.

Con estos ejercicios se pretende que trabaje sobre todo el ojo derecho, para lograr la mejora de las habilidades visuales de este ojo e igualarlas con las del izquierdo y así conseguir una visión binocular adecuada.

Para comenzar se le recomendaron unos ejercicios para mejora de la AV en lejos y entrenamiento de la motilidad ocular.

10.- CONCLUSIÓN

En la patología descrita en este caso, la D.M.P., una ectasia corneal, el tratamiento va a depender del estado de la evolución, ya que en un inicio muy temprano, el síntoma principal, la mala visión, se puede resolver con gafas, mientras que en estadíos más avanzados, la única solución para mejorar los síntomas es la adaptación de lentes de contacto RGP.

Estas lentes podrán ser especiales o convencionales, dependerá de cada caso, eliminando la mala visión, y según algunos autores, disminuyendo o en algunos casos frenando el avance de la patología, este relentecimiento no es efectivo en todos los casos, pero sí en muchas ocasiones.

Por otro lado, toma gran importancia el diagnóstico diferencial con otras patologías, especialemente con el Queratocono, ya que la evolución que podemos esperar en una y otra varía, en términos del adelgazamiento, el astigamatismo y el eje del mismo, la edad de inicio y la etiología (como hemos visto a lo largo de este caso), pudiendo realizarse profilaxis en el caso del Queratono, pero no en el de la D.M.P. ya que, por el momento, su origen es desconocido.

CASO CLÍNICO II: *ORTOQUERATOLOGÍA*

1.- HISTORIA DE LA ORTOQUERATOLOGÍA

La ortoqueratología, es una técnica dentro del campo de la contactología, en la que se utilizan lentes de contacto permeables al gas de diseño especial, para producir un moldeo corneal controlado, produciendo así una reducción de la miopía. Esta técnica permite a un grupo determinado de pacientes, permanecer sin su corrección a lo largo del día, logrando buena visión funcional.

La ortoqueratología, o adaptación "orto-k", comenzó a usarse a principios de los años 60, en los Estados Unidos. George Jessen comienza a modificar el error refractivo de la miopía de forma deliberada, usando lentes de contacto rígidas, adaptándolas de forma especial, a este tipo de adaptación le llamo "Orthofocus". Se puede entender éste como el comienzo de la ortoqueratología.

En estudios anteriores, 1956, realizados sobre 1.000 adolescentes, usuarios de lentes de contacto rígidas de PMMA, con adaptaciones más planas que la curvatura corneal, no presentaron aumento de la miopía en un plazo de dos años. Observándose que las curvaturas corneales habían sido modificadas, provocando una disminución del error refractivo y aumentado la A.V. sin corrección.

Durante muchos años no fue una técnica aceptada generalmente, sus detractores se basan en que no era seguro alterar la córnea.

Al no disponerse de datos clínicos que desmostraran que no existía interferencia con las estructuras y la funcionalidad de la córnea, no se consideró un procedimiento acertado ni por optometristas ni por oftalmólogos. El hecho de que únicamente se disponía de la queratometría para evaluar, demostrar y hacer el seguimiento de los cambios topográficos

de la córnea, limitaba su uso a un grupo de contactólogos que contaban con muchos datos anecdóticos pero pocos de carácter científico. La orto-k fue calificada como una ciencia "experimental", en el mejor de los casos.

La llegada de aparatos que eran capaces de levantar mapas corneales, proporcionó un conocimiento más en profundidad de la superficie corneal, y por lo tanto un mejor empleo de este procedimiento.

Se realizaron diversos estudios en los que se demostró que estas lentes eran capaces de reducir la miopía mediante un aplanamiento corneal, estas reducciones variaban de 0'50 a 1'50 D en sujetos con 2'50 a 4'00 D de miopía, tardándose entre 3 y 10 meses en producir estos cambios. La principal causa de esta reducción fue debido a la adaptación de lentes de curvas muy planas que se ubicaban en una posición demasiado alta, ejerciendo una presión en la córnea superior y remodelándola a curvas más cerradas en su parte inferior. El inconveniente de este tipo de adaptación era que en un principio no era posible predecir la cantidad de reducción de miopía, y frecuentemente a lo largo del tratamiento, no se mantenía una A.V. estable.

Por esta década, el criterio de adaptación consistía, en alterar la córnea lo mínimo posible con el uso de lentes de contacto. Las primeras lentes orto-k siguieron teniendo un diseño convencional, de periferia más planas que las curvaturas base centrales. Eran lentes de contacto rígidas convencionales adaptadas lo más planas posibles, pero manteniendo un buen centrado sobre la córnea. Esto resultaba en una distorsión corneal y en problemas tales como aumento del astigmatismo. Otro gran problema, es que debido a la dureza del material, PMMA, producían un severo edema corneal, que derivaba a una distorsión corneal.

La adaptación consistía en realizar pequeñas variaciones en el diseño de las lentes. El proceso era muy lento y costoso, tanto para el adaptador como para el paciente. La reducción de la miopía no duraba mucho tiempo cuando las lentes eran usadas ocasionalmente. La falta de alta permeabilidad de los materiales, no pemitían el uso nocturno de una lente que ayudara a mantener la forma corneal.

La segunda generación de lentes para orto-k se centró en aumentar el rango de dioptrías a reducir y en mantener el efecto.

Comenzaron a aparecer las lentes de geometría inversa, así como la utilización de los topógrafos. Este avance, proporcionó una mejora considerable respecto al sistema anterior, que consistía simplemente en adaptar lentes rígidas convencionales lo más planas posibles. Los topógrafos permitieron hacer una descripción matemática de la forma de la cornea, diferenciando entre corneas prolatas y oblatas, diversos estudios demostraron que las formas prolatas respondían mejor al tratamiento.

El siguiente paso en el diseño de las lentes, fue el diseño de las lentes de geometría inversa de tres curvas, siendo las curvas de la lente más plana que la curvatura corneal, éstas deberán presentar menor movimiento que las convencionales y un centrado más exigente.

Este nuevo diseño represento un gran avance con especto a los diseños anteriores, aunque seguían presentando grandes desventajas, difíciles controlar el centrado, radio de la zona de cierre muy amplio, un grado alto de levantamiento de bordes que provocaba un movimiento inadecuado de la lente. El método de realizar 4 o 5 pequeños cambios graduales aplanando la curvatura base permitió un mejor control del centrado.

Se descubrió que otra aplicación atribuible al diseño de las lentes de geometría inversa, era la adaptación de lentes de contacto en post-cirugía, en aquellos casos en que los resultados de visión no fueron los esperados, así como en la adaptación posterior a la queratoplasia penetrante.

El último avance fue el diseño de una lente de cuatro curvas, que permiten un proceso de remodelación corneal más rápido.

El mecanismo en sí por el que funciona la orto-k esta en discusión. Los estudios realizados parecen indicar que los cambios de la forma corneal son temporales, demostrando que la córnea es elástica y tiene una "memoria", se lo ha comparado con un cambio "plástico". El resultado del estudio demostró que, independiente del mecanismo, los cambios en la forma de la córnea y la resultante reducción de la miopía eran temporarios y se revertían una vez interrumpido el uso de las lentes de contacto.

Estudios más recientes sugieren que en la adaptación se redistribuye el tejido corneal en lugar de cambiar el error refractivo remodelando la córnea (ver fig. 2.1).

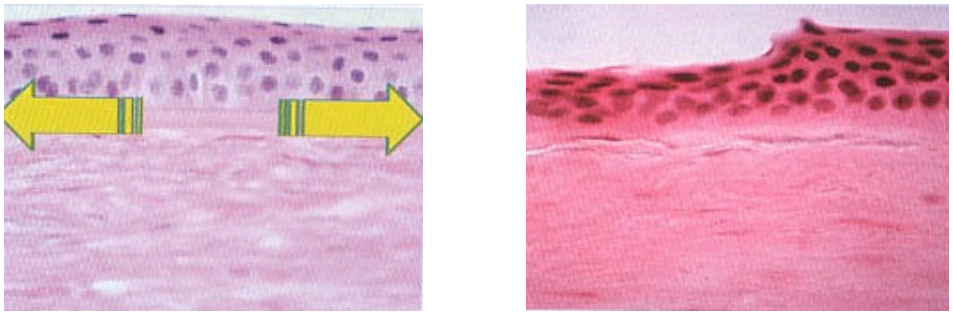

Figura2.1.: Imagen de una sección corneal anterior al tratamiento (izquierda), imagen del epitelio posterior al tratamiento orto-k (derecha) (ref.6).

Para llevar a cabo una buena adaptación de una lente de ortoqueratología es necesario realizar una buena selección del paciente, así como conocer si el paciente cumple los parámetros necesarios para conseguir un éxito en la adaptación. Se debe realizar una prueba de viabilidad para poder determinar si la córnea es maleable y es posible aplanarla. Es muy importante efectuar un seguimiento exhaustivo de todo el proceso.

2.- SELECCIÓN DEL PACIENTE

Las características que tenemos que tener en cuenta son:

- Salud ocular

Es posible esta adaptación en personas que no presentan distrofias corneales, enfermedades oculares ni afecciones que puedan impedir el uso de lentes RPG como por ejemplo: queratocono, infección o inflamación de la cámara anterior, infección o inflamación corneal o conjuntival, enfermedad sistémica que afecte al ojo, etc.

- Cantidad de error refractivo

Los resultados son más favorables si tratamos miopías iguales o menores a 3.00 D. En cuanto al error cilíndrico podemos compensar un astigmatismo directo de hasta 1.50 D y un astigmatismo inverso de hasta 0.75 D.

- Motivación

Quizás es la parte más importante de la selección del paciente. No da buenos resultados en aquellos pacientes que son muy exigentes con su visión y pretenden tener una AV de unidad durante todo el día. Generalmente una persona decide someterse a un tratamiento de ortoqueratología por razones profesionales (policías, bomberos...), de control de la progresión de la

miopía, reducción del número de horas de uso de las lentes de contacto o de las gafas, realización de actividades deportivas, etc.

- Medida queratométrica

Se piensa que las córneas demasiado planas o demasiado curvadas no son buenas candidatas.

- Diámetro pupilar

Debemos de asegurarnos que la zona tratada debe de ocupar todo el diámetro pupilar. Los pacientes idóneos son aquellos que tienen un diámetro pupilar inferior o igual a 5 mm.

- Apertura palpebral

Una apertura pequeña o un párpado poco tenso no son buenos candidatos para el tratamiento.

- Uso anterior de lentes de contacto

Tienen menor porcentaje de éxito las personas portadoras de lentes RPG durante un tiempo prolongado ya que han sufrido un moldeo corneal.

- Rigidez corneal

Determina la capacidad que tiene la córnea de modificar su forma por una presión ejercida sobre ella. La maleabilidad corneal es mayor en pacientes jóvenes.

- Excentricidad corneal

A mayor excentricidad mayor número de dioptrías podemos reducir.

- Ojo seco

Algunos autores consideran que es una contraindicación, sin embargo otros dicen que estas lentes permiten una buena lubricación corneal debido al reservorio de lágrima que se forma.

- Medicaciones

Algunas medicaciones pueden alterar la cantidad y la calidad de la película lagrimal, por lo que es necesario realizar un buen seguimiento de la adaptación.

Otros medicamentos afectan al sistema acomodativo, provocando dificultades en la visión.

3.- PRUEBAS PREVIAS A LA ADAPTACIÓN

- Anamnesis

Esta debe de contener el máximo de información posible, debemos conocer si el paciente esta motivado, cuáles son sus objetivos, si existe alguna contraindicación al uso de este tipo de lentes...

- Examen con lámpara de hendidura

Para descartar cualquier patología o alteración ocular que contraindique el tratamiento.

- Queratometría

Con un queratómetro mediremos el radio corneal central tanto vertical como horizontal, también medimos la curvatura corneal en horizontal en el lado temporal, para conocer el grado de aplanamiento corneal.

- Topografía corneal

Para valorar la forma superficie corneal, los grados, la cantidad de astigmatismo corneal, descartar posibles queratoconos y conocer el valor de la excentricidad corneal.

- Examen refractivo

Se realizará tanto un examen objetivo como subjetivo para obtener la graduación más exacta posible

- Evaluación de la película lagrimal

Se puede valorar realizando pruebas tales como: hilo de fenol, B.U.T. invasivo o no invasivo, Schirmer, patrón lagrimal..

- Medidas de los parámetros oculares

Apertura palpebral, diámetro pupilar y de iris visible y tensión de párpado.

- Ojo dominante

Hemos de prestar especial atención al ojo dominante, pues es a éste, al que le hemos de dar la mejor visión en caso de no poder igual la visión en ambos ojos.

- Oftalmoscopía

4.- PROCESO DE ADAPTACIÓN

El tipo de lentes utilizadas en esta adaptación, son lentes de geometría inversa de una banda de cerramiento del laboratorio Lenticon.

4.1- Selección de la lente de prueba

- Diámetro total: se le resta 0.5 mm al diámetro de iris visible. Los más comunes son 10.20 y 10.60 mm, en función si la terapia es diurna o nocturna respectivamente.

- Diámetro de la zona óptica: viene determinado por el diámetro total.

- Radio base: entre 0.20 y 0.60 más abierto que K. Si existe un astigmatismo moderado abriremos 0.40 sobre K/2.

Cerramiento de banda: de 3 a 6 D más cerrados que el radio base.

La lente debe de estar perfectamente centrada y debe de presentar un movimiento entorno a 1-2 mm. El fluorograma (fig. 2.2) tiene que mostrar un ligero toque central de 2-3 mm de diámetro, una laguna intermedia de fluoresceína hasta la primera banda, donde aparece una zona de toque de 0.5 mm de ancho, y luego un adecuado levantamiento de borde de 0.40 mm ancho.

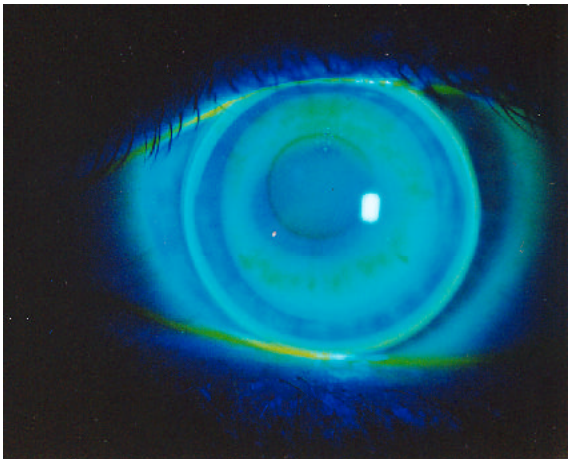

Figura 2.2.: Fluorograma ideal de una lente de orto-k 1 banda

Si la lente queda abierta (fig. 2.3), se observa que existe un excesivo movimiento, que está descentrada, el fluorograma presenta un toque central oscuro y muy pequeño de diámetro, también existe una zona de reserva lagrimal amplia, el toque periférico disminuye o desaparece cuanto más abierta está la lente. Las modificaciones que podemos realizar son las siguientes:

- Aumentar el diámetro manteniendo la misma zona óptica
- Disminuir el radio base
- Utilizar una banda ajustada

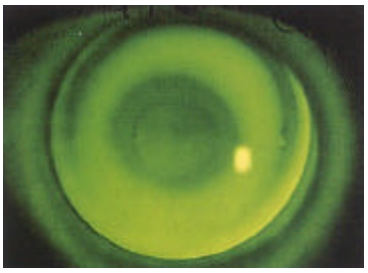

Figura 2.3.: Fluorograma plano 1 banda (ref.6).

Si la lente queda cerrada (fig. 2.4.), se observa que casi no tiene movimiento, esta bien centrada, el fluorograma presenta un toque central grande y no muy oscuro de diámetro, una reserva lagrimal pequeña y un toque periférico aumentado. Las modificaciones que podemos realizar son las siguientes:

- Disminuir el diámetro manteniendo la misma zona óptica
- Aumentar el radio base
- Utilizar una banda menos ajustada

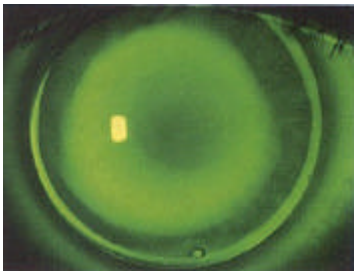

Figura 2.4.: Fluorograma de lente cerrado 1 banda (ref.6).

4.2- Pruebas de viabilidad

Después de dos horas de uso de las lentes la prueba de viabilidad es positiva si obtenemos los siguientes cambios, sino todos la mayoría:

Modificaciones con las lentes puestas:

- Que el movimiento de la lente sea menor
- Encontrar la lente algo descentrada
- Fluorograma más cerrado
- Evaluación del menisco lagrimal en toda la superficie corneal continuo
- Una sobrerrefracción más positiva

Modificaciones sin las lentes:

- Mejora de la agudeza visual
- Disminución de la miopía
- Integridad de las estructuras oculares
- Observar un aplanamiento corneal central y abombamiento periférico al realizar una topografía

4.3- Tipo de terapia: diurna o nocturna

En épocas anteriores cuando la ortoqueratología aún estaba en sus inicios, los materiales utilizados para fabricar las lentes tenían unos niveles de permeabilidad bajos que no permitían el uso nocturno, esto creaba una limitación importante al paciente, pues al fin y al cabo tenía que seguir usando lentes durante el día cuando lo que quería era "olvidarse de su miopía".

Actualmente la ortoqueratología ha avanzado muy rápidamente y existen materiales de alta permeabilidad que permiten realizar un uso nocturno, que hace que el proceso sea más rápido y sencillo.

El paciente puede elegir el tipo de terapia que desee, nocturna o diurna, explicándole bien las ventajas e inconvenientes de ambas.

La terapia diurna consiste en utilizar las lentes de contacto durante el día, tanto en el proceso de aplanamiento corneal, como en el de mantenimiento. Cuanto mayor es la ametropía a reducir, menor posibilidad de éxito porque el proceso de adaptación se alarga y menor será el porcentaje de aplanamiento.

La terapia nocturna consiste en la utilización de las lentes de contacto en las horas de sueño, con el fin de prescindir de las lentes durante el día..

Durante este tipo de terapia hemos de considerar la presencia de un edema fisiológico producido durante las horas de sueño. El uso de las lentes durante la noche, aumenta este edema pero hemos de vigilar que este no llegue a ser patológico, por ello se usan lente de permeabilidad alta (DK= 100). Es necesario el uso de lágrima artificial antes de acostarse y al

levantarse para lubricar el ojo y que la lente no se adhiera a la córnea. Hay que asegurarse de que antes de quitar la lente ésta esté en movimiento.

Al llevar las lentes solamente de noche, el paciente experimenta poco o nada de disconfort, se evitan las molestias producidas por el viento, polvo y sensibilidad a la luz.

La velocidad de los cambios corneales es mayor debido a la existencia de una mayor presión de la lente sobre la córnea provocada por los párpados.

4.4- Frecuencia de revisiones

- Tras una semana de uso diurno, aumentando el número de horas hasta un máximo de 12.
- Revisión a la semana, por la mañana tras dormir la primera noche con las lentes. Debe venir con las lentes de contacto puestas.
- Revisión a las tres noches por la mañana sin las lentes puestas.
- Revisión a la semana por la tarde sin las lentes puestas.
- Revisiones semanales durante un mes.
- Revisiones quincenales en el segundo mes.

En todas las revisiones se deben evaluar los cambios o el mantenimiento de los parámetros corneales, la refracción, la AV sin corrección y fluoresceinogramas.

CASO CLÍNICO

5.- EXAMEN VISUAL

5.1- Anamnesis

Mujer (J.S.F.) de 28 años, viene a consulta el 9 de Marzo del 2004, que tiene que pasar las oposiciones de policía en Junio y viene dispuesta a adaptarse unas lentes de contacto de ortoqueratología para reducir su miopía y así poder superar las pruebas médicas. Le exigen para que pueda ingresar una AV mínima sin corrección en ambos ojos de 0.7.

La paciente había sido usuaria de lentes de contacto RPG en adaptación subpalpebral, para controlar el progreso de su miopía, pero dejo de usarlas en Febrero de 2004.

Tiene una refracción en gafas de:

	Refracción	**AV_L**	**AV_C**
OD	-0.75 esf	0.8^+	1.0
OI	-1.25 esf	0.9^+	1.0

5.2- Preliminares

En los exámenes preliminares, los resultados obtenidos fueron:

- Estereopsis

La estereopsis obtenida fue de 40 seg. de arco. Este valor se encuentra dentro de los límites normales.

- Punto próximo de convergencia

El punto de rotura se encuentra a 2 cm de la nariz y el de recuperación a 4 cm. Siendo éstos valores normales.

- Cover test

VL_{sc}	**VC_{sc}**
Ortoforia	8? XF

- Pupilas

Las pupilas eran iguales, redondas y respondían por igual a luz y a la acomodación.

5.3.- 21 puntos

Las pruebas realizadas de los 21 puntos tuvieron los siguientes resultados:

- Queratometría:

OD	(43.75X43.75)5º D	(7.70X7.70)5 mm	AC 0 D
OI	(43.25X44.50)165º D	(7.80X7.60)165ºmm	AC (-0.75)165º

- Retinoscopía

OD	–1.75 esf
OI	–1.75 esf –0.50 cil 130º

- Subjetivo

OD	–1.25 esf
OI	–1.25 esf

5.4.- Diagnóstico y plan

- Diagnóstico

1. Estado refractivo: Miopía
2. Visión binocular: Dentro de los límites normales
3. Salud ocular: Dentro de los límites normales.

- Plan

Adaptación de lentes de orto-k, revisión de la visión binocular y de la salud ocular al año.

6.- TRATAMIENTO

6.1.- Pruebas previas a la adaptación

- Examen con el biomicroscopio

Dentro de los límites normales.

- AV y refracción

	AV_{SC}	Refracción	AV_{CC}
OD	0.4	-1.25 esf	1.0
OI	0.4	-1.25 esf	1.0

- Queratometría central en H y V

OD	(43.75X43.75)5º D	(7.70X7.70)5 mm	AC 0 D
OI	(43.25X44.50)165º D	(7.80X7.60)165ºmm	AC (-0.75)165º

- Queratometría temporal en H

OD	8.05 mm
OI	7.90 mm

- Diámetro corneal y pupilar

Fue de 11 y 4 mm respectivamente en ambos ojos.

- Excentricidad

En OD se obtuvo un valor de 0.61 y en OI de 0.63.

- Topografía

La podemos observar en la siguiente figura.

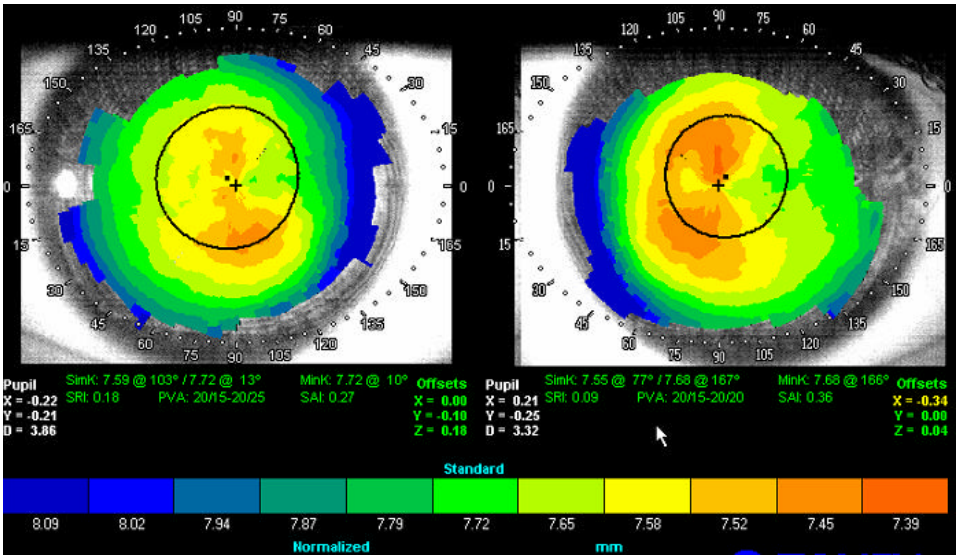

Figura 2.5.

6.2.- Selección de la lente

Para la selección de la lente correcta, siguiendo las pautas explicadas anteriormente, de las lentes escogidas inicialmente, realizamos dos cambios hasta llegar a la lente ideal para cada ojo. Las lentes seleccionadas son de los laboratorios Lenticon, de material oxicon-100 y potencia neutra. Los parámetros de las lentes son:

	Rb	**?**	**Banda**
OD	8.20 mm	10.60 mm	OR3
OI	8.20 mm	10.60 mm	OR3

6.3.- Adaptación y seguimiento

La evaluación de estas lentes nada más ponérselas es correcta, las lentes tienen un buen centrado y movimiento y el fluorograma es correcto.

Después de una hora de uso de las lentes, observamos que las pruebas de viabilidad son positivas, pues las lentes están centradas, el movimiento es algo más cerrado y el fluorograma es algo más cerrado. La AV que alcanza con las lentes, es en ambos ojos de 1.2, la sobrerrefracción es de +1.25D alcanzando una AV de 1.2 tanto en un ojo como en el otro.

Nada más quitarse las lentes, la AV en el OD es de 0.8 y en OI es de 1.2, al hacer la refracción el valor del OD es de –0.50 D y el del OI es de –0.25 D alcanzando una AV de 1.0 en ambos ojos. La excentricidad al hacer la topografía es de 0.46 y 0.59 en OD y OI respectivamente. Como muestra la figura 2.6.

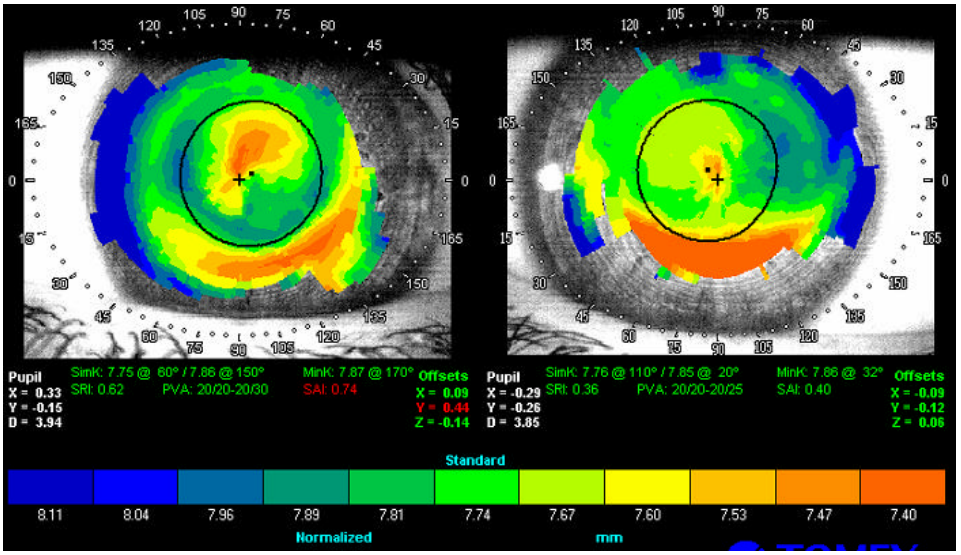

Figura 2.6.

La paciente realiza un uso diurno de las lentes durante una semana, empezando el primer día por dos horas y aumentamos el uso de las lentes en dos horas cada día hasta un máximo de ocho.

Durante una de las revisiones del seguimiento del tratamiento, se observa que la lente del ojo izquierdo queda muy cerrada y descentrada superiormente, por lo que se decide abrir el radio base 0.10 mm, de modo que la paciente hace uso diurno durante otra semana y el día antes de venir a consulta debe dormir con las lentes y las valoraremos.

La valoración de las lentes tras haber dormido con ellas fue correcta. Los resultados obtenidos tras tres semanas de dormir con las lentes son los siguientes:

La paciente refiere tener buena tolerancia a las lentes y que nota que tiene una buena visión a lo largo del día pero ve algo mejor con el ojo izquierdo.

El movimiento de la lente es escaso y tiene tendencia a descentrar nasal-superiormente, el menisco es correcto y el fluorograma es cerrado, lo cual nos indica que la lente actúa adecuadamente, pues está aplanando la córnea.

Al retirar las lentes, alcanza una agudeza de 1.0⁻ en OD y 1.2 en OI, la refracción obtenida en el OD es de -0.25 D y en el OI neutro.

Al examinar la córnea con la lámpara de hendidura ésta se encuentra dentro de los límites normales con un ligero puntilleado corneal en ojo derecho. La topografía obtenida es la siguiente:

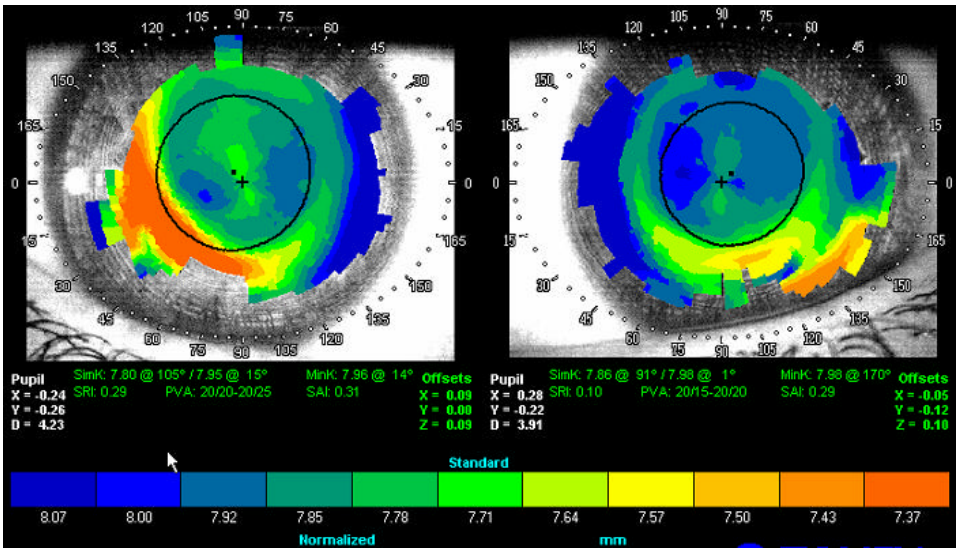

Figura 2.7.

El día 20 de Mayo de 2004 la paciente viene a consulta sin las lentes puestas. Pasadas tres horas sin ellas y realizando un uso nocturno durante un mes, se observó que la paciente alcanzaba una agudeza visual de unidad, sin ningún tipo de compensación, y la refracción resultó ser neutra. Las estructuras oculares se encontraban dentro de los límites normales.

Este es el punto en se concluye la adaptación, la córnea se ha aplanado lo suficiente para proporcionar una visión óptima a la paciente. El siguiente paso consiste en la fase de retención, en la que se continúa haciendo uso nocturno de las lentes. En esta fase, la córnea va adquiriendo la llamada "memoria de forma", es decir, el aplanamiento corneal cada vez se mantendrá más tiempo.

Sigue siendo importante, que en la fase de retención exista un seguimiento del paciente aunque no tan frecuente.

7.- CONCLUSIÓN

La ortoqueratología tiene como fin, la adaptación de una lente de contacto para la reducción de la miopía. Para este tipo de adaptación, es imprescindible una muy buena selección del paciente, el paciente debe de cumplir una serie de requisitos, tanto oculares (no exista patologías, una córnea dentro de la norma, que ésta sea maleable...) como propios del sujeto (que esté motivado, que no sea muy exigente con su visión, que esté dispuesto a realizar revisiones frecuentes...). Aún haciendo esta selección previa, no es posible asegurar el éxito de la adaptación, puesto que el limite de maleabilidad corneal no se conoce hasta finalizar la adaptación.

Si consideramos todos estos puntos, podemos decir, que la ortoqueratología es un método efectivo de reducción y control de la miopía. Como se ha comprobado en el caso expuesto, los resultados obtenidos son positivos y todos los objetivos del paciente se han cumplido.

CASO CLÍNICO III:
LC EN POST-CIRUGÍA

1. INTRODUCCIÓN

El promotor de la cirugía refractiva fue Snellen en 1869, quién propuso corregir el astigmatismo mediante incisiones corneales.

El método consistía en realizar una o varias incisiones en el meridiano más curvo de la córnea con el fin de aplanarlo. Fue Lans en 1898 quién propuso hacer las incisiones a ambos lados de dicho meridiano, para conseguir un efecto más regular.

1.1.- Incisiones radiales

El precursor de este tipo de incisiones fue Sato de Tokio, en 1939, que para mejorar la visión en los casos de queratoconos realizó, incisiones en la cara posterior de córnea para aplanarla. En 1953, empezó a utilizar las incisiones radiales para corregir ametropías. El procedimiento consistía en realizar 40 incisiones radiales en la cara anterior de la córnea, sin sobrepasar la membrana de Descemet, y 45 incisiones en la cara posterior penetrando 2/3 de ellas hasta estroma. Si la miopía iba acompañada de astigmatismo, se realizaban incisiones más largas y próximas entre sí en el meridiano más potente.

La queratotomía radial (QR), fue propuesta por Fyodorov y Durney en 1971, la modificación respecto a técnicas anteriores, fue que las incisiones radiales se practicaban sólo en la superficie corneal. Como muestra la figura 3.1.

Figura 3.1.: Incisiones radiales (ref.20).

El desarrollo y perfeccionamiento de estas técnicas quirúrgicas, ha sido realmente espectacular. Hoy en día contamos con una serie de posibilidades terapéuticas que han hecho que cada vez sean más las personas en el mundo que reemplazaron sus gafas o lentes de contacto por un procedimiento de cirugía refractiva.

1.2.- Incisiones mediante láser

Este método se comenzó a utilizar en 1987 y su introductor fue el Dr. Stephen Trokel, quien después de observar a los ingenieros de la empresa IBM cómo pulían los microchips de computadoras con el láser de 193 nm, se le ocurrió que podía utilizar este láser para tratar defectos visuales de tipo óptico, revolucionando así el mundo entero.

El mecanismo básico por el que actúa el láser excimer es la vaporización superficial de la córnea, modificando así su radio de curvatura y por tanto su poder dióptrico. Esta técnica se la conoce como fotocoagulación. En los pacientes miopes el láser actúa sobre la zona central de córnea produciendo un aplanamiento de esta. En los hipermétropes se actúa sobre la periferia-intermedia y por último, en los astígmatas el láser realiza una ablación cilíndrica en la zona central.

El láser, puede actuar sobre la córnea de tres formas:

- Sobre la superficie (PRK).
- Sobre el estroma (LASIK).
- Un híbrido de los anteriores (LASEK)

- Queratectomía fotorrefractiva (PRK) con láser excimer

La base teórica de esta técnica fue descrita por McDonald. Esta técnica consiste en aplicar el láser directamente sobre la córnea, con la consecuente desepitelización de la zona central, posteriormente la acción refractiva se realiza aplicando el láser sobre el estroma. Tras la cirugía, existe una etapa de reepitelización sobre la zona tratada, pero no se regenera la membrana de Bowman.

El rango de aplicación del PRK, hasta 6 D.

- Queratomileusis in situ asistida por láser excimer (LASIK)

La queratomileusis fue introducida por primera vez por José Barraquer.

El concepto de queratomileusis consiste en eliminar un lentículo de tejido del estroma corneal con poder idéntico pero de signo opuesto al de la ametropía que deseamos corregir

La técnica LASIK consiste en levantar un colgajo o flap no solo de las células epiteliales, como ocurría en la PRK, sino también de parte del estroma. Este colgajo se realiza mediante la acción del microqueratomo. Posteriormente se aplica el láser excimer sobre el estroma. Para finalizar se repondrá este colgajo teniendo mucho cuidado en planchar perfectamente el flap.

Rango actual de aplicación en el LASIK hasta un máximo de 15 D según el tipo de láser.

- LASEK

También se realiza actualmente un híbrido de las dos técnicas anteriores que recibe el nombre de LASEK. Consiste en el levantamiento de un llamado epiflap formado exclusivamente por epitelio corneal, posteriormente se actúa igual que en LASIK.

Con LASEK, las células superficiales son aflojadas con una solución de alcohol para que temporalmente sean colocadas a un lado. Después del tratamiento con Láser son devueltas a su posición original.

El tiempo real de Láser es similar al utilizado en LASIK. Las células superficiales necesitan dos o más días para sanar y un lente de contacto es colocado en el ojo durante este tiempo para servir como protector de la superficie.

PRK y LASEK pueden frecuentemente ser excelentes alternativas para aquellos pacientes que no sean candidatos al LASIK. Mientras que la mayoría de los pacientes de LASIK recuperan una visión útil en uno o dos días, en PRK y LASEK pudieran tomar más tiempo. Los pacientes de PRK y LASEK usualmente deben usar gotas hasta cuatro meses después de la Cirugía. Los resultados a largo plazo de PRK y LASEK son similares a los de LASIK.

1.3.- Otras técnicas de cirugía refractiva.

Existen otras técnicas para compensar ametropías, en las que no se utiliza el láser, como son los Intacs o anillos corneales, o las lentes intraoculares.

- Intacs o anillos Corneales

Es un procedimiento que permite tratar miopías de hasta -3 dioptrías con astigmatismo menor de -1 dioptría.

Consiste en introducir dos segmentos de plástico en la córnea periférica, en una zona ópticamente inactiva. Los segmentos aplanan la córnea central sin necesidad de eliminar tejido. El aplanamiento de la córnea central reduce la potencia del ojo, con lo que disminuye la miopía. El material plástico empleado es el mismo que se utiliza para las lentillas intraoculares que se usan desde hace casi 50 años, denominado PMMA (polimetilmetacrilato). Los intacs (fig. 3.2.) tienen la ventaja de que se pueden quitar o sustituir por otros de diferente tamaño, si las circunstancias lo exigen. Es decir la intervención es reversible. El resultado visual obtenido con esta forma más sencilla y menos invasiva de modificar la curvatura de la córnea puede ser mejor que el del LASIK.

Figura 3.2.: Intacs (ref.16).

- Lentes intraoculares

Las lentes intraoculares (fig.3.3.) se emplean para corregir tanto la miopía como la hipermetropía. Una lente de material plástico se introduce delante del cristalino natural, delante o detrás del iris, según el modelo. Las lentes fáquicas pueden proporcionar una excelente agudeza visual y el procedimiento es potencialmente reversible. El riesgo deriva de ser un procedimiento intraocular. Se han atribuido a algunas lentes fáquicas el desarrollo de cataratas y el daño de la superficie interior de la córnea.



Figura 3.3: Lente intraocular

2. EL PREOPERATORIO LASIK

2.1.- Selección del Paciente

El principal objetivo es el logro de la excelencia en la recuperación visual de los pacientes, para lo cual es necesario realizar una prolija y minuciosa selección de los casos para obtener así, el mejor resultado con el mayor índice de seguridad posible. Los mejores candidatos para el LASIK serán los que reúnan las siguientes características

- Mayores de 21 años de edad (a partir de esta edad es cuando por lo general se estabiliza la miopía o el astigmatismo). En los casos

de hipermetropía es aconsejable en pacientes con edades comprendidas entre los 40 y 60 años.

- Miopías inferiores a 8 ó 10 dioptrías y astigmatismo menores a 4 dioptrías son donde se obtienen estadísticamente los mejores resultados.

- En Hipermetropías menores a 5 dioptrías, es donde mejor recuperación visual se observa.

- Si el paciente no tolera el uso de Lentes de Contacto ya sea por problemas de tipo alérgico, conjuntivitis a repetición o alteraciones de su secreción lagrimal, este procedimiento resulta de gran utilidad para solucionar su déficit visual.

- En aquellos casos que presenten enfermedades generales graves tales como: artritis reumatoidea, deformaciones palpebrales, glaucoma, infecciones crónicas (iritis, blefaritis) obstrucción de las vías lagrimales u ojo seco, la cirugía puede estar contraindicada y será el oftalmólogo en definitiva quien lo decida para cada caso en particular.

- Los pacientes que usan lentes de contacto y tienen ojo seco, en ocasiones después de la cirugía PRK o LASIK pueden experimentar molestias de sequedad ocular, que suelen ceder en los meses posteriores a la cirugía y eventualmente pueden precisar el uso de lágrimas artificiales.

- Durante el embarazo, en un pequeño porcentaje de mujeres (hasta el 20%) la refracción puede sufrir modificaciones y permanecer después del parto.

Además de estos requisitos será necesario realizar, según César Villa **(Villa, 2001)**, una anamnesis muy completa que contenga los siguientes aspectos:

1- Motivación y necesidades visuales. Suele ser la de eliminar las LC y/o las gafas. Motivo profesional.
2- Historia médica general y ocular. Representa una contraindicación tener una enfermedad sistémica del colágeno, los pacientes con diabetes pueden presentar fluctuaciones en la refracción e incidencia de cataratas, representan una contraindicación relativa, si existe retinopatía diabética la intervención esta contraindicada, así como las enfermedades oculares activas.
3- Medicaciones. Algunas medicaciones que alteren la película lagrimal.
4- Estabilidad refractiva durante un año y medio.
5- Cirugías previas oculares. La cirugía previa de cataratas o retina no es en principio una contraindicación. La queratoplastia o queratotomía radial, después de un tiempo razonable tampoco está contraindicada.
6- Uso de Lentes de Contacto. Antes del examen preoperatorio, no utilizar lentes de contacto.

El éxito del procedimiento depende, no solo de la experiencia del oftalmólogo y de la precisión del Excimer Láser sino, también, de un correcto estudio pre-operatorio.

Si bien en el resultado visual definitivo existe un parámetro que es inherente al tipo de cicatrización de cada paciente y no es posible conocerlo de antemano, se usan también una serie de mediciones y exámenes previos (ocular y otro visual) que resultan de vital importancia.

2.2.- Examen de las estructuras oculares

- Topografía corneal

Es una prueba imprescindible, para obtener un mapa topográfico que nos dé información precisa de la forma corneal.

Mediante la topografía es posible hacer una selección previa del paciente candidato a la cirugía.

- Exploración externa

Debemos tener en cuenta que una órbita profunda y pequeña, nos puede dificultar el uso del microqueratomo.

- Biomicroscopía

Para descubrir alteraciones que puedan contraindicar la cirugía como:

- Pterigium.
- Las alteraciones conjuntivales, no son una contraindicación absoluta, pero deben ser tratadas previamente a la cirugía
- La catarata es una contraindicación cuando existe una evolución avanzada. Las erosiones corneales recidivantes y pequeños leucomas leves y superficiales no son contraindicaciones.
- Alteraciones endoteliales, no son contraindicaciones para el LASIK
- Las neovascularizaciones, pueden provocar un ligero sangrado durante la cirugía, por lo que es conveniente, en un periodo previo a la cirugía, dejar de utilizar las lentes de contacto.
- El queratocono es una contraindicación absoluta.

- Análisis de la película lagrimal

Los pacientes con ojo seco severo, no serán candidatos a la cirugía, ya que después de ésta, se crea un estado de hipoestesia corneal que reduce la secreción lagrimal.

- Paquimetría y biometría

La paquimetría consiste en medir el espesor corneal. Antes de la cirugía ésta debe tener un espesor suficiente para respetar que el lecho estromal resultante después de la ablación no sea inferior a 250 micras, y que el espesor corneal total, resultante de la intervención, sea superior a 400 micras.

- Tonometría

Los pacientes con glaucoma y alteraciones en el campo visual son una contraindicación. En aquellos con hipertensión ocular o historia familiar de glaucoma no está contraindicado el LASIK.

- Diámetro pupilar

Se mide el diámetro pupilar en condiciones escotópicas, mesópicas y fotópicas, para poder predecir posibles reflejos. Este diámetro se tendrá en cuenta a la hora de realizar la ablación

- Fondo de ojo

Es necesario realizar un examen de la integridad de la retina, para descartar posibles patologías que influyan en la calidad de visión del paciente, después de realizar la cirugía. Es de esperar posibles lesiones o alteraciones en la retina de pacientes con miopía elevada.

- Aberraciones

Los ojos además del desenfoque propio de las ametropías, sufren otro tipo de aberraciones como son el coma, astigmatismo de alto orden..., llamadas aberraciones de alto orden.

Estas aberraciones no suelen ser importantes en comparación al desenfoque producido por las ametropías, y normalmente no se tienen en cuenta a la hora de hacer una prescripción en gafas o en lentes de contacto.

Pero sí que hay que tenerlas muy en cuenta a la hora de realizar cirugía refractiva ya que pueden afectar seriamente a la calidad de la imagen después de realizar la intervención.

2.3.- Examen visual

- Agudeza visual, examen refractivo.

Es preciso realizar un examen objetivo como puede ser la retinoscopía, y un examen subjetivo exhaustivo, que es el que nos dará la valoración final.

Hay que evitar las hipercorrecciones en las miopías y lo contrario en las hipermetropías. Las agudezas visuales se tomarán tanto sin compensación como con el subjetivo.

- Agudeza visual y refracción bajo cicloplejia

Será necesario realizar un examen bajo la acción de un ciclopéjico, para descartar la actuación de la acomodación en la graduación final.

- Análisis de la sensibilidad al contraste

Permite conocer posibles variaciones entre el pre y el post-operatorio, dichas variaciones pueden influir en la calidad visual del paciente.

La visión binocular también debe de ser valorada. Aunque se ha comprobado en diversos estudios que no hay alteraciones significativas.

3.- OPERATORIO LASIK

El LASIK modifica el poder refractivo de la cornea, que es la principal lente del ojo. La cornea tiene tres capas principales: epitelio, estroma y endotelio. Mediante esta técnica se modifica la curvatura del estroma para darle nueva forma a la cornea, lo cual cambia su poder como lente. Esto a su vez permite que se enfoquen adecuadamente los rayos de luz en la retina para obtener visión clara sin necesidad de gafas o lentes de contacto.

Para corregir defectos refractivos con este método se utiliza el láser Excimer de Argon-Flúor (fig 3.4.). Este láser es capaz de tallar la cornea para darle una nueva forma. La ventaja del LASIK sobre otros procedimientos con láser consiste en que el tallado se realiza en las capas profundas del estroma corneal.

Figura 3.4.: Láser excimer(ref.17).

Esta radiación láser puede remover moléculas de tejido sin producir calor y como consecuencia de ello, no se producen daños estructurales y se logra así una ruptura de las uniones intermoleculares del tejido corneal.

El LASIK consiste en levantar una pequeña porción corneal, llamémoslo un flap corneal (fig. 3.5), con un microqueratomo (un equipo medico quirúrgico muy preciso.), para posteriormente poder tallar con el Excimer láser, (fig. 3.6.) (La máquina encargada de generar el rayo láser), el tejido corneal por debajo de la membrana de BOWMAN (es una estructura ocular homogénea, más precisamente de la córnea, la cual se encuentra por debajo del tejido epitelial de la córnea), con lo cual no se afecta la estructura molecular de la córnea.

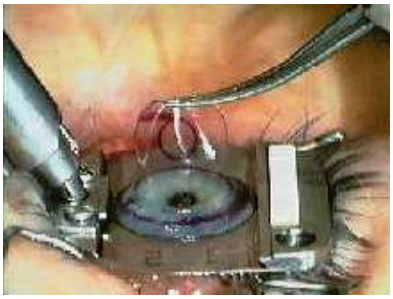

Figura 3.5. (ref.12).



Figura 3.6. (ref.12).

El procedimiento es el siguiente:

El procedimiento dura de 10 a 15 minutos, se realiza con anestesia local y el paciente se retira a su domicilio con un vendaje en su ojo por unas horas. La parte en la que se usa el Láser, dura entre 10 y 90 segundos en total. Después el colgajo creado con anterioridad es repuesto en su lugar original y observado por 2-3 minutos para asegurarse de que está completamente adherido.

El paciente se sitúa en una camilla especialmente diseñada para este procedimiento, se le tapa el ojo en el cual no se va a realizar la cirugía. En el ojo seleccionado, se apartan las pestañas para facilitar la progresión del microqueratomo y se aplica una gota de anestésico tópico.

1- Se procede a marcar la córnea periférica para ayudar a alinear correctamente el flap en su reposición.
2- Se coloca el anillo de succión, que centra el ojo y proporciona un soporte estable al paso del microqueratomo. El paciente deja de ver momentáneamente.
3- El microqueratomo realiza el corte del flap corneal.
4- Se separa el flap.
5- Se le indica al paciente de fije la mirada en una luz roja intermitente.
6- El láser excimer es aplicado en el lecho estromal.
7- Se reposiciona el flap.
8- Se procede a planchar los bordes del flap con una hemosteta.
9- Se instilan gotas de antiinflamatorio no esteroideo y antibiótico. Se retira el separador de párpados y se libera la sujeción de pestañas. El paciente tiene que cerrar lentamente los ojos y sin frotarse los ojos tiene que estar 15 minutos con los ojos cerrados.

4. EL POST-OPERATORIO LASIK

Después de una operación de cirugía refractiva se realizan unas revisiones de seguimiento.

4.1.- Post-operatorio inmediato

El paciente puede presentar sensación de cuerpo extraño que desaparecerá cuando la cicatrización superficial se haya completado.

También puede darse el caso que se produzca visión borrosa durante los primeros 2 ó 3 días debido a la mínima inflamación producida.

Se realizan dos controles:

- Después de la intervención. Se realiza un examen completo con la lámpara de hendidura. Es aconsejable que el paciente utilice gafas de sol, y que no se frote los ojos.
- Al día siguiente. Se explora con la lámpara de hendidura toda la estructura corneal: que no existan pliegues, que este transparente, no se haya desplazado el flap.

4.2.- Revisiones posteriores

Una vez completada la cicatrización superficial, comienza la profunda, que dura entre 6 y 8 semanas, en este periodo no existen molestias, pero puede persistir la visión borrosa e inestable.

Se realizarán las siguientes pruebas: una topografía, un examen visual y una biomicrocopía. Generalmente se realizan revisiones a las 2 semanas, al mes, tercer mes, a los 6 meses. Si todo esta correcto se le da el alta al paciente.

4.3.- Recomendaciones

Durante todo el post-operatorio se utilizarán gotas oftálmicas para favorecer la cicatrización y prevenir infecciones.

En este periodo no es aconsejable tomar el sol o exponerse a los rayos UV y que pueden alterar la cicatrización, como tampoco realizar actividades en las cuales pueda golpearse el ojo.

5. COMPLICACIONES Y RESULTADOS DEL LASIK

En este apartado hablaremos de las complicaciones intraoperatorias, las de postoperatorio inmediato y por último de las tardías.

5.1.- Complicaciones intraoperatorias

5.1.1.- Atribuibles al microqueratomo

Suelen causar pérdidas importantes de agudeza visual

Hay que tener en cuenta que si se detiene el microqueratomo (Fig. 3.7), o se pasa de largo y no se aborta el procedimiento de manera inmediata, el láser puede causar alteraciones serias.

Figura 3.7.: Microqueratomo (ref.17).

Cuando se realiza el corte del microqueratomo muy profundo, puede ocasionar una ectasia corneal, es decir una protusión de la córnea hacia adelante, lo cual en un futuro requeriría de un transplante de córnea como tratamiento.

En muchas ocasiones la ablación creada para la cirugía de la hipermetropía no es suficiente, ya que en esta cirugía se necesitan al menos 9 mm de diámetro estromal libre.

5.1.2.- Atribuibles a la calibración del láser

Un fallo en el funcionamiento de láser, puede provocar:

- Errores refractivos: hipo o hipercorrección esférica y/o astigmatismo inducido.
- Irregularidad corneales.
- Descentramientos de la ablación.

5.2.- Complicaciones postoperatorias inmediatas

- Desplazamiento o pliegue del flap corneal.
- Estrías y pliegues. Se debe prestar especial cuidado a la hora de manejar el flap, para que no existan alteraciones estromales, que puedan producir alteraciones es la visión, como: diplopia o astigmatismo irregulares.. La solución es la reintervención quirúrgica.
- Defectos epiteliales que precisaran la utilización de una lente terapéutica para aliviar dolor y facilitar la cicatrización.
- Infección.
- Depósitos en la interfase.
- Queratitis lamelar difusa (fig.3.8.), provoca una disminución de AV, también el paciente puede presentar síntomas de dolor, fotofobia, ojo rojo y lagrimeo.

Figura 3.8.: Queratitis lamelar difusa (ref.11).

5.3.- Complicaciones tardías

- Islas centrales, por falta de uniformidad del láser a la hora de realizar la cirugía, puede provocar un área central relativamente no afectada por el tratamiento. Los síntomas que estas islas pueden provocar, disminución de AV., diplopia monocular, imágenes fantasmas...
- Reepitelización anómala en la interfase. Puede ser debido a una mala cicatrización, adhesión o perforación del flap Se produce una migración de las células epiteliales, apareciendo los bordes del flap de color gris blanquecino.
- Ectasia corneal con aparición o incremento de miopía. La causa es ablacionar por debajo de 250 micras.
- Defectos refractivos residuales superiores a 0.75 D.
- Agudezas visuales sin compensación igual o peor a 0,5.
- Astigmatismo irregular, debido a flap roto o incompletos, a irregularidades en el corte.
- Astigmatismos que causan síntomas de doble imagen o bien su cuantía es superior a 0.75 D. Hipocorrección o hipercorrección esférica y astigmatismo regular.

6. CALIDAD DE VISIÓN DESPUÉS DE LASIK

La AV está limitada por las aberraciones creadas al pasar la luz por la pupila, la difracción producida y por el estado retiniano.

Al corregir una ametropía, la AV máxima que podríamos obtener está determinada por los parámetros anteriores.. El alcanzar esos valores límites después del LASIK va a depender de:

- Ametropía esférica residual.

- Regularidad de la superficie tratada

La uniformidad del patrón topográfico está directamente relacionada con la calidad visual.

- Relación diámetro pupilar/diámetro de ablación.

Aunque exista un correcto centrado de la ablación, es necesario tener en cuenta el diámetro pupilar a la hora la ablación, pues ésta debe tener un diámetro igual o superior al pupilar en condiciones escotópicas, de no ser así pueden producirse alteraciones en la visión como por ejemplo imágenes fantasmas (fig. 3.9), halos (fig. 3.10).

Figura 3.9.: imágenes fantasma(ref.13).

Figura 3.10: visión con un ojo no operado(derecha) y Halos después de la cirugía (izquierda) (ref.13).

- Simetría de la superficie ablacionada.

La falta de simetría de la ablación afectará a la visión posterior a la cirugía

- Forma de la córnea después de la cirugía.

El astigmatismo puede ser regular o irregular. Se puede producir un astigmatismo regular por una hiper o hipo corrección.

El astigmatismo irregular se puede dividir en:

- macroastigmatismo irregular: se identifica rápidamente al realizar una topografía corneal puesto que los ejes del astigmatismo no son perpendiculares entre sí.
- microastigmatismo irregular:: se refiere a pequeñas variaciones en el poder corneal debidas a microirregularidades en la superficie de la córnea. Su importancia reside en los fenómenos asociados que los pacientes refieren (visión con reborde, destellos (fig.3.11),...) que hacen que aún presentando agudezas visuales aceptables, se muestren insatisfechos.

Figura 3.11.:Destellos (ref.13).

Es posible que se produzcan otras alteraciones astigmáticas debido a cambios fisiológicos como: edema cornea, vascularización corneal periférica, disminución de la densidad endotelial, opacidad en el estroma corneal, lesiones activas o cicatriciales secundarias o no a la utilización de lentes de contacto, disminución en la cantidad y/o calidad de la secreción lagrimal y disminución de la sensibilidad corneal.

7. LENTES DE CONTACTO DE POSTCIRUGÍA

Existen pacientes que no se encuentran satisfecho con su visión sin compensación o compensada mediante gafas, después de haber sido intervenidos de cirugía refractiva., por ello deben adaptarse lentes de contacto. Si la causa de la disminución de visión fuera una falta de transparencia, el uso de lentes de contacto no mejoraría la situación.

7.1.- Tipos de lentes de contacto para post LASIK

7.1.1.- Lentes hidrofílicas

Las lentes hidrofílicas no es la mejor opción de adaptación en una córnea en la que se ha realizado una cirugía láser, debido que produce una inestabilidad visual. Si se decide hacer una adaptación con éstas lentes,

debemos escoger un material con un alto porcentaje en agua (mayor de 50%) y un espesor mayor a 0,20mm.

7.1.2.- Lentes rígidas permeables al gas

- Geometría convencional

Si la graduación previa no era muy elevada y/o la excentricidad corneal era alta.se puede optar por la adaptación de lentes de contacto RPG esféricas convencionales. Aunque no suelen ser las lentes con las que se obtienen los mejores resultados.

- Lentes especiales

Geometría inversa. Se trata de lentes de contacto donde el radio base es más plano que la segunda curva, lo cual facilita el centrado de la lente. La geometría de estas lentes se asemeja a la forma de la córnea operada de cirugía. Este tipo de lentes son utilizadas en tratamientos ortoqueratológicos.

Geometría asférica oblata. Se trata de lentes asféricas con excentricidad negativa.

Macrolens. Son lentes semiesclerales con geometría inversa y diámetro total entre13.9 y 15 mm.

7.1.3.- Lentes de contacto rígido y borde blando

Son lentes con las que se consigue una buena estabilización, pero su alto índice de rotura es su mayor inconveniente.

CASO CLÍNICO

8. EXAMEN VISUAL

En este apartado comentaremos como ha sido nuestra actuación con el paciente. Basándonos en su historia y en las pruebas optométricas realizadas, comenzaremos la adaptación de las lentes de contacto.

8.1.- Anamnesis

Paciente varón, J.J.T.C., de 25 años, que acude a nosotros porque nota que no ve bien de lejos y quiere adaptarse lentes de contacto.

Usaba lentes de contacto convencionales y se encontraba bastante cómodo con ellas.

Fue operado hace aproximadamente dos años de miopía mediante cirugía LASIK. Decidió operarse porque tenía 12.00 D de miopía en cada ojo.

El resultado de la cirugía fue exitoso, llegando a alcanzar una AV de 1.2 en cada ojo. Pero a los seis meses de la operación notó que comenzó a disminuir su AV. El paciente comenta que esta pérdida de AV coincidió con una época de mucho estudio.

Comenzó a usar gafas con la siguiente graduación:

OD -1.50 esf
OI - 1.25 esf –0.25 a 90º cil.

Se encuentra muy cómodo con estas gafas, no las lleva todo el día, principalmente las usa para ver la pizarra, conducir, aunque hay días que sí las lleva para todo uso. Nos comenta que sólo se las quita para estudiar.

Utiliza LC desechables mensuales para hacer deporte, pero la tolerancia no es adecuada, no las usa con comodidad más de 3-4h . Nota el ojo muy seco y que después de cada parpadeo tiene fluctuaciones en la visión.

En su historia familiar cabe destacar, los antecedentes de miopía en su familia: su madre ha tenido un desprendimiento de retina y glaucoma y su padre tiene una miopía elevada. Sus hermanos también son miopes fuertes. Su abuelo paterno es diabético, y su abuelo materno se quedó ciego, aunque el paciente desconoce la causa.

El resto de su historia médica no es significativa.

- Graduación en gafa en la actualidad:

OD	-1.50 esf		
OI	-1.25 esf	-0.25 cil	a 90º

- Agudeza visual :

	LEJOS		**CERCA**	
	cc	**sc**	**cc**	**Sc**
OD	1.5	0.4	1.0	1.0
OI	1.5	0.7	1.0	1.0

8.2.- Preliminares

- Motilidad ocular

Comprobamos que no existe ninguna alteración al realizar los movimientos de seguimientos. Encontramos que sus sacádicos son ligeramente hipométricos.

- Fusión

Obtenemos resultados dentro de los límites normales.

- Cover test

	cc	**sc**
Lejos	ϕ	ϕ
Cerca	1 Δ XF	6 Δ XF

Consideramos estos valores dentro de los límites normales.

8.3.- 21 puntos

- Queratometría

El valor de sus radios corneales son los siguientes:

OD	37.50 x 38.25 a 10º	9.00 x 8.85 mm	AC= -0.75 a 10º
OI	37.50x 38.00 a 165	9.00 x 8.90 mm	AC= -0.50 a 165º

Los valores de su queratometría son muy planos debido a la cirugía LASIK, ya que se produce un aplanamiento de la córnea más central.

- Retinoscopía

Con este examen objetivo, obtenemos una graduación de –1.25 D en ambos ojos.

- Subjetivo

Después de someter al paciente a un "fogging", obtenemos los siguientes valores:

OD	-1.00 esf	- 0.50 cil	105 º
OI	-0.50 esf	-0.50 cil	90º

No tenemos en cuenta sus valores astigmáticos, ya que al realizar la queratometría obtenemos que los ejes son muy próximos al meridiano de 180º, y en el subjetivo muy próximos a 90º, por lo que consideramos que se trata de un astigmatismo tensional.

- Foria de lejos y de cerca

Los valores obtenidos son de 2Δ de exoforia en lejos y 6Δ de exoforia en cerca. Se encuentra dentro de la norma.

- Cilindros cruzados fusionados

Obtenemos un valor de LAG de –1.00, es decir, el paciente está hiperacomodando.

- Vergencias

Los valores de base interna son los siguientes:

X/22/12

Y los de base externa:

18/24/14

Consideramos estos valores dentro de los límites normales.

- Amplitud de acomodación

OD -10.50
OI -11.50

Estimamos estos valores dentro de la norma para la edad del paciente.

- ARN/ARP

ARN: +2.00/+2.75/+2.25
ARP: -4.50/-7.25/-6.25

Consideramos que estos valores nos indican que el paciente está hiperacomodando.

- Flippers

El paciente realizó 22 ciclos en un minuto, lo que implica una flexibilidad acomodativa bastante buena.

8.4.- Diagnóstico y plan

- Diagnóstico

4. Estado refractivo: Miopía
5. Visión binocular: Dentro de los límites normales
6. Salud ocular: Dentro de los límites normales.

- Plan

Cambiar su graduación en gafa y adaptación de LC RPG post-cirugía, revisión para evaluar su visión binocular y salud ocular en un año.

- Nueva graduación

OD -1.00 esf
OI -0.50 esf

9. TRATAMIENTO

El tratamiento planteado fue la adaptación de lentes de contacto permeables al gas, pero debido a la geometría corneal del paciente, no elegimos unas lentes RPG de parámetros convencionales. Optamos por unas lentes especiales para post-cirugía. Estas lentes de contacto son similares a las que se utilizan en el tratamiento de ortoqueratología, es decir, lentes de geometría inversa, pero en este caso están modificadas para una mejor adaptación a la córnea del paciente sometido a cirugía refractiva.

9.1.- Parámetros oculares

	OD	**OI**
Altura palpebral	8 mm	8mm
Æ **Iris visible**	12mm	12mm
Æ **Pupilar**	5mm	5mm
Tono palpebral	Normal	Normal
Frecuencia de parpadeo	20veces/min.	20veces/min.
Calidad de parpadeo	ok	Ok
BUT	8	10
NIBUT	6”	13”
Schirmer	35mm a 2,20min	35mm a 2,20 min
Hilo fenol	24mm	20mm
Patrón lagrimal	marmóreo	marmóreo

Figura 3.12.:Test de Schirmer

Estos parámetros son imprescindibles para elegir la lente de prueba más adecuada a la fisiología del paciente

9.2.- Topografía

La primera topografía (fig. 3.13.) realizada es la siguiente:

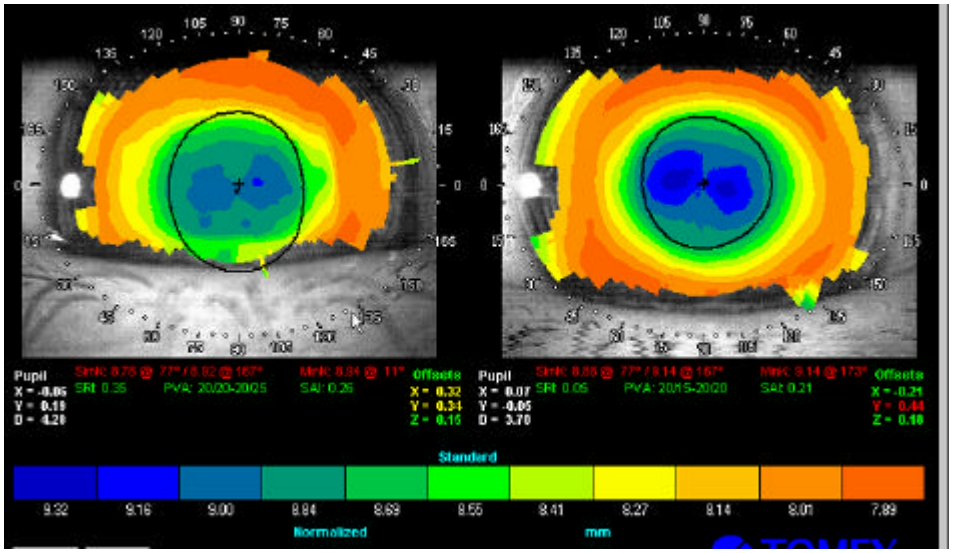

Figura 3.13.

A continuación se muestran unas topografías más específicas de cara anterior y posterior, realizadas en la Clínica Novovisión, es ellas se puede observar que no existe ninguna alteración significativa de ambas superficies corneales (fig. 3.14. y fig. 3.15.).

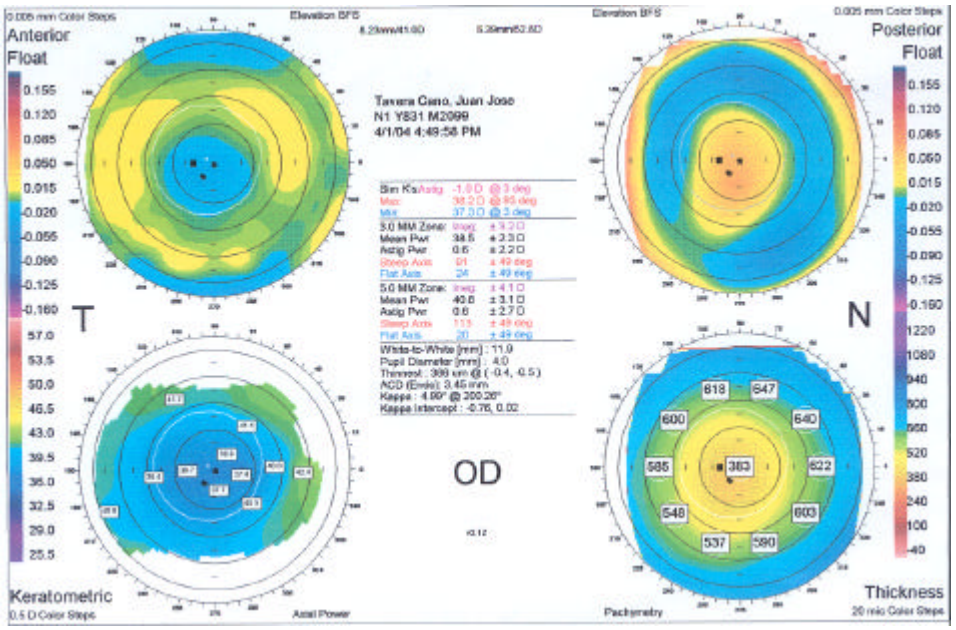

Figura 3.14: *topografía corneal de ojo derecho*

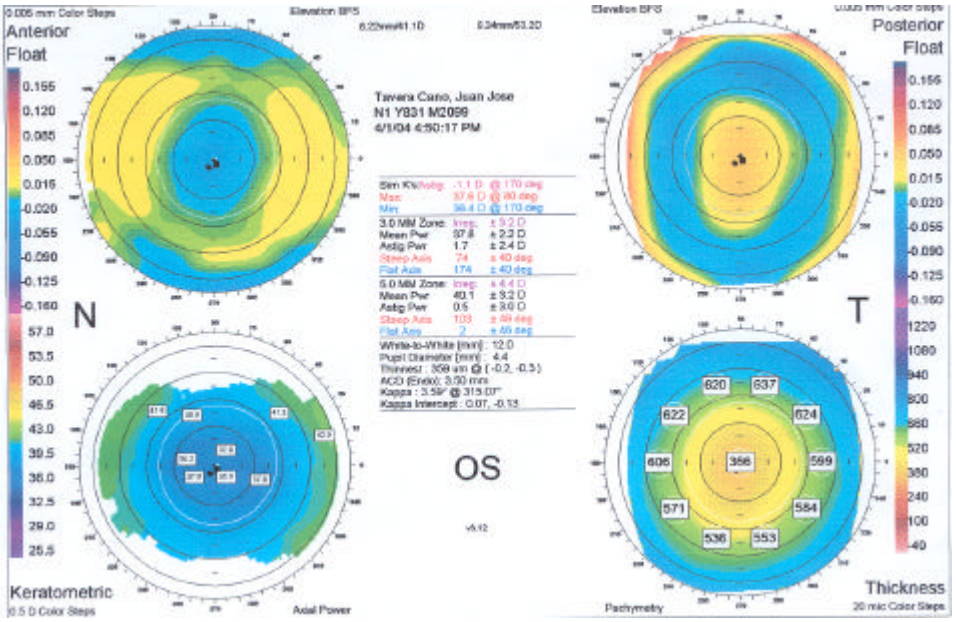

Figura 3.15.: topografía corneal de ojo izquierdo.

9.3.- Queratometría

OD	37.50 x 38.25 a 10º	9.00 x 8.85 mm	AC= -0.75 a 10º
OI	37.50x 38.00 a 165	9.00 x 8.90 mm	AC= -0.50 a 165º

9.4.- Biomicroscopía

Al realizar el examen de lámpara hendidura, observamos que los bordes palpebrales se encuentran enrojecidos e hinchados y se aprecia obstrucción de las glándulas de Meibomio. Existe inyección conjuntival bulbar nasal y temporal en ambos ojos e hiperemia conjuntival tarsal en párpado superior. Existen neovasos cornéales en limbo superior e inferior Grado I. Su ángulo irideocorneal es de 2/4, estimación realizada con la técnica de Van Hering.

Después de la cirugía láser, al haber seccionado los nervios corneales, el ojo se encuentra en un estado de hipoestesia corneal, favoreciendo la hiposecreción lagrimal. Ésto, unido al estado de sus párpados, puede estar indicándonos un posible estado ocular de ojo seco, por tanto, podemos encontrarnos posibles problemas de tolerancia a las LC a la hora de realizar la adaptación.

9.5.- Medida de aberraciones

Remitimos al paciente a la Clínica Novovisión, para realizar un examen de las posibles aberraciones que podía presentar tras la cirugía.

Podemos observar que el paciente presenta unas aberraciones muy marcadas, ya que la imagen de un punto en su retina es equivalente a un gran óvalo, como se muestra enmarcado en rojo en la figura 3.16. para ojo derecho y 3.17 para el ojo izquierdo.

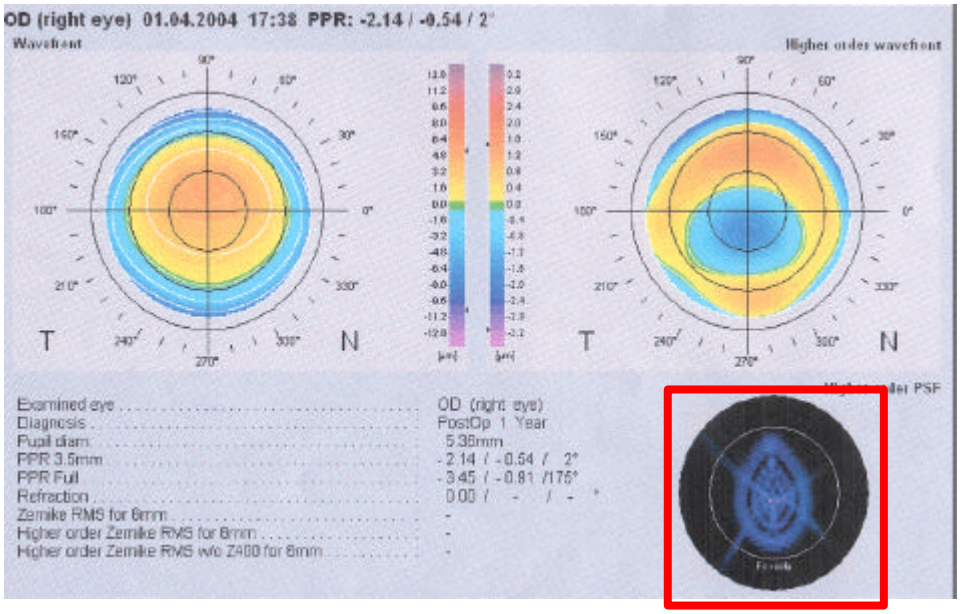

Figura 3.16.

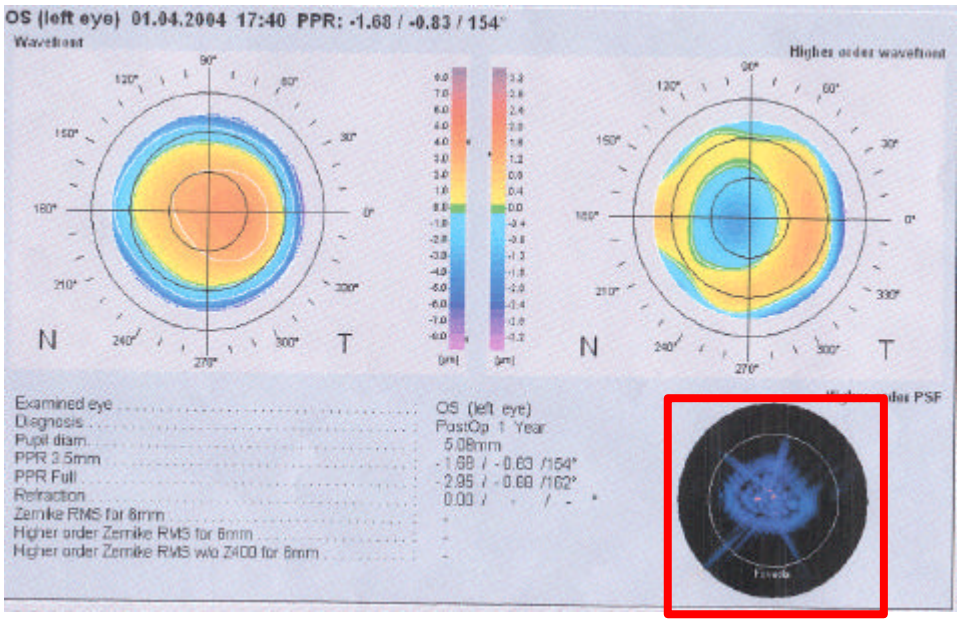

Figura 3.17..

9.6.- Primeras lentes de prueba

Comenzamos la adaptación el día 23 de Marzo de 2004, las primeras lentes de contacto, del laboratorio Lenticon, con un DK=100, fueron las siguientes:

	Tipo	**RB**	Æ	j
OD	Surgical	SB0=8.90	9.80	-3.00
OI	Surgical	SA0=8.80	9.80	-3.00

Después de dejar las LC estabilizar durante treinta minutos observamos que ambas, quedan desplazadas nasalmente. Incluso, la lente del OI al examinarla con baja iluminación, observamos que el diámetro es insuficiente. La sensación subjetiva del paciente, es que le molesta más la lente del OI.

Se opta por abrir el radio base de estas LC 0.10, pero al evaluar estas lentes vemos, que quedan excesivamente planas, por ello cambiamos el tipo de LC.

Las siguientes LC, del mismo laboratorio, las probamos el día 25 de Marzo de 2004, son del mismo material que las lentes anteriores. Son las siguientes:

	Tipo	**RB**	Æ	j
OD	Oxy100 OR3	8.40	10.60	neutro
OI	Oxy100 OR3	8.50	10.60	neutro

Observamos, después de 30 minutos de estabilización, que las LC, en cuanto a diámetro y radio se valoran como aceptables, el centrado de las lentes es ligeramente nasal, pero consideramos las lentes válidas, por lo que procedemos a realizar la sobrerrefracción para pedirle unas LC definitivas.

La sobrerrefración es la siguiente:

OD	-4.25 esf	**AV:**	1.0
OI	-4.25 esf	**AV:**	1.0

Aún así, le prestamos nuestras LC de prueba, para que el paciente vaya acostumbrándose con la sensación de cuerpo extraño de las lentes, y para mejorar la tolerancia.

9.7.- Entrega de las LC

El día 13 de Abril de 2004, acude el paciente a consulta para realizar la entrega de sus lentes de contacto.

El paciente comenta que le molesta, sobretodo, la lente del OI. Nota como que la lente le diese "tirones". Con la LC del OD no tiene ningún problema.

El paciente ha estado llevando las lentes hasta un máximo de 10h, y nota que a partir de las 4-6h de uso comienzan las molestias.

Las lentes que le vamos a probar como definitivas son las siguientes:

	Tipo	**RB**	Æ	j
OD	Oxy100 OR3	8.40	10.60	-4.25
OI	Oxy100 OR3	8.50	10.60	-4.25

La valoración de las lentes de contacto es que la LC del OI queda un poco plana, por lo que optaremos por cerrarla un poco.

La Sobrerrefracción es la siguiente:

OD	+0.50 esf	**AV:**	1.0
OI	+0.50 esf	**AV:**	1.0

Realizamos también una topografía (fig.3.17.) para ver si estas lentes han modificado la córnea. En la que no se aprecian cambios significativos.

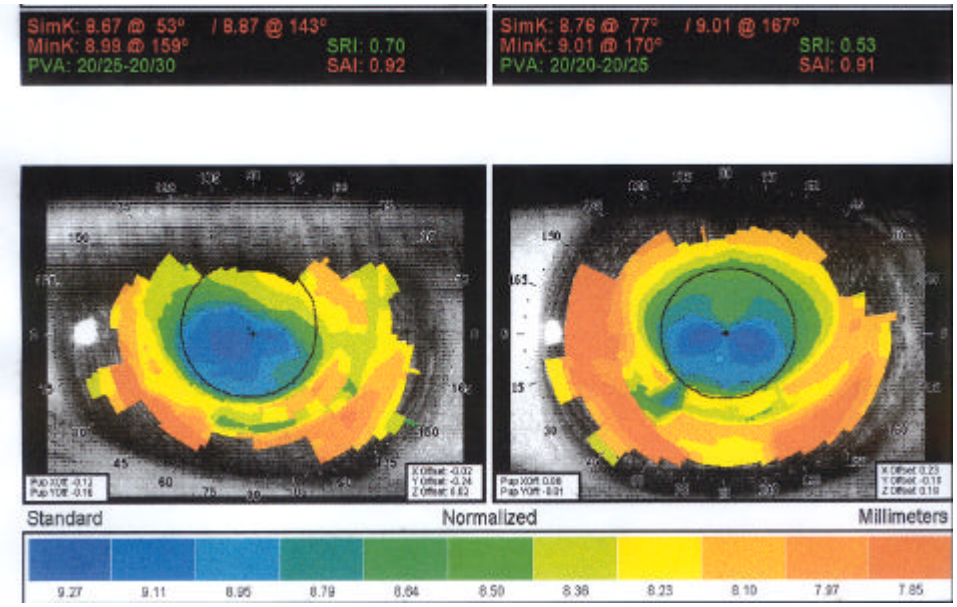

Figura 3.17.

Por todo lo anterior, no daremos estas LC como definitivas, debido a la observación objetiva del optometrista y a la sensación subjetiva del paciente. Intentaremos buscar otras LC que sean adecuadas.

9.8.- Otras pruebas de LC

Como el paciente no estaba cómodo con las lentes, le probamos otro tipo de lentes, también de geometría inversa, pero estas del laboratorio Menicon, con DK=70, y con un diseño especial para córneas operadas de miopía. Con ellas intentamos mejorar la tolerancia del paciente:

	Tipo	**RB**	Æ	j
OD	Ex-Plateau	8.33	10.00	-1.50
OI	Ex-Plateau	8.33	10.00	-1.00

Estas LC las encontramos válidas después de 30 minutos de estabilización, tanto el diámetro como el radio son perfectos. La lente queda centrada en posición subpalpebral, con un movimiento algo escaso, pero bueno. Le dejamos estas lentes para comprobar si la tolerancia del paciente mejora. Las revisaremos con más horas de uso.

Después de 15 días de uso, el paciente comenta sentirse muy cómodo con ellas. Nos comenta que es capaz de llevarlas durante más de 8 horas sin ningún tipo de complicación.

Al examinarlas con la lámpara de hendidura, observamos que la adaptación sigue siendo perfecta, tanto radio, diámetro, movimiento, menisco y centrado.

Damos estas lentes como definitivas, por ello, realizamos la sobrerrefracción.

OD	-3.00 esf	**AV:**	1.0
OI	-3.50 esf	**AV:**	1.0

9.9.- Lentes definitivas

El día que realizamos la entrega de las LC, el paciente no describe problemas de tolerancia con las lentes prestadas.

Al probar sus lentes definitivas, observamos que no existe alteración de las estructuras oculares. EL comportamiento de las lentes es adecuado y el paciente está satisfecho con la visión obtenida.

La sobrerrefración obtenida es la siguiente:

OD	Neutro	**AV:**	1.0
OI	Neutro	**AV:**	1.0

Recomendamos una revisión a los 15 días, y posteriormente realizarlas frecuentemente.

10.- CONCLUSIÓN

Podemos considerar que la adaptación de lentes de contacto después de una cirugía láser va a resultar satisfactoria dependiendo de las condiciones visuales de cada paciente.

El éxito puede depender de las exigencias visuales del paciente, de la cantidad y del tipo de error refractivo.

También es importante tener en cuenta que la forma corneal queda alterada tras la cirugía láser, pudiendo darse el caso de que las lentes de contacto no quedasen perfectamente estabilizadas, una alternativa podría ser el uso de lentes de contacto de excentricidad muy alta.

Habrá que tener en cuenta que la tolerancia a las lentes de contacto puede verse reducida por las condiciones de ojo seco que presentan la mayoría de los pacientes operados. Por lo que habrá que buscar materiales de lentes de contacto con un DK adecuado.

En nuestro caso hemos tenido que probar diversas lentes de geometría especial, hasta poder dar con las LC adecuadas para el paciente, ya que no siempre la adaptación correcta para el optometrista, resulta cómoda para el paciente.

La adaptación ha sido satisfactoria en el momento que hemos conseguido una AV buena, una adaptación correcta que no altere la salud ocular del paciente y una buena tolerancia por parte del paciente, llegando a poder hacer un uso continuado de las lentes durante más de 8 horas.

Cuando realicemos estas adaptaciones debemos reforzar positivamente al paciente, ya que acude a nosotros con cierto grado de decepción al no haber sido los resultados de la cirugía los esperados.

CASO CLÍNICO IV: *TRAUMATISMO CRANEOENCEFÁLICO*

1.- INTRODUCCIÓN

En este caso vamos a exponer la evolución de un paciente con traumatismo craneoencefálico haciendo un seguimiento desde su ingreso en el hospital, hasta que acude a nuestro centro por las consecuencias visuales debidas a dicho traumatismo.

Comenzaremos describiendo su historia clínica punto por punto y relacionándolo con conceptos teóricos neurológicos.

Realizaremos una descripción del traumatismo craneoencefálico, relacionándolo con las posibles consecuencias, sobre todo visuales.

También haremos una descripción del examen visual realizado al paciente, y cómo partiendo de él comenzamos su tratamiento optométrico.

2.- HISTORIA CLÍNICA

2.1. Ingreso y estancia en la UVI.

Paciente de 21 años que hace 14 meses ingresó en la U.V.I. del hospital tras sufrir un accidente de moto con el siguiente cuadro:

- G.C.S. (escala de coma Glasgow): inicial de 4-5 .
- Tendencia a hipoxemia e hipotensión.
- TAC Craneal: traumatismo craneoencefálico grave con contusión cerebral frontal bilateral, edema difuso con colapso de cisternas perimesencefálicas, pequeña lámina subdural frontal izquierda y un foco contusivo central. Fractura occipital derecha sin desplazamientos ni colecciones hemorrágicas.
- Shock hipovolémico.

- Traumatismo torácico con contusión pulmonar en los cuatro cuadrantes, Síndrome de distress respiratorio del adulto y neumotórax a tensión derecho que fue drenado.
- Contusión miocárdica con fracción de eyección del 25%.
- Contusiones hepáticas.
- Fractura abierta de tibia y peroné tipo 1.
- Presión tisular de oxígeno inicial por debajo de 15 mmHg durante 45 minutos.

Su pronóstico fue grave y estuvo ingresado 28 días en estado de coma.

El paciente precisó de medidas de soporte vital avanzado, incluyendo ventilación mecánica.

Durante este periodo el paciente desarrolló episodios puntuales de hipertensión intracraneal.

Su fractura abierta de tibia y peroné fue operada y fijada con yeso 10 días antes de su alta en la UVI.

Tras despertar paulatinamente se observó una discreta hemiparesia derecha.

Los TAC cranerales de control mostraron la evolución favorable de las lesiones postraumáticas en ambos polos frontales con reabsorción completa de la lámina subdural y desaparición del edema inicial.

Por dicha mejoría, se produjo la subida a planta.

2.2.- Estancia en planta.

Inicialmente el paciente se encontraba desorientado en las tres esferas con lenguaje poco fluido, aunque comprendía parcialmente.

Su evolución clínica fue buena, recuperando la fuerza en el lado derecho casi completamente, su orientación temporo-espacial, así como la función del ventrículo izquierdo.

La Unidad de Traumatología, indicaron que el paciente debía permanecer mes y medio con escayola, sin apoyar la pierna derecha.

Se realizó una revisión oftalmológica por referir diplopia sin que aparezca alteración en la motilidad ocular.

2.3.- Alta hospitalaria y revisiones posteriores.

El paciente fue dado de alta tras permanecer 16 días en planta, con el tratamiento que sigue a continuación:

- En este momento continuaba enyesada su pierna derecha, de modo que se le recomienda reposo durante un mes más, tras lo cual se valoró por el servicio de Traumatología la evolución de esta lesión
- tratamiento farmacológico con CLEXANE 40 mg inyectable.

En una revisión realizada 3 meses después del alta refirió encontrarse mejor, no refirió cefalea y que se iba incorporando progresivamente a su vida normal, aunque todavía precisaba el uso de muletas.

Refirió trastornos de memoria inmediata, así como una mayor inquietud, ocasionalmente sensación de agobio y pequeños cambios de carácter. Desde el punto de vista visual, estas alteraciones pueden provocar problemas en la integración de la información visual.

Además de estas alteraciones, el paciente notaba un trastorno visual en mirada extrema hacia la izquierda, por lo que se le remitió a Oftalmología, sin aparecer causas aparentes en la exploración.

El tratamiento farmacológico que se le prescribió fue el siguiente:

- TRANXILIUM 5, 1 comprimido cada 8 horas , vía oral.
- TORADOL, si presenta cefaleas, 1 comprimido cada 8 horas más ZANTAC, 1 comprimido cada 12 horas por vía oral.
- CLEXANE 40, cada 24 horas subcutáneo hasta retirada de férula.
- ORFIDAL, 1 comprimido por la noche si precisa.
- EMULIQUEN, 1 cucharada cada 8 horas por vía oral.

3.- IMPLICACIÓN NEUROLÓGICA

3.1.- Recuerdo anatómico y funcional

Comenzaremos explicando ciertas nociones de neurología, que nos serán de gran ayuda para el entendimiento de la afectación, a nivel del sistema nervioso central, que se produce tras un traumatismo cráneo encefálico.

El sistema nervioso central comprende una parte craneal y otra raquídea.

-Craneal: que incluye cerebro, cerebelo y tronco encéfalo.

-Raquídeo: referido a la médula espinal.

Un traumatismo craneoencefálico, como su nombre indica, afectará a la parte craneal del sistema nervioso central.

A continuación vemos las funciones realizadas por cerebro, cerebelo, troncoencéfalo, así como por el líquido cefalo raquídeo, las cuales podrán estar afectadas en caso de producirse un traumatismo .

3.1.1.- Cerebro

El cerebro se divide en dos hemisferios que se encuentran interconectados entre sí a través del cuerpo calloso.

Cada hemisferio, a su vez, se divide en lóbulos: frontal, parietal, temporal, de la ínsula y occipital englobando cada uno de ellos distintas áreas funcionales.

Así, un traumatismo craneoencefálico, según la zona en la que se produzca, puede interferir en el buen funcionamiento de algunas de estas áreas, tanto motoras como sensoriales(fig. 4.2.).

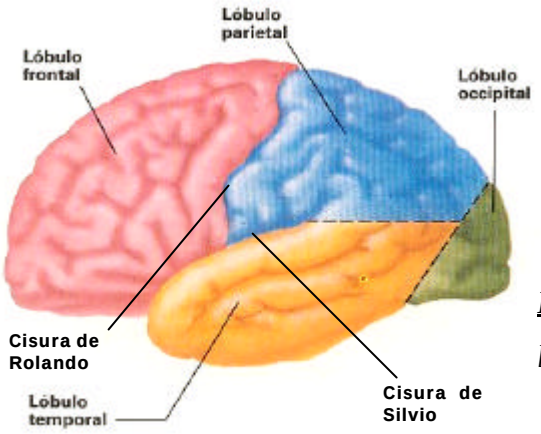

Figura 4.1.:Imagen de los lóbulos cerebrales. (ref.26).

- Lóbulos frontales:

Alberga dos áreas de gran importancia:

- El área psicomotora: que se corresponde con la parte anterior del lóbulo.
- El área motora: justo por detrás de ésta, y delante de la cisura de Rolando.

1. Área psicomotora:

Alberga las funciones mentales superiores (deseos, enseñanzas culturales, equilibrio psíquico, planificación, etc.)

Si se lesiona se produce falta de comportamiento social, problemas de personalidad, alteración del criterio, la inteligencia y el comportamiento.

Dentro de ella encontramos:

- ***Área 8*** cerebral, encargado de la coordinación de los movimientos oculares voluntarios. Su lesión hace que desaparezcan los movimientos oculares voluntarios, quedando sólo los involuntarios.
- ***Área 8s*** que inhibe al anterior.
- ***Área 6***: encargada de planificar los movimientos generales del cuerpo, ordena al área 4γ. Es el "yo".
- ***Área 6s*** que suprime la acción del anterior.

2. Área motora:

Su función es la de regular la respuesta motora voluntaria.

Dentro de ella encontramos el **Área 4** que es la encargada de la motilidad voluntaria. Se divide en :

- ***Área 4P*** : es el origen del sistema piramidal. Si se lesiona se produce parálisis.
- ***Área 4s*:** área supresora o moduladora, que controla los movimientos del área anterior. Si se lesiona se producen movimientos no deseados.
- ***Área 4a*:** controla los movimientos espontáneos, explosivos, en situaciones en las que existe un aumento de la adrenalina. Su lesión hace que estos movimientos espontáneos no se produzcan.

- Lóbulos parietales:

Situados detrás de la cisura de Rolando y por encima de la cisura de Silvio. Incluyen las áreas sensitivas:

- ***Áreas 1, 2 y 3***: son áreas sensitivas, en ellas se hace consciente toda la sensibilidad general del organismo, estando esta separada por órganos y posibles sensaciones de cada uno de ellos (ej.: sensación de temperatura a nivel de la cara). Si se lesionan se produce anestesia.
- ***Áreas 5 y 7***: son áreas en las que se produce el reconocimiento de sensaciones. Si se lesiona existen sensaciones, pero no somos capaces de identificar a qué son debidas éstas En estas áreas, además, se produce la stereagnosia (su lesión provoca autoagnosia).

- ***Áreas 39 y 40***: la primera de estas áreas nos ayuda a interpretar lo que leemos (si se pierde se produce alexia) y la segunda nos ayuda a la realización del cálculo matemático (su pérdida hará que no seamos capaces de realizar dichos cálculos).

<u>- Lóbulos temporales:</u>

Se encuentran en la zona lateral externa del cerebro, por debajo de la cisura de Silvio.En ella aparecen varias de las áreas sensoriales:

- ***Área 41***: interpreta el sonido (área auditiva). Su lesión hace que no seamos capaces de distinguir el tipo de sonido que nos llega.
- ***Área 42:*** es el área audio-psíquica, sirve para entender el lenguaje oral y se decide lo que se dice (a través del área 44) según lo entendido. Su lesión hace que la interpretación de lo escuchado no sea correcta.
- ***Áreas 20 y 21*:** relacionadas con la memoria auditiva. Su lesión hará que olvidemos sonidos, melodías, etc. Anteriormente escuchadas. La zona por detrás del área 21 está relacionada con la memoria visual y la auditiva conjuntamente. De modo que su lesión provocará el olvido de situaciones con información visual y auditiva.
- ***Área 22:*** área psíquica-auditiva, se interpreta lo que se oye. Su lesión produce que no seamos capaces de discernir la procedencia de lo oído(voz, música, etc.)

  Este área incluye el área vestibular en el cual se hace consciente la sensibilidad vestibular. Su pérdida hace que no seamos capaces de interpretar en cada momento cuál es nuestra relación con el espacio (si estamos girando, de pie, etc.).

- Lóbulos occipitales

Estos lóbulos se corresponden con las áreas sensoriales ; allí se hacen conscientes sensaciones provenientes de distintas partes del cuerpo, en referencia a la visión, en esta zona se lleva a cabo la visión sensorial y la asociación visual.

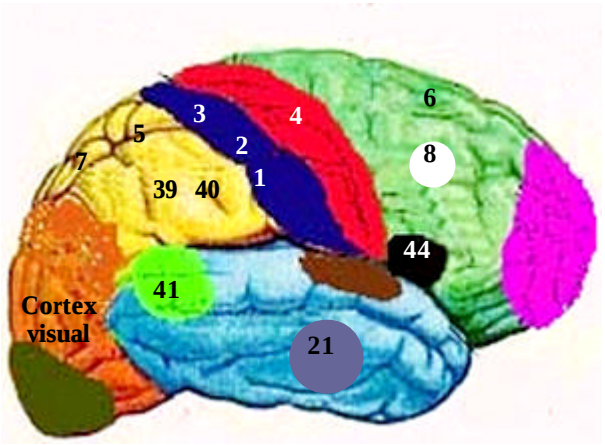

Figura 4.2.: Áreas cerebrales más importantes (ref.34).

El cortex visual, está dividido en 6 capas: V1, V2, V3, V4, V5 y V7.

- ***V1.*** Analiza la información visual por secciones de campo y distribución por atributos y señalización de la posición del estímulo observado dentro del campo visual.
- ***V2.*** Analiza la información isual por atributos, vuelve a empaquetar la información proveniente de V1 y la distribuye al resto de capas.
- ***V3.*** Se encarga de la percepción de la forma ligada al movimiento, pero no al color.
- ***V4.*** Percepción de la forma ligada al color, pero no al movimiento.
- ***V5.*** Encargada de la percepción del movimiento en realción a la dirección, pero no al color.

- Área 44 ó p (área de Broca) se encuentra en el punto de unión de los lóbulos temporal, parietal y occipital y es el encargado del lenguaje (área motora de la comunicación oral). Su lesión imposibilita dicha forma de comunicación.

3.1.2.- Líquido cefalorraquídeo

Alrededor de todo el sistema nervioso central, en el espacio subaracnoideo, se encuentra el líquido cefalorraquídeo (L.C.R.) que es transparente, circulante y proviene de la secreción activa de los plexos coroideos de los ventrículos.

Dichos ventrículos constituyen el sistema ventricular del neuroeje (fig. 4.3.), que es un sistema cavitario intracraneal desde la médula espinal hasta troncoencéfalo formado por:

-Ventrículos laterales: dos cavidades, una a cada lado de la línea interhemisférica, desde lóbulo frontal a lóbulo temporal, que se comunican con el III ventrículo por el agujero de Monro.

-III ventrículo: cavidad en forma de embudo situada en encéfalo que se continúa con el acueducto de Silvio.

-Acueducto de Silvio: conducto triangular en mesencéfalo, que se continúa con el IV ventrículo.

-IV ventrículo: cavidad romboidal entre cerebro y metencéfalo, que se comunica con el espacio subaracnoideo por tres orificios; agujero de Magendie (inferior) y agujeros de Luschka (laterales). Por debajo se continúa con el conducto ependimario.

-Conducto ependimario: conducto cilíndrico, situado en el interior de la médula espinal que termina al final de ésta, formando el ventrículo terminal de Krause.

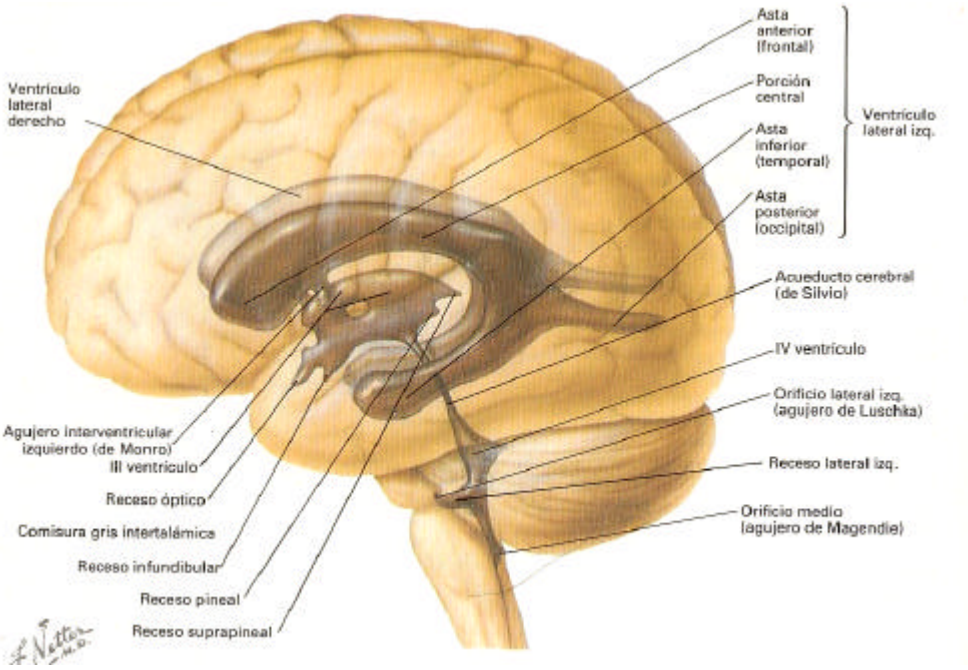

Figura 4.3.:Sistema ventricular(ref.26).

A través de los orificios de Magendie y Luschka pasa este líquido cefalo raquídeo al espacio subaracnoideo repartiéndose por todo él, tras lo cual es reabsorbido por unos ramilletes existentes entre aracnoides y piamadre; produciéndose esta circulación de un modo constante.

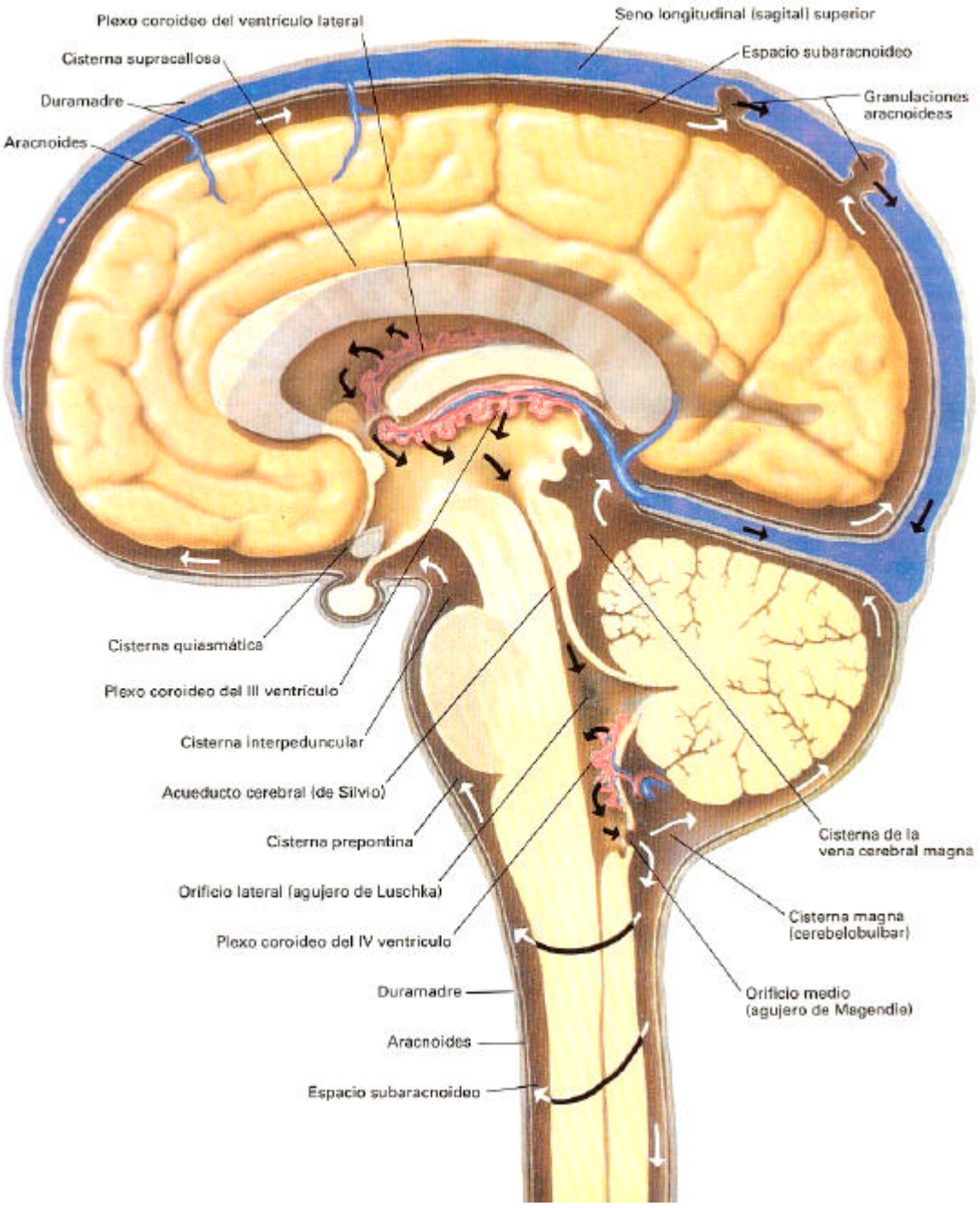

Figura 4.4.: Circulación del líquido cefalorraquídeo (ref.26).

Las funciones de este líquido cefalorraquídeo, por tanto, son:

a. Función mecánica: amortiguan los golpes, de modo que va a tener un papel fundamental a la hora de evitar que un traumatismo craneoencefálico produzca lesiones de un alcance mayor.
b. Regulación de la presión intracraneal: manteniéndola constante.
c. Conservación del equilibrio osmótico: mantiene los iones en equilibrio alrededor del sistema nervioso central.
d. Difusión de hormonas: transporta dichas hormonas.
e. Elaboración de anticuerpos: creando una barrera de protección y transporte de los mismos.

A lo largo de todo el recorrido del líquido cefalorraquídeo pueden producirse lesiones que van a provocar la dificultad del flujo y absorción de éste. Estas lesiones pueden ser: dificultad del flujo venoso, lesiones en las microvellosidades aracnoideas, expansión de los ventrículos por obstrucción del L.C.R., etc.

La consecuencia va a ser un aumento de la presión intracraneana por falta de evacuación del L.C.R. Esto va a provocar la aparición de papiledema a nivel de fondo de ojo, ya que este aumento de presión es transmitido a través del canal óptico aumentando la presión tisular dentro de la cabeza del nervio óptico, lo que se manifiesta como un rodete blanquecino que protuye hacia nosotros en la exploración oftalmoscópica de fondo de ojo

3.1.3.- Cerebelo

Estructura en forma de castaña, que ocupa la fosa inferior occipital, rodeada por las meninges y en relación con protuberancia, bulbo raquídeo y IV ventrículo.

Se divide en dos hemisferios cerebelosos (derecho e izquierdo) y el vermis (en la parte central), formados por sustancia blanca y sustancia gris. Sus funciones son:

- Control de los arcos reflejos de la cabeza y cuello
- Control de la contracción y tono de los músculos en relación al equilibrio y compensaciones musculares para mantenimiento de la posición erguida.
- Control de la coordinación y armonía de los movimientos de las extremidades.

Todo esto lo realiza a través de bucles informativos gracias a los cuales poseemos memoria para los movimientos automatizados.

Por otro lado, toda la información que llega a troncoencéfalo y cerebro también va al cerebelo, siendo esta información utilizada para la reorganización del movimiento.

Si existe una alteración a este nivel, se producirá principalmente ataxia, es decir, movimientos incoordinados que no serán debidos a una parálisis, ni a una alteración del tono, pérdida del sentido postural o a una intrusión de movimientos involuntarios.

También puede producirse:

- Reducción del tono muscular en el lado de la lesión.
- Reflejos menos vivos, y más lentos.

- Nistagmus.
- Disartria, o alteración de la autorregulación de la respiración y su coordinación al hablar.
- Afectación el la escritura, haciendo sus rasgos más grandes para que éstos sean más legibles.

3.1.4.- Troncoencéfalo:

Está constituido por cuatro partes: bulbo, protuberancia, pedúnculos y tubérculos cuadrigéminos, así como por una estructura que lo recorre, llamada sustancia reticular.(Fig 4.5.)

- Bulbo:

Formación situada entre el occipital y el cerebelo, rodeada por meninges. Está constituido por sustancia gris, sustancia blanca y por el IV ventrículo.

A este nivel va a darse la surgencia de varios pares craneales:

- **VI par u oculomotor externo**: encargado de la movilidad del músculo recto lateral del ojo.
- **VII par o facial:** encargado de la movilidad de los músculos que intervienen en la mímica de la cara y de la acción de la glándula lagrimal, así como de la sensibilidad de la lengua y el paladar.
- **VIII par o acústico**: par que recoge la información auditiva y las sensaciones relacionadas con el equilibrio.
- **IX par o glosofaríngeo:** recoge el sentido del gusto y es el encargado de mover la musculatura de la faringe.
- **X par o neumogástrico o vago**: lleva información de órganos internos del cuerpo, de modo que nosotros no somos conscientes de ella.
- **XI par o espinal**: par motor, que mueve el cuello.
- **XII par o hipogloso**: par motor, mueve la lengua.

Las lesiones a este nivel van a producir anestesia o parálisis, según si los nervios que están afectados son sensitivos o motores, respectivamente.

- Protuberancia:

Se encuentra por encima del bulbo, rodeado por las meninges , y en relación con el occipital, la silla turca, la arteria basilar, el IV ventrículo y el cerebelo. También está formado por sustancia gris y sustancia blanca.

A este nivel se da la surgencia del V par craneal o trigémino, que está encargado de controlar la acción de los músculos de la masticación, así como de recoger la sensibilidad de la cara y las mucosas de la cara.

Lesiones a este nivel van a producir falta de sensibilidad o imposibilidad de movimiento de las zonas que inervan.

- Pedúnculos:

Son dos columnas divergentes rodeadas por las meninges, que se encuentran por encima de protuberancia, y se relacionan con el hueso esfenoides y la silla turca por delante, con los tubérculos cuadrigéminos (a través de la lámina cuadrigémina)por detrás y con las cintillas ópticas por los lados.

A este nivel está el acueducto de Silvio que comunica el IV ventrículo con el III ventrículo dentro del sistema ventricular del neuroeje, tal y como hemos visto anteriormente.

También se da la surgencia del III par craneal u oculomotor común que se encarga de la motilidad ocular extrínseca (excepto de los músculos recto lateral y oblicuo superior) e intrínseca..

Una lesión a este nivel producirá parálisis de estos músculos.

- Tubérculos cuadrigéminos:

Son cuatro colículos, dos anteriores y dos posteriores, separados por un surco cruciforme, situados por encima de pedúnculos y que están en relación con el cerebelo y la glándula pineal, por la parte posterior y con la lámina cuadrigémina por delante.

A este nivel se da la surgencia del IV par craneal o patético, encargado de la motilidad del músculo oblicuo superior del ojo.

Una lesión a este nivel produce parálisis de este músculo.

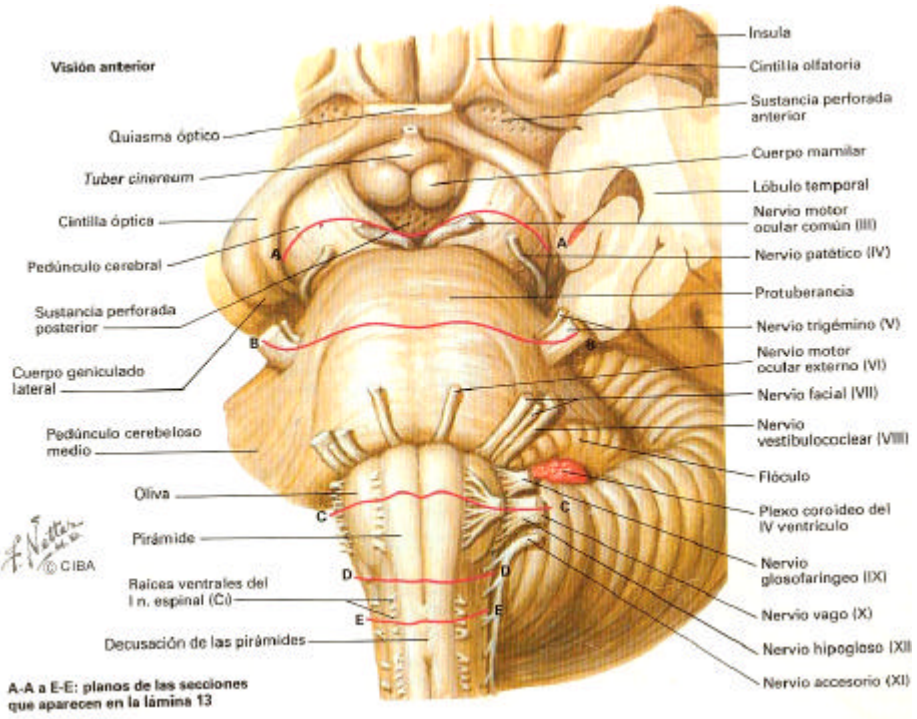

Figura 4.5.: vista anterior de troncoencéfalo. (ref.26).

- Sustancia reticular:

Sustancia blanca formada por fibras de conexiones difusas y núcleos de sustancia gris dispersos por ella.

Comienza en médula espinal, recorre bulbo, protuberancia, pedúnculos, hasta hipotálamo y tálamo, donde termina.

Tiene distintas funciones:

- Control locomotor: de los movimientos de coordinación de cuello, tronco y ojos. Incluye las formaciones: FRPP (formación reticular paraprotuberancial) encargada de los movimientos coordinados horizontales de los ojos y la icCLP (Núcleo intersticial de la cintilla longitudinal posterior) encargado de los movimientos coordinados verticales de los ojos.

- Control homostático: que controla la presión arterial, el ritmo respiratorio y el ritmo cardiaco.
- Control de los estados afectivos en relación con procesos vitales: como los estados de sueño y vigilia, los reflejos de alimentación, etc.

3.1.5.- Meninges

Son tres membranas fibrosas o serosas que rodean el SNC, y que forma parte funcional de dicho sistema, realizando funciones de amortiguación.

Son las siguientes:

- ***Duramadre o paquimeninge.*** Es la más externa, y más próxima al cráneo.
- ***Aracnoides.*** Es la membrana intermedia.
- ***Piamadre***. Es la más interna y próxima al cerebro

Entre ellas quedarán tres espacios:

- ***Epidural:*** Entre el estuche óseo y la duramadre.
- ***Subdural.*** Entre duramadre y aracnoides.
- ***Subaracnoideo***. Entre aracnoides y piamadre, éste contiene el líquido cefalorraquídeo

3.1.6.- Vía visual

La vía óptica (fig.4.6.) comienza en la retina, considerándose a las células ganglionares como las primeras neuronas sensitivas. Las fibras de retina nasal y temporal van por separado.

A la salida del globo ocular estas fibras se unen formando el nervio óptico, que se extenderá hasta el quiasma donde se cruzarán las fibras nasales de ambos ojos.

Este cruce de fibras será el primer punto importante para que produzca la visión binocular.

Estas fibras formarán las cintillas ópticas, que se dirigen hacia el cuerpo geniculado lateral.

El cuerpo geniculado lateral, está formado por seis capas concéntricas, constituídas por células magno(capas 1 y 2) y parvo (capas 4,5 y 6).En él se lleva a cabo el relevo de la neurona. La fibras nasales de un ojo se unen con las temporales del otro, de manera que a partir de aquí cada punto del espacio está integrado binocularmente, por ello se da el segundo paso de la estereopsis.

Las fibras que salen de CGL constituyen las radiaciones ópticas que transmitirán la información hasta la corteza visual.

La información llega a al área V1 de corteza, donde se empaquetará y se distribuirá por atributos hacia el resto de áreas del cortex visual.

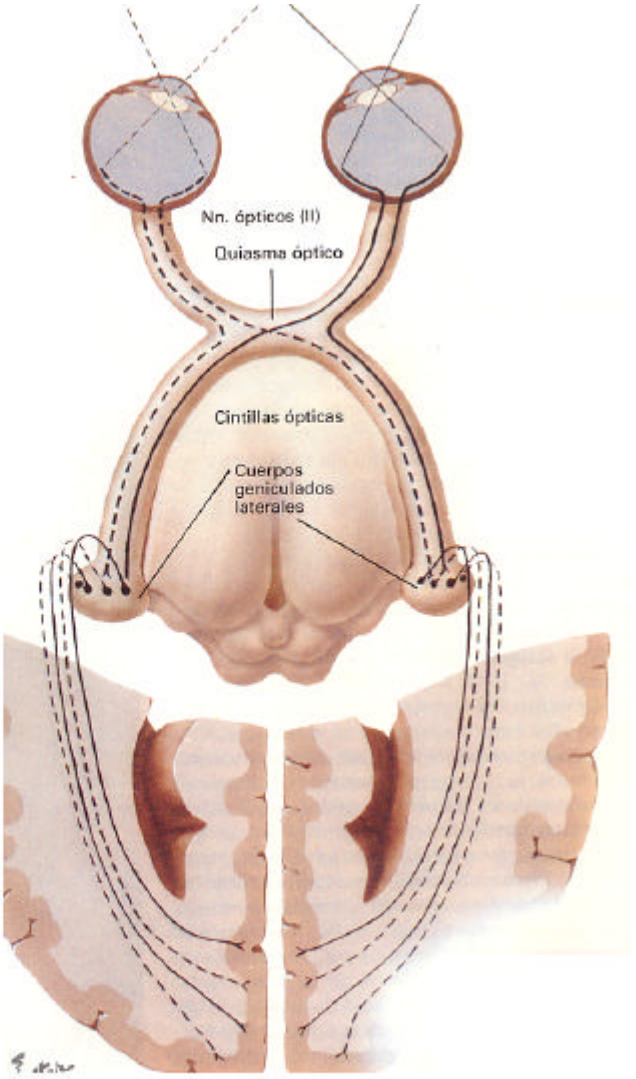

Figura4.6.: Vía visual (ref.26).

3.2.- Definición de traumatismo craneoencefálico

El traumatismo craneo-encefálico incluye a toda lesión orgánica o funcional del cráneo y su contenido, de naturaleza no degenerativa, producida por una violencia exterior. Este daño incluye el de las partes blandas y pericraneales.

Se producen fuerzas de movimiento primarias de aceleración (una fuerza golpea el cráneo) y de deceleración (el cráneo golpea contra algo, como por ejemplo, el suelo). Cuando se produce este deslizamiento intracraneal por el impacto, se está produciendo rotura de pequeños vasos cerebrales que provocarán hematomas intracraneales, aumento de la presión intra-craneana, comprimiéndose el troncoencéfalo, así como compresión venosa, compresión de los vasos nerviorum y edema; todas ellas van a ser lesiones cerebrales secundarias al traumatismo inicial.

Vemos pues, que las lesiones se deben al cambio de velocidad y al efecto de contragolpe en el polo opuesto a la zona de impacto de la fuerza, así como al movimiento en latigazo que se produce en la cabeza y el cerebro.
.

3.3.- Examen neurológico

3.3.1.- Anamnesis

El examen neurológico lo comenzaremos realizando una anamnesis, debemos hacerlo directamente al paciente si está consciente, y en caso contrario al personal que atendió al paciente en el lugar de los hechos o a posibles testigos que presenciaran el traumatismo.

Preguntaremos sobre diferentes hechos:

- Si fue un accidente, consecuencia de un síncope, crisis convulsiva u otras causas de pérdida de conciencia.
- La existencia de pérdida de conciencia, si despertó tras el golpe o fue capaz de relatar los hechos.
- El tiempo que duró la inconsciencia.
- Si existieron vómitos.
- La presencia de cefalea global, o sólo dolor en la zona contusa
- La ingestión de algún medicamento o alcohol.

Posteriormente se pasará a realizar el propio examen neurológico.

Habrá que evaluar si existen desgarros del cuero cabelludo, fracturas compuestas del cráneo o signos de fractura de la base del cráneo.

3.3.2.- Determinación del estado de consciencia

La severidad de la lesión cerebral puede establecerse mediante la evaluación del nivel de consciencia, función pupilar y déficit motor de las extremidades (Escala de Glasgow).

ESCALA DE COMA DE GLASGOW					
Apertura Ocular		**Respuesta Motora**		**Respuesta Verbal**	
Espontáneo	4	Obedece órdenes	6	orientada	5
Al ser llamado	3	Localiza dolor	5	Desconectada	4
Al dolor	2	Retira al dolor	4	Respues. inapropiada	3
Ninguna	1	Flexión al dolor	3	Incomprensible	2
		Extensión al dolor	2	Ninguna	1
		Ninguna	1		

De acuerdo a esta escala, los traumatismo craneanos pueden ser clasificados en:

- Leve: Glasgow 14-15
- Moderado: Glasgow 9-13
- Severo: Glasgow 3-8

Esta valoración pierde validez en el paciente que haya ingerido alcohol o que esté bajo el efecto de drogas.

3.3.3.- Evaluación pupilar

Se realizará también una evaluación pupilar, en la que se observará simetría, calidad y respuesta al estímulo luminoso. Cualquier asimetría mayor de 1 mm será atribuida a lesión intracraneal, con pocas excepciones el agrandamiento pupilar se produce en el lado de la lesión (hernia uncal). Lesiones cerebrales difusas pueden también producir asimetría pupilar.

La falta de respuesta pupilar unilateral o bilateral es generalmente un signo de pronóstico desfavorable en adultos con lesión cerebral severa.

A nivel ocular, las lesiones oculares obvias, asimetría pupilar y arreflexia, pueden traducir hemorragia de vítreo como resultado de presión intracraneal aumentada o lesión directa vitral-retinal o transección de los nervios ópticos intracraneales asociados a fractura basilar.

El examen de fondo de ojo es usualmente normal en los momentos siguientes al trauma craneano, los signos de papiledema pueden aparecer después de varias horas, generalmente de 10 a 12 horas.

3.3.4.- Trastornos motores

Debemos hacer también una evaluación motora, en pacientes que pueden cooperar se observará asimetría en el movimiento en respuesta a un estimulo doloroso. En pacientes con lesión craneal severa, es más difícil de apreciar el trastorno motor.

Otros trastornos posibles son la ausencia del reflejo corneal, lo cual puede indicar disfunción pontina o lesión de los nervios craneales V y VII, en el reflejo oculocefálico la respuesta es dependiente de la integridad de las conexiones entre el aparato vestibular, puente y núcleos cerebrales del III y VI nervio. Esta evaluación no debe ser realizada en pacientes con lesión en columna vertebral.

3.4. Clasificación de TCE

Podemos valorar el TCE dependiendo de varias características, vamos a hacer inicialmente una clasificación que posteriormente desarrollaremos:

1. Abierto o cerrado
2. Pérdidas de consciencia o coma
3. Lesiones de cráneo: Fracturas
    - Lineales
    - Deprimidas
    - De la base
4. Meninges
    - Fístula de líquido cefalorraquídeo
    - Hernias cerebrales

5. Lesiones del encéfalo
    - Primarias
    - Secundarias
    - Hematomas intracraneales
6. Lesiones de los nervios craneales
7. Edema cerebral

3.4.1.- Abierto o cerrado

- T.C.E. cerrados

Dejan la duramadre íntegra, independientemente de las lesiones esqueléticas o viscerales. Se pueden producir fracturas de los huesos craneales.

- T.C.E. abiertos

Son el resultado de penetración o trauma lo suficientemente importante como para romper la duramadre, lo que facilitará la infección.

3.4.2.- Nivel de consciencia o coma

- Pérdida de consciencia

Se pierde esta durante un máximo de 30 minutos.

- Coma

Pérdida de consciencia durante más de 30 minutos, con un trastorno del estado de vigilia, es decir, una disminución de la reactividad del organismo a los estímulos externos.

3.4.3.- Lesiones del cráneo: Fracturas

- . Lineales

Suelen extenderse desde la zona de impacto hacia la base del cráneo. Son las que, con mayor frecuencia, se asocian a hematomas subdurales o epidurales. No suelen requerir tratamiento quirúrgico.

- Deprimidas:

Es una fractura con hundimiento del cráneo. Éstas, requerirán tratamiento quirúrgico mediato. De acuerdo a la localización van a dar signos neurológicos focales como son; déficit motor y sensitivo de tipo cortical, difasias, defecto en los campos visuales, etc.

- De la base del cráneo:

Son las más complicadas, ya que pueden producir pérdida de líquido cefalorraquídeo, neumocéfalo o fístula carotidea-cavernosa.

3.4.4.- Lesiones de las meninges

- Fístula del líquido cefalorraquídeo

Es causada por el desgarro de las meninges y su apertura. El LCR puede escurrir por el conducto auditivo externo o por la nariz a través de la trompa de Eustaquio.

- Hernia cerebrales

Desplazamiento de tejido cerebral desde su localización habitual irrumpiendo en otros espacios cerebrales, comprimiendo la estructura de estos

3.4.5.- Lesiones del encéfalo

- Primarias

Producidas en el momento mismo del impacto. Pueden ser:

Focales: por lesión directa de una estructura localizada, evaluable por T.A.C. o R.M.N.

Pudiendo ser éstas

a. Laceraciones: Heridas con disrrupción de la duramadre y el parénquima cerebral

b. Contusiones: Focos corticales de necrosis y hemorragias petequiales múltiples, en los que se conserva la integridad de la duramadre. Con frecuencia se asocia una hemiparesia o una desviación de la mirada de forma similar a un ictus de la arteria cerebral media. Si la contusión es de gran tamaño, se produce como efecto secundario edema progresivo causando coma y signos de compresión secundaria del tronco encefálico.

Difusas : no son lesiones específicas; edemas, estiramiento, lesiones en axones, etc.

Pudiendo ser:

a. Conmoción cerebral: pérdida transitoria de conciencia que se asocia a un breve periodo de amnesia, sin lesiones morfológicas apreciables.

b. Lesión de los axones difusa: se produce preferentemente por mecanismos de aceleración-desaceleración sobre todo de tipo rotacional.

c. Hemorragia subaracnoidea: extravasación sanguínea en el espacio subaracnoideo.

- Secundarias

Son consecuencia de las lesiones primarias, referido a las lesiones isquémicas.

Hematomas intracraneales

Hay tres tipos:

a. Subdural: Hay hemorragia entre la aracnoides y la duramadre, en el espacio subdural. Presentan un cuadro de cefalea, confusión y somnolencia que evoluciona hacia el coma, aumento del tamaño pupilar y hemiparesia.

b. Epidural: Hay hemorragia entre el cráneo y la duramadre, en el espacio epidural. El cuadro que presenta es similar al del hematoma subdural, pero con mayor rapidez.

c. Intracerebral: Hay hemorragia en el plano profundo de los hemisferios cerebrales.

3.4.6. Lesiones de los nervios craneales

Como vimos anteriormente, la surgencia de la mayoría de los pares craneales se da en troncoencéfalo. Cuando se produce un traumatismo craneoencefálico, la fuerza del choque puede afectar a este nivel comprimiendo la salida de los pares craneales ya sea debido a un edema, hemorragia o desgarrándolos y provocando una alteración de sus funciones.

Las fuerzas de tracción del traumatismo, son especialmente dañinas para los nervios olfatorio, óptico, motor ocular común y acústico.

La vía visual puede tener afectación a cualquier nivel como consecuencia de estos traumatismos, bien como una lesión primaria o como una respuesta secundaria a la lesión, el efecto y la gravedad de este dependerá de la zona dañada y el tipo y magnitud de la lesión.

3.4.7.- Edema cerebral

Puede deberse a un aumento considerable de la presión capilar o lesión del endotelio capilar, pero la causa más común es debida a una contusión cerebral, en la los tejidos cerebrales y capilares están traumatizados y el líquido cerebral se escapa hacia los tejidos lesionados.

3.5.- Lesiones secundarias

3.5.1.- Sistémicas

Son las que afectan a todo el organismo.

- Disminución de la tensión arterial.
- Hipoxemia: oxigenación deficiente de la sangre.
- Hipercapnia: cantidad excesiva de anhidrido carbónico en sangre.
- Anemia: Deficiencia de glóbulos rojos.
- Hipertermia: Incremento de la temperatura corporal.
- Disminución de Sodio en sangre.
- Incremento o disminución de la glucosa en sangre.
- Síndrome de Disstres respiratorio agudo: Las personas que presentan este síndrome tienen como síntomas disnea, taquipnea

y crepitaciones en auscultación. Se asocia a lesiones pulmonares directas y procesos sistémicos que secundariamente producen lesión del pulmón. En el estudio radiológico presenta patrón adveolar en tres o cuatro cuadrantes. El intercambio gaseoso está disminuido (hipoxemia grave refractaria); presentan presión capilar pulmonar menor de 16 mmHg y una dissssminución de compliance pulmonar (menos de 40 ml/ cm H2O).

- Shock hipovolémico: Es una condición potencialmente mortal que se presenta cuando el corazón es incapaz de suministrar suficiente sangre al cuerpo a causa de pérdida de sangre o volumen sanguíneo inadecuado. cuerpo no está recibiendo un flujo de sangre suficiente, lo cual puede causar daño en múltiples órganos. Requiere tratamiento médico INMEDIATO y puede empeorar muy rápidamente,

3.5.2.- Intracraneales

Son las que se producen dentro del cráneo.

- Incremento de la Presión Intracraneal: puede comprimir las arterias y venas cerebrales, produciendo una disminución del aporte de oxígeno (isquemia cerebral).
- Convulsiones.
- Edema cerebral: inflamación o acumulación excesiva de líquido en el cerebro.
- Hiperemia : acúmulo de sangre.
- Hematoma cerebral tardío.
- Disección de la arteria carótida.

3.5.3. Secuelas

- Precoces

- Hernia cerebral
- Infección : el paciente será más propenso a ellas siempre que se haya producida una herida abierta, o cualquier tipo de desplazamiento de teijdo a una zona que no le corresponde.

- Tardías:

- Lesión isquémica (falta de oxígeno en los vasos).
- Infección
- Convulsiones
- Cefalea
- Hidrocefalia
- Fístula en el líquido cefalorraquídeo
- Síndrome Post-conmocional. Este síndrome aparece después de semanas o meses, no guarda relación con la magnitud del trauma, se presenta después de traumatismos leves o graves. El paciente se queja de cefalea de inicio brusco, global y pulsátil preferentemente en la región occipital o frontal, acompañado de hipersensibilidad al ruido, mareos y vértigos, intolerancia a los lugares con mucha gente, insomnio, cansancio fácil y bajo rendimieto en el trabajo.
- Alteraciones neouropsicológicas Según estudios realizados, la duración de la amnesia postraumática, ha sido relacionada con variables como: el coeficiente de inteligencia, funcionamiento cognitivo en general, existencia de problemas persistentes de memoria, gravedad de las alteraciones psicosociales y la situación laboral posterior.

En pacientes que han sufrido un cuadro de coma, la recuperación hasta volver a poder realizar una vida completamente normal es larga, incluso en ocasiones, una recuperación completa no es posible.

Existen distintos posibles grados entre el coma de Glasgow y el alta :

- *Grado 1* : Se da una buena recuperación con reincorporación en la actividad previa.
- *Grado 2:* Se da una moderada incapacidad. Puede hacer tareas diarias pero no reintegrarse al trabajo o a los estudios.
- *Grado 3:* Incapacidad severa. Necesidad de asistencia para sus tareas diarias, pero no cuidados institucionales.
- *Grado 4 :* estado vegetativo.
- *Grado 5 :* Muerte.

3.6.- Traumatismo de nuestro paciente

Después de haber visto toda la clasificación, podemos determinar el tipo de traumatismo craneoencefálico sufrido por nuestro paciente. Siendo éste un traumatismo craneoencefálico cerrado, con pérdida de consciencia por un tiempo mayor a 30 minutos, es decir, con coma,. Además presentó fractura lineal de cráneo en la parte occipital, y lesión encefálica primaria focal contusiva en la parte frontal, con hematoma subdural agudo en esta zona.

Por otro lado, se produjeron lesiones vasculares secundarias al traumatismo, así como compresión de los pares craneales por el traumatismo y edema difuso por colapso de las cisternas mesencefálicas.

En general, vemos cómo el lóbulo frontal tiene un papel muy importante en el comportamiento, sobre todo en cuanto a la conducta socialmente adquirida, que será la que más se afecte en caso de un daño en esta área. Los pacientes con lesiones en este lóbulo tendrán, por tanto, desórdenes de personalidad, se puede producir un deterioro de la memoria hasta el punto de llegar a la demencia, frecuentemente acompañado de una fuerte inercia física; declinación del intelecto, empleo de lenguaje inapropiado, conducta antisocial tal como le ocurrió a nuestro paciente

CASO CLÍNICO

4.- EXAMEN VISUAL

4.1.- Anamnesis

L.P.T. acude a consulta el 9/12/2003, momento en el que ha finalizado la rehabilitación de su pierna derecha y aún está siendo tratado por el neurólogo.

En ese primer momento la actitud del paciente es bastante desinhibida, locuaz y con cierto grado de agresividad en sus palabras, todo ello puede ser provocado por ese daño frontal sufrido.

En este momento el paciente refiere ver distorsionado en mirada extrema izquierda, notándolo sobre todo al afeitarse.

Además refiere cansarse al leer durante más de 30 minutos seguidos.

4.2.- Preliminares

Los resultados optométricos encontrados en ese primer momento fueron:

- Motilidad ocular:

Al realizar los movimientos de seguimiento, el paciente realiza pérdidas de fijación con las consecuentes refijaciones.

Cuando realizamos los sacádicos, observamos que éstos son hipermétricos.

- Punto próximo de convergencia:

No tiene dificultad para la realización de la prueba, su convergencia es hasta la nariz.

- Pruebas de fusión:

- Filtro rojo: el paciente ve dos figuras en endo, pero logra fusionarlas.
- Estereopsis (Fig.4.7.): el paciente aprecia cinco figuras, de las diez presentadas.

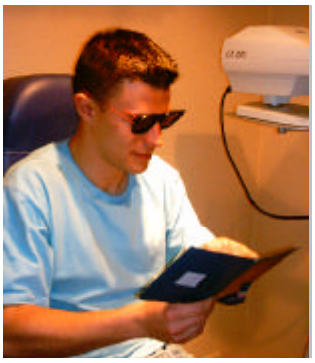

Figura 4.7.: Prueba de Estereopsis

- Cover test:

	cc	**sc**
Lejos	-	ϕ
Cerca	-	EF

Existiendo tendencia endofórica.

- Campo Visual

En la evaluación, se aprecia que existe un pequeño escotoma en campo derecho superior del ojo izquierdo. Éste punto se corresponde con la retina temporal inferior del OI.

- Pupilas

Las pupilas del paciente son redondas, iguales y responden a la luz y a la acomodación.

- Oftalmoscopía

Dentro de los límites normales.

4.3.- 21 Puntos

- Queratometría:

OD	44.50 X 45.50 180º	7.60 x 7.40 mm	AC = -1.00 180º
OI	44.50 X 45.50 180º	7.60 x 7.40 mm	AC = -1.00 180º

- Forias:

- Visión lejana: 5? endoforia.
- Visión próxima: 6? endoforia.
- Foria vertical: ortoforia.

Existiendo una tendencia endofórica por parte del paciente.

- Retinoscopía:

OD	+0.75 esf	-0.50 cil	180º
OI	+1.00 esf	-0.75 cil	180º

- Subjetivo:

OD +0.75 esf

OI +1.00 esf -0.25 cil 180º

- Foria de cerca con la refracción:

3? endoforia.

Corroborándose la tendencia endofórica del paciente.

- Cilindros cruzados fusionados

Se da fluctuación de la acomodación.

- Vergencias:

- Base interna: 16/18/12
- Base externa: Suprime el ojo derecho.

Siendo estos rangos de vergencias disminuidos con respecto de la norma.

- ARN/ARP:

- ARN: +2.00/+3.00/+2.25
- ARP: -1.75/-3.25/-2.50

Estos valores se consideran dentro de la norma.

- Flippers:

- Binocular: 10 cpm (nota que le cuesta más aclarar las lentes negativas). Estando estos valores dentro de la norma.

4.4.- Pruebas preceptuales

4.4.1.- T.V.P.S.

Evalúa la capacidad visual de percepción.(fig. 4.8.).

El test empleado fue el de niños, que evalúa niños hasta 12 años y 11 meses.

Los resultados obtenidos fueron:

- Discriminación visual: edad perceptual de 9 años y 7 meses.
- Memoria visual: disminuida para su edad, edad perceptual de 9 años y 7 meses.
- Relaciones visuo-espaciales: edad perceptual de 12 años y 8 meses, ligeramente disminuida para su edad.
- Constancia visual de forma: edad perceptual máxima para este test.
- Memoria visual secuencial: edad perceptual muy disminuida para su edad, equivalente a 7 años.
- Figura-fondo visual: edad perceptual máxima para este test.
- Cerramiento visual: edad perceptual máxima para este test.



Figura 4.8.: Resultados del TVPS

4.4.2.-Test Monroe III

Evalúa la memoria visual, así como si existe un problema de visualización o de representación gráfica.

El resultado obtenido fue que el paciente realizó una puntuación de 7.5, equivalente a una edad perceptual de 7 años.

4.4.3.- V.M.I.

Utilizado para diagnosticar problemas de coordinación ojo-mano.

El resultado obtenido, fue que la edad perceptual para esta habilidad es de 6 años y 6 meses.

4.4.4.- Test de Gardner

Evalúa la direccionalidad.

Se realizó el test central, o de reconocimiento, dando una puntuación de 5%, la cual estaría muy disminuida para la edad del paciente.

4.4.5.- Test de V.A.D.S.

Evalúa la diferencia de entrada entre la información visual y la auditiva, así como la diferencia entre la respuesta oral y escrita; indirectamente también evalúa la memoria visual.

El resultado obtenido fue la máxima puntuación del test, excepto para la parte de entrada de información visual y respuesta oral, habilidad que estaba ligeramente disminuida.

4.5.- Diagnóstico y plan de tratamiento

1. Refracción: Hipermetropía y leve astigmatismo miópico, que no se compensa por no tener síntomas el paciente y tener buena agudeza visual tanto en visión lejana como en visión próxima.
2. Visión binocular: Se da también ineficacia de la visión binocular debida al traumatismo, por lo que se le recomienda seguir un programa de Entrenamiento Visual en nuestro centro.
3. Salud ocular: se encuentra dentro de los límites normales, de modo que se recomienda revisión anual.

5.- TRATAMIENTO

5.1.- Entrenamiento Visual

Dados los resultados optométricos obtenidos en el examen, se le recomendó al paciente la realización de un programa de Terapia Visual individualizado, con 1h a la semana de ejercicios en consulta, además de la realización de ejercicios en casa durante unos veinte minutos diarios, 6 días a la semana.

Las metas optométricas que se plantearon en el momento de iniciar las sesiones de Entrenamiento Visual fueron:

- Mejorar la motilidad ocular.
- Mejorar el sistema acomodativo.
- Solucionar la ineficacia del sistema binocular.

Las metas del paciente para el Entrenamiento Visual fueron:

- Poder afeitarse bien.
- Que no se le salten los renglones al leer.

La Terapia Visual se planteó para realizarse en tres etapas: monocular (trabajando con igual intensidad las habilidades de uno y otro ojo en este caso), biocular (trabajando con los dos ojos a la vez pero por separado) y binocular (los dos ojos trabajan a la vez y coordinados).

Las habilidades a tratar dentro del programa de Terapia Visual han sido:

- Motilidad Ocular. Mediante ejercicios que mejoren sus sacádicos y sus seguimientos, tanto voluntarios, como reflejos.
  Como pueden ser, la pelota de Marsden, cartas de Hart sacádicas, motilidad forzada, etc...

- Acomodación y flexibilidad de enfoque. Mejorando estas habilidades con ayuda de lentes de potencia negativa, puntero, rejilla, etc..

- Discriminación Visual. Utilizando material como el Taquitoscopio, Paquetry, Geoboards o Caja de Sensaciones.

- Memoria Visual y Memoria Visual secuencial. Entrenando ambas habilidades mediante el uso del Taquitoscopio, Visual Memory, Paquetry (Fig. 4.9.),etc...



Figura4.9.: Entrenamiento de la memoria visual secuencial

- Relaciones visuo-espaciales. Con hojas de puntos, Geoboars, etc. (fig.4.10.).

Figura 4.10.: Giros con Geoboars.-

- Equilibrio. Para intentar eliminar la sensación de mareo el paciente, realizamos ejercicios, tanto en el suelo, como en barra de equilibrio ayudándonos de los prismasde Yocked (fig. 4.11.).

Figura 4.11.: Equilibrio en suelo con prismas de Yocked

- Visión periférica. Estimulamos su visión periférica, en todos los ejercicios, y concretamente, trabajando con el Acuvisión y con la carta de Hart central.



Figura 4.12.: Visión central-periférica.

Durante todo el proceso de entrenamiento visual, se le dio al paciente un importante refuerzo positivo, que fue necesario para mejorar el rendimiento del paciente. También se le aconsejó la necesidad de buscar ayuda psicológica, para mejorar su estado anímico.

La Terapia no llegó a completarse, por motivos laborales del paciente, cesando ésta en la etapa monocular. Se acordó con el paciente la reanudación de la Terapia cuando él tuviera disponibilidad de horario.

5.2.- Revisión Optométrica

Una semana antes del cese de la Terapia, se realizó una revisión optométrica al paciente, obteniéndose los siguientes resultados:

5.2.1.- Preliminares

- Agudeza Visual:

	LEJOS	CERCA
OD	1.2^{-2}	1.0
OI	1.2^{-1}	1.0

- Motilidad:

Los seguimientos fueron simples, precisos, extensos y concretos.
Los movimientos sacádicos realizados fueron correctos.

- Punto próximo de convergencia:

Su convergencia fue hasta la nariz, estando este valor dentro de los límites normales.

- Pruebas de fusión:

- Filtro rojo: Ve dos figuras momentáneamente en lejos, que luego pasan a una y en cerca ve una sola luz.
- Estereopsis: con el test de Randot se midieron 70” de arco, existiendo mejora con respecto al examen inicial del paciente.

- Cover Test:

	CC	**SC**
LEJOS	-	ortoforia
CERCA	-	exoforia

Considerándose estos valores como normales.

- Campo Visual

Se le repitieron las pruebas de campos visuales y se confirmó la existencia de un pequeño escotoma en campo derecho superior del ojo izquierdo.

- Pupilas

Las pupilas que presenta el paciente son iguales y redondas y reaccionan a la luz y a la acomodación.

5.2.2.- 21 puntos

- Queratometría

OD	7.60 X 7.40	44.50 X 45.50	180º
OI	7.60 X 7.40	44.50 X 45.50	180º

- Forias

Lejos: 3Δ endoforia.

Cerca: 8Δ endoforia.

- Retinoscopía

OD	+1.50esf	-1.50cil	180º
OI	neutro	-0.50cil	180º

- Subjetivo

OD Neutro
OI Neutro

- Cilindros cruzados fusionados:

No existen fluctuaciones acomodativas.

- Vergencias:

- Base interna: 16/24/8
- Base externa: Suprime el ojo derecho.

Siendo estos rangos de vergencias disminuidos con respecto de la norma.

- ARN/ARP:

- ARN: +2.50/+3.75/+3.00
- ARP: -1.25/-4.25/-2.25

Estos valores se consideran dentro de la norma.

- AC/A

8/1

Se considera un valor algo elevado.

- Flippers:

Binocular: 11 cpm.

Estando estos valores dentro de la norma.

Consideramos que las habilidades visuales del paciente han mejorado, pero todavía debería seguir entrenándolas, para conseguir la estabilidad de su visión binocular.

6.- CONCLUSIÓN

Como hemos visto a lo largo de este caso, los pacientes con traumatismo craneoencefálico pueden tener afectadas una gran variedad de habilidades, dependiendo de la zona y gravedad de la lesión; de modo que tomará gran importancia el tratamiento de estos pacientes por parte de un equipo multidisciplinar.

El tratamiento de estos pacientes dependerá de la determinación exactaa de las lesiones y de las consecuencias funcionales de éstas.

Desde el campo de la Optometría podemos ayudar a estos pacientes, partiendo de un exhaustivo examen visual y valorando todas las habilidades oculares, así como aquellas habilidades preceptúales que están relacionadas con la visión.

Para ello tenemos a nuestro alcance una gran variedad de técnicas e instrumental, como puede ser lentes, prismas, oclusión, filtros, y sobre todo, el entrenamiento visual, con la intención de lograr una reorganización del sistema visual del paciente para que pueda usar su visión del modo más eficaz posibles.

Por último es muy importante el refuerzo positivo dado a estos pacientes, ya que deben adaptarse a las nuevas circunstancias de vida tras el traumatismo sufrido

CONCLUSIÓN FINAL

Después de estos cuatro casos, podemos comprobar que es de gran importancia en todo tratamiento:

- Obtener la máxima información relacionada con la queja principal del paciente., para llegar al diagnóstico y poder elaborar un tratamiento personalizado.

- Habrá que tener en cuenta que los objetivos del paciente sean realistas., así como la motivación y dedicación necesaria para que el tratamiento sea exitoso.

- Los tratamientos son específicos para cada paciente, por lo que no es posible elegir unas pautas fijas para todos los casos, pero sí, siguiendo un orden lógico de desarrollo.

- Debemos considerar que realizar el tratamiento establecido, no siempre nos lleva a alcanzar todas las metas propuestas inicialmente, pues no debemos olvidar, que estamos actuando sobre un organismo en constante cambio.

BIBLIOGRAFÍA Y REFERENCIAS DE LAS FIGURAS

CASO I: DEGENERACIÓN MARGINAL PELÚCIDA

1- CAPUANO, C. J.; LUCHS, J. I.; KIM F. "Segmento anterior. Los requisitos en Oftalmología".Madrid: Harcourt S.L. 2.001, 327 p.84-8174-515-4

2- CARRERAS FIÓL, Mª G.. "Adaptación de las lentes de contacto rígidas permeables al gas en una distrofia corneal ectásica. Caso Clínico". Gaceta Óptica nº 373. Colegio Nacional de Ópticos-Optometristas. Julio/ Agosto 2.003

3- GONZÁLEZ-CAVADA BENAVIDES, J. "Degeneración Marginal Pelúcida. Manejo Optométrico con lentes de contacto". Gaceta Óptica nº 378. Enero 2.004. Colegio Nacional de Ópticos –Optometristas.

4- KANSKI, JACK J. "Oftalmología Clínica". 3rd ed.Barcelona: Mosby, 1.995, 430 p.. 84-8174-166-3

5.a- VILLA COLLAR, C. "Distrofias Corneales Ectásicas". Gaceta Óptica nº 365. Colegio Nacional de Ópticos –Optometristas. Noviembre 2.002.

5.b-VILLA COLLAR, C. " Topografía Corneal. Casos Clínicos". Gaceta Óptica nº 366. Diciembre 2.002. Colegio Nacional de Ópticos y Optometristas.

CASO II: ORTOQUERATOLOGÍA

6- BAUSH AND LOMB COMPANY. Guía de ortoqueratología nocturna. Segunda edicción. 2.003.

7- SEGARRA, M, ZABALA, N,. "Influencia del tratamiento ortoqueratológico sobre la visión binocular".Madrid. Centro de Optometría Internacional. Junio 1998.

8- VILLA COLLAR, C.. "Cirugía refractiva para ópticos – optometristas". Madrid. ed. Colegio Nacional de Optometrístas. 2.001. 84-931753-1-5.

CASO III: LC EN POSTCIRUGÍA

9- HERRERO HERNÁNDEA, S.. "Adaptación de lentes de contacto RGP de geometría inversa en pacientes post-LASIK". Caso clínico. Gaceta Optica. Nº 370. Colegio Nacional de Ópticos y Optometristas. Abril 2.003. p. 20-26.

10- MARTÍN HERRANZ, R.. "Cirugía Refractiva y Optométrica", Gaceta Optica. Nº 350. Colegio Nacional de Ópticos y Optometristas. Junio 2.001. p.10-15.

11- SALGADO FERNÁNDEZ, A. y VILLAR COLLAR, C.. "Deslumbramiento, halos y starbust después de LASIK: ¿Pueden las lentes de contacto ser una opción de tratamiento". Gaceta Optica ,*N*º 376. Colegio Nacional de Ópticos y Optometristas Noviembre 2.003. p. 10-16.

Páginas WEB

12- www.mx.geocities.com/drSalazan/cirugís.html

13- www.opticaunicam.es

14- www.clinicareinoso.com/info

15- www.drairaider.com

16- www.baylorvision.com/español

17- www.oftalmos.com/cel.html

18- www.galabsite.com (by Lee YongnSoon)

19- www.clspectrum.com (Loretta B. Szczotka)

20- www.indalia.es/sociedadad/salud/reportajes/16884

CASO IV: TRAUMATISMO CRANEOENCEFÁLICO

21- BLESA GONZALEZ, R., ILLA SENDRA, I., ROVIRA GOLS, A.. "Técnicas de exploración y diagnóstico en neurología". Barcelona. Salvat. 1990. 84-345-1942-9.

22- CABRANES AZCONA, M..Tesis doctoral, "Diagnóstico y tratamiento de las alteraciones visuales en pacientes con lesiones cerebrales adquiridas". Oxfort International University

23- DANTAS, A.M.. "Tratado de neurología".1ª e.d.. Jims. 1985. Barcelona. 84-7092-264-5

24- ECHEVARRIA GARIN. Diplomado en enfermería. "Traumatismo craneoencefálico". Hematoma intracraneal. Lesiones de la médula espinal.

25- MARTIN, TIMOTHY J.. CORBETT, JAMES J..Neurooftalmología. Los requisitos en oftalmología. Barcelona. Harcourt S.A.. 2.001. 84-8174-514-6.

26- NETTER, F.H.,Colección CIBA de ilustraciones medicas.. 1º ed. Barcelona: SISTEMA NERVIOSO anatomía y fisiología. Tomo I/1Salvat. 1988. 235 p. 84-3451442-7

27- P. PATTEN, J.. Diagnóstico diferencial neurológico. Argentina. Ateneo. 1977. p.75-84.

28- PUERTA FONOLLA, A.J. ET AL. Neuroanatomía. Tomo II. Pregrado. Madrid. 1986

29.a- ROZMAN, C., FARRERAS VALENTI, P.. Medicina interna. Vol. 1. undécima edición. Barcelona. Editorial Doyma. 1988. 84-7592-149-3

29.b- ROZMAN, C., FARRERAS VALENTI, P.. Medicina interna. Vol. 2. undécima edición. Barcelona. Editorial Doyma. 1988. 84-7592-149-3

Páginas WEB

30www.sisbib.unmsm.edu.pe/bibvirtual/libros/medicina/neurocirugía/volumen1/trauma_encefl.htm

31- www.iespana.es/apuntesanatomia/neuro/areaalb.htm.

32- www.drscope.com/pac/mg/b2/mgb2_p33.htm

33- www.Igb.es/neurología/atlas/areas/areas.htm

34- www.dercochascip.com.ar/neuro/areas.htm

35- www.infodoctor.org/neuro/cap7.htm. EZPETA, D.. Apuntes de neurología.

36- http://es.geocitis.com/simplex59/traumatismocraneoencefalico.html MEININGER, V.. Como simplificar la neurología, 1/Diagnóstico topográfico, 1/Diagnóstico sintomático. Laboratorios Dr. Esteve S.A.

37- http://cocenfe.s/servicios/guia+salud/traumatismo+craneo+enccefalo%-C3%allicos

38- http://infodoctor.org/neuro/cap3.html. Síndrome confusional y coma (apuntes de neurología)

39- http://www.cfnavarra.es/salud/anales/texto/vol20/suple3/suple15.html. Las funciones ejecutivas en pacientes con traumatismos craneoencefálicos severos y sin influencia en la adaptación social y en la rehabilitación. TIRAGU, J., PELEGRI, C., GOMEZ, C..

40www.medynet.com/usuarios/jraguilar/manual%20de%20%urgencias%20y20%emergencias/travera.pdf.

41- www.cibarra.org/guias/218.html

*** DELGADO ESPINOSA J., MARTÍN ALVELO J.L.** "El queratocono y su corrección con lentesa de contacto" Suplemento de Gaceta Óptica Nº 307 Colegio Nacional de Ópticos Optometristas. 1997. Madrid