DEGENERACIÓN MACULAR ASOCIADA A LA EDAD:

TEORÍA Y PRÁCTICA

Raquel Díaz Ivorra

Dora María Alejandra Pérez García

Laura Velasco Mayor

XVI MASTER en OPTOMERÍA Y ENTRENAMIENTO VISUAL

JUNIO 2005

AGRADECIMIENTOS

Dedicamos este trabajo especialmente a Fernando Pérez por aceptar ser nuestro Director.

Al Doctor Miguel Ángel Gutiérrez, por la ayuda que nos ha prestado.

Al Doctor Toledano, por darnos la posibilidad de realizar prácticas en el Hospital de Fuenlabrada.

También a la Residencia de Mayores ”Los Ángeles” de Getafe, en especial a su Directora María José Burgos Gómez y a su Supervisora Ichi, por permitir que realizásemos este estudio con sus residentes, y su ayuda en los casos clínicos.

A todos nuestros compañeros del COI, por el esfuerzo que están realizando ellos también para sacar todo adelante.

También a los profesores, por hacernos entender que hay que aprender a no tirar la toalla.

A Gonzalo, Sara y Mª José, por el apoyo que nos han prestado en todo momento.

Y a nuestras familias por darnos la oportunidad de realizar el master.

I.	**INTRODUCCIÓN**	1
II.	**RETINA Y VÍA VISUAL**	3
	II.1. Desarrollo embrionario y nutrición de la retina	5
	II.2. Partes de la retina	8
	II.3. Capas de la retina	12
	II.4. Tipos de células	15
	II.5. La vía óptica	23
III.	**EL ENVEJECIMIENTO**	29
IV.	**INTRODUCCIÓN A LA DEGENERACIÓN MACULAR SENIL**	32
V.	**FACTORES DE RIESGO CONSTITUCIONALES O ADQUIRIDOS**	34
VI.	**ASPECTOS ANATÓMICOS Y FISIOPATOLÓGICOS DE DMAE**	45
	VI.1. Efectos del envejecimiento en la coriorretina	45
	VI.2. Aspectos histológicos de la DMAE	47
	VI.3. Teorías fisiopatológicas de la DMAE	48
VII.	**ASPECTOS CLÍNICOS Y PARACLÍNICOS**	50
	VII.1. Fases iniciales	50
	VII.2. DMAE atrófica o seca	53
	VII.3. Formas exudativas o húmedas de la DMAE	54
VIII.	**DATOS EPIDEMIOLÓGICOS**	60
IX.	**SIGNOS Y SÍNTOMAS**	62
X.	**EXAMEN OCULAR PARA EL DIAGNÓSTICO DE LA DMAE E INTRODUCCIÓN A LAS PRINCIPALES PRUEBAS**	65
	X.1. Test de Amsler Clásico	66
	X.2. Angiografía fluoresceínica y angiografía con verde de indocianina	69
	X.3. Tomografía Óptica de coherencia	75
XI.	**IMPACTO POR LA PÉRDIDA DE VISIÓN CENTRAL**	82
XII.	**DIAGNÓSTICO DIFERENCIAL**	85
XIII.	**PREVENCIÓN DE LA DEGENERACIÓN MACULAR ASOCIADA A LA EDAD**	86
	XIII.1. Nutrición y DMAE	86
	XIII.2. Factores de riesgo	87
	XIII.3. Mecanismos	87
	XIII.4. Vitaminas y minerales	89

XIII.5. Función del metabolismo de los lípidos 94
XIII.6. Factores hormonales 100
XIII.7. Influencia del tabaquismo 100
XIII.8. Estudio AREDS y conveniencia de los suplementos de antioxidantes distintos a la luteína y la zeaxantina 102
XIII.9. La luteína en la salud ocular 105
XIV. TRATAMIENTO DE LA DEGENERACIÓN MACULAR ASOCIADA A LA EDAD 112
XIV.1. La fotocoagulación 112
XIV.2. La terapia fotodinámica 117
XIV.3. La termoterapia transpupilar 122
XIV.4. Radioterapia de las membranas neovasculares 125
XIV.5. Tratamiento quirúrgico de las membranas neovasculares 126
XIV.6. Otros tratamientos en fase de investigación 128
XIV.7. Indicaciones terapéuticas actuales en la DMAE 133
XV. AYUDAS DE BAJA VISIÓN PARA PACIENTES CON DMAE 135
XV.1. Anamnesis 135
XV.2. Examen optométrico 135
XV.3. Test adicionales 137
XV.4. Ayudas para baja visión 138
XV.5. Cálculo de las ayudas 138
XV.6. Entrenamiento con las ayudas de baja visión 139
XVI. FILTROS Y PROTECCIÓN 142
XVI.1. Gafas de sol 142
XVI.2. Lentes 143
XVI.3. Opciones para la protección de la radiación ultravioleta 143
XVI.4. Lentes intraoculares 145
XVII. MÉTODO 147
XVIII. RESULTADOS Y CONCLUSIONES 157
XIX. CONCLUSIONES GENERALES 166
XX. BIBLIOGRAFÍA 167

I. INTRODUCCIÓN

En nuestra labor diaria como ópticos optometristas, a menudo nos encontramos con las dudas de nuestros pacientes, que no sólo nos demandan una ayuda óptica, sino que en muchas ocasiones tenemos un papel más amplio como terapeutas y asesores.

Por este motivo tenemos la inquietud de estar en constante revisión de nuestros conocimientos profesionales, para así poder aumentar la calidad asistencial a los pacientes.

Actualmente, los avances médicos y científicos se suceden a tal velocidad, que la necesidad de realizar cursos de formación continuada se hace aún más imperiosa.

Estos avances no han hecho más que aumentar, de manera considerable, la esperanza de vida de la población y con ella aparecen nuevos retos médicos.

Este es el caso de la degeneración macular asociada a la edad (DMAE), una enfermedad que a día de hoy es considerada la primera causa de ceguera en el mundo desarrollado, seguida por el glaucoma, y que pese a los titánicos esfuerzos de investigación, sigue sin un tratamiento definitivo que frene su avance.

Por este motivo, es tan importante conocer sus factores predisponentes, así como las posibles ayudas que podemos ofrecer para mejorar la calidad de vida de estos pacientes.

En este trabajo hemos intentado aunar la máxima información que nos permita conocer ampliamente esta

enfermedad, y acercarnos un poco al extraordinario fenómeno de la visión, que nos acompaña a lo largo de la vida y que probablemente sea el más importante y necesario en nuestro desarrollo y aprendizaje. Sin lugar a dudas, la incapacidad de esta habilidad tiene enormes repercusiones en nuestro comportamiento y relaciones con el medio que nos rodea.

Por lo que debemos abrir nuestras mentes a la hora de tratar con aquellas personas que padezcan esta enfermedad degenerativa, e intentar hacer acopo de nuestra paciencia y tolerancia, para así alcanzar la mejor aferencia y comunicación, no solo con el enfermo, sino también con sus allegados. Ya que en muchas ocasiones resulta más compleja la aceptación y comprensión de la enfermedad, que el tratamiento en sí mismo.

II. RETINA Y VÍA VISUAL

El ojo es el órgano del cuerpo humano, que nos va a proporcionar la capacidad de ver.

A través de este sentido de la vista vamos a obtener el 60% de la información que necesitamos para desenvolvernos en nuestro entorno. Toda la información que recibimos por el ojo, va a terminar pasando al cerebro por medio de las neuronas que los comunican, transformándola éste, en una imagen visual.

Es aquí, en la corteza (corteza visual), donde se va a procesar la información. Y no sólo en el propiamente dicho área visual, sino que, por medio de las conexiones con otras áreas, vamos a tener una información completa de lo que nos rodea; y así poder tomar una decisión adecuada a cada situación.

Toda la información que recibimos por el sentido de la vista nos va a guiar en nuestras acciones. Al caminar vamos a afianzar nuestros pasos si podemos ver lo que pisamos, al escuchar podremos asegurarnos de que es lo que estamos oyendo; si lo miramos, al tocar podremos ver si es cierto lo que sentimos que tocamos…

El ojo lo que va a captar son las imágenes que hay fuera. La luz atravesará varias capas hasta llegar a la última, la cual va a recoger toda la información. Irá atravesando todos los medios transparentes: córnea, humor acuoso, cristalino, humor vítreo… y finalmente llegará a la retina. Es por esto importante que cada uno de los componentes del ojo esté en perfectas condiciones, para no obtener una imagen distorsionada de la realidad.

A parte de los medios que atraviesa la luz, el ojo está recubierto por tres túnicas: esclera, coroides y retina, siendo esta última la encargada de recopilar toda la información, y hacerla pasar al nervio óptico, para que continúe todo el recorrido por la vía visual.

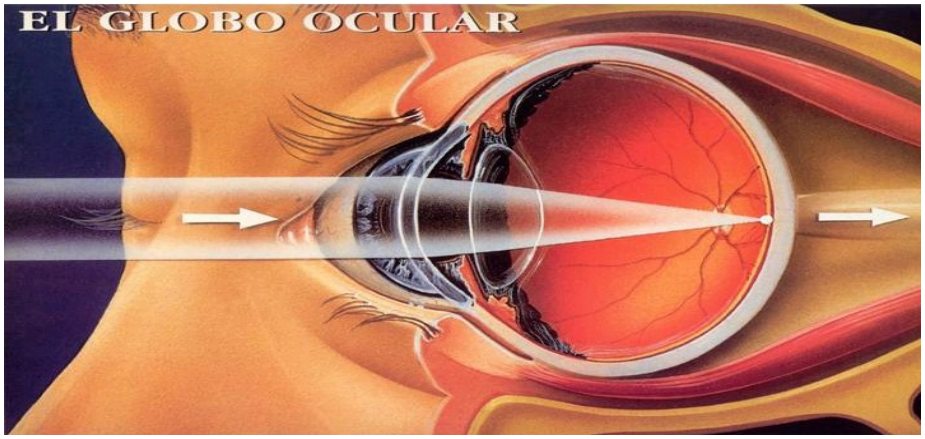

II.1. DESARROLLO EMBRIONARIO Y NUTRICIÓN DE LA RETINA

La retina es una capa muy fina que se encuentra en la zona más interna del ojo. Procede de la vesícula óptica primaria, que es una evaginación bilateral del prosencéfalo y que, posteriormente, se va a convertir en la vesícula óptica secundaria, que tendrá forma de copa, recibiendo el nombre de cáliz óptico. Esta copa óptica permanecerá conectada con el cerebro mediante un tallo, que será el futuro nervio óptico.

Los derivados de la vesícula óptica secundaria, serán una capa epitelial pigmentada externa, el epitelio pigmentario, y una lámina interna, la propia retina, o retina neuronal, que la conforman las otras nueve capas restantes.

Esta lámina contiene elementos semejantes a los del cerebro, por lo que se puede considerar una parte del sistema nervioso central.

La unión de la retina al prosencéfalo, a través del haz retinohipotalámico, que pasa dentro del nervio óptico, se mantiene durante toda la vida.

Se puede hablar del desarrollo macular como una parte especial de la retina. Entre la undécima y decimotercera semana de gestación se produce una diferenciación macular, pudiéndose identificar como una zona densa pigmentada. En este momento, las células del epitelio pigmentado son más altas que anchas, lo que da lugar a una mayor densificación del pigmento, ya que así puede existir mayor concentración de gránulos de pigmento por unidad de superficie.

En la duodécima semana se produce una inhibición mitótica de la capa nuclear externa libre de bastones, dando lugar así, a lo que será la depresión foveal.

En la decimotercera semana existe diferenciación de los fotorreceptores, diferenciándose claramente los segmentos de los conos.

En la decimoquinta semana, pueden diferenciarse todas las capas celulares de la macular embrionaria.

La retina recibe el oxígeno y el alimento que necesita a través de los vasos sanguíneos. Una parte importante de estas necesidades es provista por las arterias y venas propias de la retina. El resto le llega a través de la coroides, una estructura comparable a una esponja de vasos sanguíneos, ubicada entre la retina y la esclera.

Las capas internas de la retina (hasta la capa nuclear interna) reciben su vascularización de la arteria central de la retina, que procede de la arteria oftálmica, que entra en el ojo con el nervio óptico y se ramifica por la superficie interna de la retina. La arteria central de la retina es una arteria verdadera con un diámetro de 0.1 mm. Es una arteria terminal sin anastomosis y se divide en cuatro ramas principales.

Las capas externas (hasta la plexiforme externa) no contienen capilares. Se nutren por difusión principalmente, a partir de los abundantes capilares de la capa coriocapilar de la coroides. Las arterias de la retina son de color rojo brillante, tienen unas bandas de reflexión con un brillo más claro que van palideciendo con la edad, no muestran pulso. Las venas de la retina son de color rojo oscuro con una estrecha banda de reflexión y pueden mostrar de forma fisiológica un pulso espontáneo a nivel de la papila.

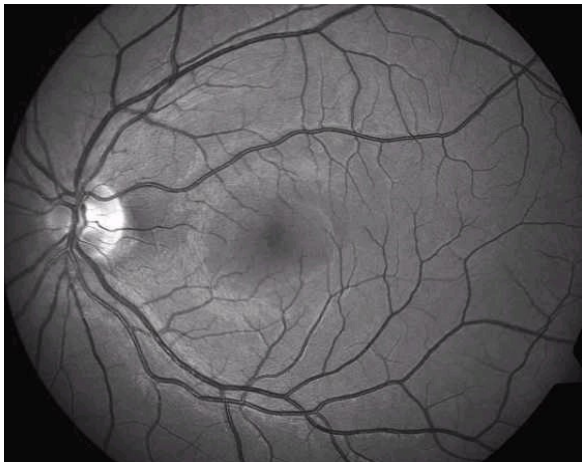

La pared de los vasos es transparente, así que realmente lo que se observa es la columna de sangre. Dependiendo de la estructura y el tamaño, los vasos de la retina son arteriolas y vénulas, pero normalmente se les llama arterias y venas. El diámetro de las venas es 1.5 veces el tamaño de la arteria normalmente.

En cuanto a la inervación, la retina neurosensorial no tiene inervación sensitiva, con lo que sus afecciones siempre van a cursar sin dolor.

II.2. PARTES DE LA RETINA

La retina en sí es transparente, pero adquiere un tono anaranjado al estar unida al epitelio pigmentario. Hay que diferenciar algunas estructuras importantes en retina:

- Papila: Es el lugar por donde entra el nervio óptico en el globo ocular. Se le puede llamar también mancha ciega, ya que no existen fotorreceptores en esta área.

- Ora Serrata: Es donde se encuentra el límite de la retina, con lo que habrá una ora serrata nasal y otra temporal. Es en estos puntos donde la retina se fija a coroides.

- Área Central de la Retina: Es todo el área de retina que rodea a la fóvea, lugar donde se produce la mayor fotorrecepción.

- Área Periférica de la Retina: Zona en la que hay menos fotorrecepción, ya que los fotorreceptores a este nivel son menos en número, de mayor tamaño, y se encuentran dispuestos más separados.

- Mácula: Se encuentra situada ligeramente inferior y a 2.5 mm de la papila (de su borde temporal), lugar donde la retina es poco profunda. En la fóvea es donde existe un mayor número de células ganglionares y, posee una distribución más regular y precisa de los elementos que la conforman, especialmente de conos y bastones.

Tanto por arriba como por abajo, la fóvea está rodeada de vasos sanguíneos, mientras que en su interior sólo existen pequeños capilares. La parte externa de la mácula está situada cerca de la inserción del oblicuo inferior. En esta zona existe una concentración más alta de conos, y la capa de fibras nerviosas contiene pigmento xantófilo. Este pigmento es una luteína de color amarillo, que absorbe las longitudes de onda azules y probablemente contribuye a la protección de la mácula frente a la formación de radicales libres. Es por este color amarillento que adquiere, que va a recibir el nombre de mácula lútea. En la mácula se aprecia una diferencia en la circulación de la coriocapilar. En esta zona, la coriocapilar adopta un patrón de circulación lobular, en contraste con el patrón triangular de la periferia.

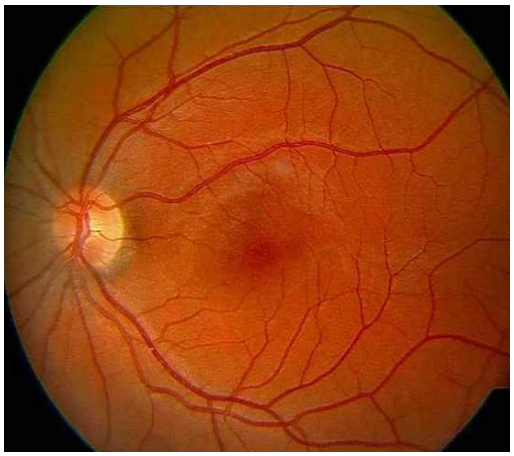

- Existe un lugar en el centro de la mácula llamado Fóvea, que tiene un tamaño algo inferior al de una letra O

mayúscula y que para aumentar la transparencia de la retina no contiene capilares. Es en esta zona donde la AV será máxima, y por esto mismo, es también por donde el ojo sano debe mirar. Es la zona de máxima resolución. Esto es porque es donde está la máxima concentración de conos de toda la retina, contiene alrededor de 120000 conos por mm^2. En la fóvea existe una relación de uno a uno entre conos, células del EPR, células bipolares y células ganglionares. Además en el centro de la fóvea se aprecia una depresión llamada foveola. Esta zona mide aproximadamente 350µ de diámetro. La alineación de los fotorreceptores con la luz entrante es perfecta en esta área, lo que va a permitir un alto grado de eficacia en la fototransducción, gracias al llamado efecto Stiles-Crawford.

La fóvea solamente contiene conos (ningún bastón), cada uno de los cuales tiene una conexión nerviosa individual. Es por esto que se tiene una elevada AV en esta zona. Los estímulos luminosos pueden encontrar las células sensoriales (primera neurona) casi sin obstáculos, pues las células bipolares (segunda neurona) y las células ganglionares (tercera neurona) están desplazadas hacia los lados.

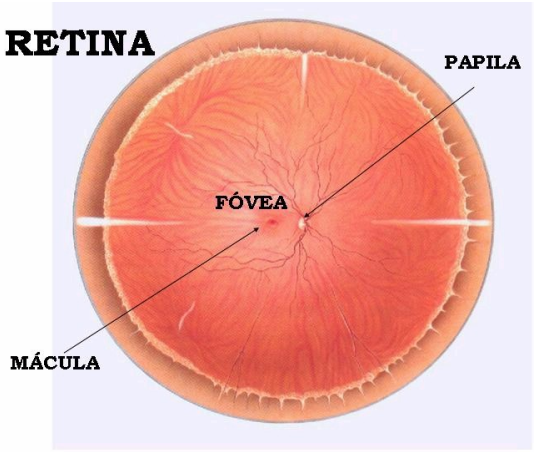

La retina va a variar su espesor en las distintas zonas. La zona más gruesa va a ser a nivel del borde de la papila, que tendrá 0.56 mm. A la altura de la fóvea tendrá 0.10 mm. Rodeando a fovea tiene 0.23 mm de espesor, y se va disminuyendo hacia el ecuador donde tendrá 0.18 mm. Es junto a la ora serrata donde se vuelve a estrechar, pasando a tener 0.12 mm.

II.3. CAPAS DE LA RETINA

La retina histológicamente se va a dividir en 10 capas, cada una de ellas con una función propia, y no por ello menos importante. Estas capas van a contener distintos tipos de neuronas. Estos son:

1. Células Fotorreceptoras
2. Células Horizontales
3. Células Bipolares
4. Células Amacrinas
5. Células Interplexiformes
6. Células Ganglionares

Antes de las 10 capas, podemos encontrar una capa más, que sería la Membrana de Bruch. Se trata de la membrana basal de la coroides que separa la retina de la propia coroides.

Las 10 capas que contienen a estas neuronas se van a encontrar en toda la retina excepto en la fovea, papila y ora serrata. De fuera a dentro serán:

- ***Epitelio Pigmentario:*** Posee células pigmentadas que no van a ser de tipo neuronal. Es una capa celular derivada del epitelio. Básicamente tiene 4 funciones: óptica, metabólica, de transporte y bioeléctrica

  - *Óptica:* El epitelio pigmentado va a absorber la luz parásita, fruto del reflejo y de la refracción de la luz. Lo podemos considerar como un filtro(vía hipotalámica) de la luz sobrante. A través del hipotálamo va a informar de la luz que llega a retina, para posteriormente llevar esta información a los centros de contracción y dilatación de la pupila.
  - *Metabólica:* Realizando la síntesis de melanina, síntesis de mucopolisacáridos, fagocitosis de los discos externos de los fotorreceptores (ya usados) y metabolismo de la vitamina A.
  - *Transporte:* tanto de sustancias transepiteliales, como de bombas iónicas específicas para vitaminas y aminoácidos.
  - *Bioeléctrica:* Mide el potencial de membrana del epitelio pigmentado, es decir que mira lo sano que está, ayudándose de un electrooculograma.

- ***Capa de las células fotorreceptoras:*** Es la capa donde se encuentran los conos y los bastones.

- ***Membrana Limitante Externa:*** No se trata de una membrana, sino que va a contener la unión entre las células fotorreceptoras y las células de Müller.

- ***Capa Nuclear Externa:*** Está formada por los núcleos celulares de las células fotorreceptoras. Sería la primera neurona.

- ***Capa Plexiforme Externa:*** Es donde van a sinaptar las células fotorreceptoras, bipolares y horizontales. Sinapsis entre los axones de la primera neurona, y las dendritas de la segunda neurona.

- ***Capa Nuclear Interna:*** Es donde se encuentran los núcleos de las células bipolares y los núcleos de las células horizontales y amacrinas.

- ***Capa Plexiforme Interna:*** Es donde van a sinaptar las células bipolares, amacrinas y ganglionares. Sinaptan los axones de las segundas neuronas, y las dendritas de las terceras neuronas.

- ***Capa de las Células Ganglionares:*** Donde se encuentran los núcleos celulares de las células ganglionares multipolares de la tercera neurona. Es lo que se podría llamar "sistema de adquisición de datos".

- ***Capa de Fibras del Nervio Óptico:*** Se encuentran los axones de las terceras neuronas.

- ***Membrana Limitante Interna:*** Donde se encuentran las fibras de las células gliales que separan la retina del cuerpo vítreo.

Cuando la luz incide sobre la retina es absorbida por los fotopigmentos de los segmentos externos de los fotorreceptores. Las señales eléctricas se generan por reacciones fotoquímicas de múltiples pasos. Alcanzan la sinapsis del fotorreceptor como potenciales de acción, que desde allí son transmitidos a la segunda neurona. Y la señal alcanza finalmente la corteza visual por retransmisión a la tercera y cuarta neuronas.

II.4. TIPOS DE CÉLULAS

Una forma simple de comprender como la retina va a convertir la energía lumínica en impulso nervioso, es entender bien la función de cada tipo de neurona que contiene la retina:

Células fotorreceptoras: Su función es la de transducir la energía lumínica en energía electroquímica.

Sensorialmente la retina alberga millones de células que son sensibles a la luz. La energía lumínica que recibe el ojo, es transformada por la retina en impulsos nerviosos, para que el cerebro pueda entender lo que está viendo.

La retina capta la luz gracias a unas células especiales, los fotorreceptores, que se van a dividir en conos y bastones. Existen 125 millones de bastones, y 7 millones de conos.

- Los bastones ven en blanco, negro y gris, y nos proporcionan información sobre la forma de las cosas. No pueden diferenciar colores, pero nos permiten distinguir cuando está oscuro, ya que detectan niveles de luz bajos, y tienden a concentrarse en los bordes de la retina. Son capaces de detectar un solo fotón.

- Los conos, en cambio, perciben el color y necesitan más luz que los bastones para funcionar bien. Los conos son más útiles en la luz, al contrario que los bastones. Están especialmente diseñados para

detectar el detalle. Existen 3 tipos de conos: Rojo, verde, azul.

Gracias a estos tipos de conos podemos ver diferentes combinaciones de color. Con la combinación de estos tres tipos de conos, se permite a la retina ver millones de colores. Los conos trabajan en oposición, es decir que trabajan a modo de excitación e inhibición.

Las células fotorreceptoras van a hacer sinapsis con las células ganglionares y las células horizontales. Estas células fotorreceptoras van a trabajar de diferente manera ya sea en presencia o ausencia de luz. Son células que cuando hay luz hacen una cosa, y cuando hay oscuridad hacen otra. El cerebro puede saber entonces cuando hay luz, cuando hay oscuridad, y cuando no está pasando información.

- **Neurología en presencia de luz:**

Normalmente los canales de sodio se encuentran abiertos, pero con la presencia de luz, estos canales se cierran, lo que hace que salga sodio del interior celular por la acción de las bombas de sodio y potasio. Esto va a producir una hiperpolarización (-90 milivoltios), que dará lugar a la inhibición de la liberación del neurotransmisor (glutamato).

- **Neurología en ausencia de luz:**

Como no hay luz, los canales de sodio van a permanecer abiertos, con lo que va a estar pasando sodio constantemente al interior celular. Esto produce una despolarización (-30 milivoltios), que dará lugar a que se libere neurotransmisor.

Es por estos métodos por los que el cerebro recibe la información, que estas células están pasando constantemente, ya sea porque liberan neurotransmisor o porque no lo liberan.

Los bastones y conos tienen la capacidad de procesar la luz para proporcionarnos la imagen completa. Darán información de la forma, el color, el movimiento, las relaciones entre los distintos objetos del entorno…

El interior de los fotorreceptores contiene vesículas que tienen como molécula integral de su membrana la rodopsina. Cuando llega un fotón a las moléculas de rodopsina, se desencadena una serie de reacciones; desencadenando finalmente un potencial de acción para que se transmita la información.

No obstante, hay que destacar que los conos y los bastones no son los únicos receptores de luz del cuerpo humano. Existen otros receptores, que también van a saber cuando hay luz, y cuando no, es lo que llamaríamos el Ritmo Circadiano.

Células bipolares: Su función es transmitir la información de los fotorreceptores a las células ganglionares. También existen varios tipos de células bipolares:

- **Monosinápticas:** Estas células reciben información de un cono, y la pasan a una célula ganglionar. Están

fundamentalmente localizadas en fóvea, y según vamos hacia la periferia van perdiendo importancia. El sistema monosináptico va a enviar la información de un punto a corteza.

- **Multisinápticas:** Reciben información de varios conos y varios bastones, y la pasan a una célula ganglionar. Estas se encuentran fundamentalmente en la retina periférica. El sistema multisináptico se basa fundamentalmente en la convergencia de la información de varios puntos en uno de la siguiente neurona. Cuanto más nos alejamos del centro de retina más convergencia de información hay.

Tanto las células monosinápticas como las multisinápticas pueden ser de tipo despolarizante o hiperpolarizante.

Las células bipolares van a hacer sinapsis con los fotorreceptores vía directa, y con las células horizontales vía lateral, recibiendo información. Van a llevar información a células ganglionares y células amacrinas.

El neurotransmisor de las células fotorreceptoras actúa como inhibidor de las células bipolares despolarizantes, y actuará como excitador de las células bipolares hiperpolarizantes.

Con esto podemos deducir:

- Con presencia de luz, se inhibe la liberación del neurotransmisor de los fotorreceptores, con lo que las células bipolares despolarizantes no se inhiben, con lo cual van a transmitir. Sin embargo las células bipolares hiperpolarizantes no van a tener excitación, con lo que no van a transmitir.

- En condiciones de oscuridad los fotorreceptores liberan neurotransmisor, y con esto, las células bipolares despolarizantes tendrán inhibición con lo que no habrá transmisión. En cambio, las células bipolares hiperpolarizantes tendrán inhibición, por lo que van a transmitir.

Las células ganglionares siempre reciben información, por tanto la ausencia de luz no se interpreta como la nada, sino que siempre pasa un estímulo.

***Células ganglionares*:** Su función es transmitir la información de las células bipolares al Cuerpo Geniculado Lateral, por canales de atributos paralelos.

Las células ganglionares, al igual que las células bipolares, son de varios tipos: monosinápticas (sinaptan con una sola bipolar, son fundamentalmente foveales), y multisinápticas (reciben información de la retina periférica).

Las células ganglionares reciben información de células bipolares vía directa, y de células amacrinas vía lateral. Su axón forma la última capa de la retina (fibras del nervio óptico), y es por esta vía por la que la información va a llegar a cuerpo geniculado lateral.

Igual que en las células anteriores, las células ganglionares también reaccionan de forma diferente frente a la luz y a la oscuridad.

- En presencia de luz, la célula ganglionar se estimula si hace sinapsis con un bipolar despolarizante, con lo que va a

pasar información tipo ON. Sin embargo, la célula ganglionar se inhibe cuando hace sinapsis con una célula bipolar hiperpolarizante, y así la información que pasará será tipo OFF.

- En oscuridad ocurre lo contrario, si conecta con una despolarizante, pasará información tipo OFF. Al conectar con una bipolar hiperpolarizante pasará información tipo ON.

Funcionalmente las células ganglionares se especializan en 3 tipos: x, y, w.

- Células Ganglionares X***:***

También llamadas P. Sus axones son finos y de velocidad lenta. Reciben la información directamente de células bipolares con escasa convergencia; serán campos receptores pequeños. Este tipo de células tendrá mayor concentración en retina central y fundamentalmente en fóvea.

Van a sinaptar con las capas parvocelulares del cuerpo geniculado lateral. Mantienen una respuesta tónica o sostenida. Son muy sensibles a los contrastes de alta densidad; y muchas de ellas son selectivas respecto a la longitud de onda. Se cree que están especializadas en la capacidad de discriminación espacial.
Son células fundamentalmente de la visión estática, visión del color, y visión de formas.

- Células Ganglionares Y:

También llamadas M, porque contactan con las células magnocelulares. Sus axones son gruesos, su velocidad es alta. Recibe sus aferencias de células bipolares con convergencia de campos receptores y de gran número de células amacrinas (campos receptores grandes). Existe una mayor concentración de estas en retina periférica. Sinaptan con las capas magnocelulares del cuerpo geniculado lateral. Dan lugar a respuestas fásicas o transitorias cuando hay movimiento o predisposición de los elementos claroscuros dentro del campo. Son muy sensibles a los contrastes de baja intensidad. Se cree que están especializadas en las imágenes en movimiento. Son especialistas en el movimiento y en el blanco y negro. Es monocromático.

Estos dos tipos de células **x** e **y**, son las primeras representantes del sistema magnocelular y parvocelular.

- Células Ganglionares W:

Suponen el 40% de las células ganglionares. Son de axones finos y velocidad lenta. Reciben sus aferencias de células bipolares con convergencia de campos receptores. Su conexión posterior es fundamentalmente mesencefálica, a nivel de los tubérculos cuadrigéminos anteriores y regiones pretectales.

Responden a la pérdida de uniformidad en el campo, en dependencia de la luz y la distancia. Posiblemente estén implicadas en el control del diámetro pupilar y en el control de los movimientos de los dos ojos y de la cabeza en respuesta a objetos en movimiento. Captan la intensidad luminosa. El 20 % de los reflejos pupilares que va a mesencéfalo son células W. La

información de las células W no pasará en ningún momento por el Cuerpo Geniculado Lateral.

Células de müller: Son las células gliales de nuestra retina, las que hacen de soporte. Llegan hasta los núcleos de los fotorreceptores. Son amielínicas y completamente transparentes. Sus funciones son:

- Soporte mecánico
- Soporte metabólico
- Responsables del equilibrio iónico retiniano.
- Conforman la barrera hematorretiniana

Hay otros tipos de células que se consideran células de manipulación o células intermediarias:

Células horizontales: Reciben información de una célula fotorreceptora, y realizan sinapsis con la bipolar que tiene al lado. Este mecanismo sirve para pasar la información a las células que se encuentran al lado, normalmente inhibición, para resaltar la información de la célula principal. Funcionan por vía de retroalimentación lateral negativa. Sirve para aumentar la sensibilidad al contraste de las cosas, magnificando los bordes. Normalmente la inhibición será en 1/3 de la información que estaba pasando.

Células amacrinas: Estas células van a hacer todo lo contrario de las anteriores. Reciben información de una célula bipolar y la envían a las células ganglionares de al lado. Son de retroalimentación lateral positiva; multiplican la información. Lo

más fundamental es que son las células diana de las vías centrífugas.

Existe una cantidad pequeña de neuronas que vienen de corteza, de tálamo, que van al revés de lo normal. La información llegará a retina, sinaptando con las células amacrinas, que las va a excitar o inhibir. Esta vía centrífuga es la vía de la atención.

II.5. LA VÍA ÓPTICA

Una vez que la información ha pasado por las capas de la retina, va a converger en el nervio óptico, y de aquí irá pasando por una serie de estructuras hasta llegar a la corteza visual, que interpretará toda la información.

NERVIO OPTICO:

El nervio óptico lo conforman los axones de las células ganglionares. Se extiende desde la papila hasta el quiasma. La parte de las fibras, que forman el nervio óptico, correspondientes a la retina central (fundamentalmente mácula) suponen el 70% de fibras. La parte periférica representa el 30% de la información de las fibras.

La función del nervio óptico se va a basar en el transporte de la información. Anatómicamente se va a dividir en cuatro porciones:

- Intraocular: Corresponde oftalmoscopicamente a la papila.
- Orbitaria: El nervio óptico adquiere forma “S” itálica para permitir los movimientos oculares.

- Intracanalicular: Porción del nervio que atraviesa el conducto y agujero óptico
- Intracraneal: Su longitud y oblicuidad está en función de la separación de ambos conductos ópticos y la forma y situación del quiasma.

QUIASMA ÓPTICO:

A este nivel la información sigue viajando por los axones de las células ganglionares, pero las fibras nasales se van a decusar (47.53%), siguiendo un trayecto heterolateral. Las fibras nasales superiores se decusan por la parte posterior del quiasma; y las fibras nasales inferiores lo hacen por la parte anterior del quiasma, formando una rodilla para introducirse en la cintilla contraria. Las fibras temporales, en cambio, siguen un trayecto homolateral.

En el quiasma va a tener lugar la primera fase de la estereopsis. Los dos nervios ópticos se juntan, se decusan, y luego se dividen formando las cintillas ópticas.

CINTILLAS ÓPTICAS:

Anatómicamente se extienden desde el quiasma al cuerpo geniculado lateral. Están formadas por los axones de las células ganglionares en disposición homolateral y heteronasal. Su función principal es el transporte de la información.

A la altura del tercio posterior de las cintillas va a tener lugar una división:

- Fibras retino-corticales (80%)
- Fibras retino-mesencefálicas (20%)

Hay un pequeño contingente de fibras que no va a seguir la trayectoria hacia el cuerpo geniculado lateral, sino que se van a ir directamente a corteza. Estas, una vez en corteza, van a hipocampo, y es aquí donde llega la información, que unos milisegundos más tarde volverá a llegar por vía retino-cortical o retino mesencefálica.

CUERPO GENICULADO LATERAL:

Tiene forma elíptica. Se le considera el núcleo primario de la visión, porque es donde terminan los axones sensitivos. A este nivel se va a producir la primera transferencia de información desde retina.

Es un centro de integración subcortical visual. Está situado en la parte posteroexterna del tálamo. Contiene seis capas concéntricas de sustancia gris y blanca. La sustancia gris la forman seis capas constituidas por neuronas de dos tipos:

- Parvocelulares: Aquí van a sinaptar las células X. Son neuronas pequeñas, y son las capas 4, 5 y 6.
- Magnocelulares: Son neuronas de gran tamaño. Es con estas neuronas (1 y 2) con las que van a sinaptar las células Y.

Las funciones del cuerpo geniculado lateral son:

1. Relevo de la información entre retina y corteza visual primaria
2. Tinte emocional

3. Hipótesis de Bishop (2ª fase de la estereopsis). Es la segunda estructura anatómica que necesitamos para ver en tridimensional.

En cuerpo geniculado lateral se conserva la estructura en la que las células nasales viajan por un lado, y las temporales por otro.

RADIACIONES ÓPTICAS:

La información va a salir del cuerpo geniculado lateral por las radiaciones ópticas. Son estas las que van a llevar la información finalmente a la corteza, concretamente al lóbulo occipital. Primero van a recorrer el lóbulo temporal, y posteriormente se dirigen al occipital.

Están formadas por:

- Axones de las neuronas geniculadas
- Parte de neuronas del pulvinar
- Vía retrógrada cortico-genicular.

Las radiaciones se dividen en dos fascículos:

- Fascículo Dorsolateral, se va a dirigir al labio superior de la cisura calcarina. Estará representado el campo inferior en esta zona.
- Fascículo Ventral, se va a dirigir al labio inferior de la cisura calcarína. Estará representado el campo superior.

La función principal de las radiaciones ópticas es el transporte de información.

CORTEZA VISUAL:

Finalmente la información se va transmitiendo hasta llegar a la corteza visual. Es aquí donde se va a procesar, y donde se va a crear una respuesta a la información recibida.

Es la corteza visual la que realmente está viendo; concretamente, el lóbulo occipital. La información que llega, como ya se ha nombrado, sufre varias modificaciones antes de llegar a este nivel, para que el cerebro pueda entender perfectamente lo que está sucediendo.

El lóbulo occipital, junto con las partes del cerebro que también intervienen en el sistema visual, se va a comunicar con las partes de corteza que obtienen información de otro tipo (auditiva, táctil…) y así, van a integrar toda la información, y podrán dar una respuesta adecuada.

A nivel cortical, no todos los componentes de la vía visual están representados del mismo modo. Hay algunos que ocupan más, y otros que su representación es menor, por ser menos relevantes. Concretamente es la mácula uno de los componentes que más ocupa a nivel cortical. Esto es así ya que es la zona por donde mayor agudeza visual se tiene.

Como ya sabemos en mácula la información se transmite punto por punto, haciendo que esta información tenga más importancia que la que no se percibe por esta zona. Es por ello que los objetos que se observan por esta zona, van a tener mayor resolución, mayor contraste, y los vamos a poder ver con más definición.

Es por este sistema de transmisión de información monosináptica, que el campo que se ve por la zona de la mácula va a estar representado punto por punto a nivel cortical, haciéndole tomar más importancia.

Al igual que todas las estructuras anteriores del ojo deben estar íntegras, la zona de mácula, con más razón, también será importante que lo esté. Es esencial, por tanto, que se vigile esta área, para prevenir cualquier alteración, por lo que se deberían realizar exámenes visuales completos con cierta frecuencia, para descartar cualquier patología.

III. EL ENVEJECIMIENTO

Se considera envejecimiento a la acción de envejecer, de hacerse vieja o antigua una persona o cosa. A todo lo que dura o permanece mucho tiempo. Es el proceso por el cual se dan unas modificaciones biológicas, morfológicas, bioquímicas, psicológicas y sociológicas que aparecen como consecuencia del paso del tiempo en las personas.

A medida que va aumentando la edad de las personas, el proceso fisiológico normal hace que el ser humano vaya madurando, así como sus órganos también lo hacen.

Se enlentece la reproducción de las células. También perdiendo contenido hídrico, lo que va a dar lugar a que los tejidos se vuelvan laxos. Este proceso es el desencadenante de las arrugas en la piel; como también en otros tejidos y órganos que no se pueden observar a simple vista.

Es por esta degeneración celular, que se va depositando calcio en los huesos y no se van a poder desenvolver las personas mayores con la misma facilidad que antes.

Estos cambios, en muchos casos, van a dar lugar a una pérdida de autoestima, por la pérdida de independencia, ya que van a necesitar ayuda de otras personas para realizar las tareas cotidianas. Estas personas ancianas van a tender a la rigidez psíquica, dependencia, dificultades de acomodación a un medio diferente, retracción del campo de incidencia, reducción de las relaciones interpersonales, y de la participación en actividades sociales.

También la disminución de los ingresos económicos como consecuencia de la jubilación afectará a su nivel de vida y a su relación social.

En la cara, como en el resto de los órganos también van a suceder cambios. Concretamente en el ojo van a darse numerosas modificaciones:

- Se produce una disminución de la grasa orbitaria, por lo que va a disminuir el volumen de la orbita; pudiendo darse enoftalmos.
- Se dará una disminución de la cantidad y calidad de la lágrima.
- Las fibras de colágeno degeneran, produciéndose laxitud en los párpados.
- Se producen placas hialinas esclerales, por la aparición de precipitados calcáreos.
- En córnea se van a producir varias modificaciones: arco senil, línea de Hudson-Stähli, disminución de células endoteliales, lo que puede dar lugar a la aparición de astigmatismos inversos.
- En conjuntiva se pueden dar reacciones inflamatorias, pinguéculas y lipomas (tumores benignos).
- Úvea: posibles drusas o verrugosidades.
- Iris: disminuye su espesor, y surgen zonas pigmentadas. Se produce una miosis senil.
- Cristalino: perdida de transparencia, volumen y forma, cuerpos flotantes.
- Retina: cambios vasculares a nivel de la coriocapilar, engrosamiento de la membrana de Bruch, pleomorfismo del epitelio pigmentario.

En la mácula se va a producir un desplazamiento de los núcleos de la capa nuclear externa hacia la plexiforme externa. Habrá una pérdida de fotorreceptores, aumentando por esto las células gliales.

Va a tener lugar una acumulación de lípidos en las células nerviosas, sobre todo en las células ganglionares.

Las membranas limitantes se hacen más pequeñas.

Así mismo se van a ver afectados algunos aspectos sensoriales como la agudeza visual, que disminuirá considerablemente. También se van a ver afectados el sentido cromático, la sensibilidad al contraste, la visión nocturna, y el campo visual.

IV. INTRODUCCIÓN A LA DEGENERACIÓN MACULAR SENIL

La Degeneración Macular Asociada a la Edad (DMAE) es una enfermedad crónico degenerativa que se ha convertido en un problema importante de salud pública, sin embargo, es una gran desconocida entre la población en general. Constituye la primera causa de ceguera legal y una de las primeras causas de baja visión. En ausencia de tratamiento, la evolución previsible del envejecimiento de la población, conducirá a un aumento considerable de la prevalencia de esta enfermedad agravando el problema. La comisión especializada del senado estadounidense ha reconocido la DMAE como causa principal de ceguera y mala visión de EEUU.

Las consecuencias de la DMAE son de primer orden, pues incluyen los problemas socioeconómicos y psicosociales del envejecimiento ocular y la rehabilitación visual de los pacientes.

El diagnóstico precoz es muy importante en la DMAE y requiere, por supuesto, una educación sanitaria y un conocimiento de la enfermedad por parte de la población, por lo que debemos difundir las características de la enfermedad. No puede haber listas de espera en donde la visión de los pacientes con DMAE se deteriore lo suficiente como para que nuestra actuación ya no sea necesaria.

Una vez hecho el diagnóstico, el tratamiento debe realizarse lo antes posible y como máximo en el plazo de una semana. El éxito del tratamiento está en su pronta realización, un seguimiento eficaz y continuado con angiografías, y nuevas aplicaciones

terapéuticas en muchos casos, teniendo como objetivo mejorar la vida de los pacientes.

En la actualidad la angiografía con verde de indocianina (AVI) y la angiografía fluoresceínica (AFG), permiten precisar numerosos aspectos antes ignorados, también hay una mayor precisión de las indicaciones de la fotocoagulación con láser.

La DMAE incluye una edad superior a los 55 años y la presencia de anomalías maculares: drusas, hipotrofia o hipertrofia del epitelio pigmentario de la retina (EPR) y/o neovascularización coroidea (NVC), algunas clasificaciones incluyen datos de la agudeza visual (AV) (inferior a 6/10 o a 8/10).

V. FACTORES DE RIESGO CONSTITUCIONALES O ADQUIRIDOS

Tabla. Lista de factores de riesgo asociados con DMAE.

1. Factores constitucionales

Factores genéticos	**Otros factores constitucionales**
• Raza blanca • Antecedentes familiares • Variante del gen CFH • Gen ABCR • Apolipoproteína E	• Edad • Sexo femenino • Hipertensión arterial • Arteriosclerosis • Iris claro o con tendencia a despigmentación

2. Factores ambientales

- Exposición a la luz
- Consumo de alcohol y cerveza
- Ausencia de consumo de vino tinto
- Régimen pobre en oligoelementos o en vitaminas
- Obesidad
- Cirugía de catarata
- Postmenopausia y hormonas

V.1.FACTORES GENÉTICOS

Actualmente se acepta una predisposición genética a la DMAE, por estudios de correlación intrafamiliar, con gemelos y con genes implicados.

RAZA BLANCA

Es más común entre los caucásicos (no pigmentados), mientras que la prevalencia de formas graves de DMAE es menor

en pacientes de raza negra, por la acción de la melanina protectora del EPR, de la membrana de Bruch, de la coroides o de los fotorreceptores o por la ausencia de un gen causante.

Las formas de DMAE varían considerablemente según las poblaciones estudiadas, por ejemplo, prevalencia importante de desprendimiento del EPR (DEPR) en Asia; en las poblaciones inuit de Groelandia formas atróficas de predominancia peripapilar; en estadounidenses, es menor en pacientes de origen hispano.Y la menor prevalencia está en la raza negra en comparación de la blanca.

ESTUDIOS DE CORRELACIÓN FAMILIAR

Las drusas pueden heredarse en forma dominante y ser un factor predisponente muy importante en la forma exudativa.

El estudio más convincente es el de Piguet, que compara tamaño, densidad y confluencia de drusas en pacientes, en sus hermanos y en la población general. Observa una fuerte concordancia entre los hermanos en cuanto al número y la densidad de drusas, pero no entre los pacientes y la población general. Este estudio permite suponer un papel mas importante de los factores hereditarios (compartidos por hermanos) que de los factores ambientales (que corresponden a la población general).

Entre el 10 y 20% de los casos de DMAE tienen antecedentes familiares.

ESTUDIOS EN GEMELOS

Los genes juegan un papel sustancial en la etiología de DMAE y sus características maculares asociadas.

En un estudio de gemelos, publicado en marzo de 2005, se compara la incidencia de ésta enfermedad en gemelos monocigóticos (idénticos) comparados con dicigóticos (fraternales). Dicho estudio provee una de las más poderosas armas para determinar que la DMAE es en gran medida una afección hereditaria que puede estar influida por factores ambientales.

El 55% de pares monocigóticos se clasificaron como concordantes (al mismo nivel de severidad) a diferencia del 25% de pares dicigóticos. Para la forma avanzada, los porcentajes de concordancia fueron del 18% para los monocigóticos y 6% para los gemelos dicigóticos.

“El factor genético explica 46 del 71% de la variación en la severidad de la enfermedad” dicen los investigadores. “El factor ambiental único para cada gemelo se estimó que era responsable de un 19 a 37% de la variación en el grado de severidad de la DMAE”.

ESTUDIOS DE LOS GENES IMPLICADOS

Investigadores de tres estudios independientes en tres universidades de EEUU, han encontrado que una variante específica del gen CFH, es el causante de entre un 20 y 60% de DMAE’s. Esta variante eleva el riesgo de un individuo a desarrollar DMAE entre 3 y 7 veces. Este gen que se encuentra en el cromosoma 1, codifica al factor H, una proteína que ayuda a regular la inflamación.

Se cree que éste descubrimiento podría conducir a una detección temprana y por lo tanto a mejores tratamientos para esta enfermedad.

También se ha estudiado la correlación de las mutaciones del gen responsable de la enfermedad de Stargardt (gen ABCR) con la DMAE. En el estudio de Allikments se analizaron 167 pacientes con DMAE y 26 presentaban mutaciones de este gen.

Otro gen implicado es la apolipoproteína E (Apo E), que podría tener un efecto protector.

En el estudio de Souied se observó que había una menor frecuencia del alelo E4 en los pacientes con DMAE, sobre todo en los que presentaban drusas blandas. Se ha sugerido que los alelos de la Apo E podrían modificar el metabolismo lipídico y que estas modificaciones podrían afectar a los depósitos lipídicos en la membrana de Bruch, a la formación de drusas y a las complicaciones exudativas. Estos estudios han sido confirmados.

V.2. OTROS FACTORES CONSTITUCIONALES

EDAD

La prevalencia aumenta exponencialmente con la edad.

SEXO

Las mujeres tienen un riesgo ligeramente mayor de presentar formas graves de DMAE, con un valor de riesgo relativo de 1,15.

HIPERTENSIÓN ARTERIAL (HTA)

Los hipertensos tienen un 45% más probabilidades que los normotensos de padecer DMAE, por efecto de la circulación sanguínea en retina.

En el seguimiento de los pacientes incluidos en el Macular Photocoagulation Study se ha podido observar un índice mayor de desarrollo de NVC en el segundo ojo de pacientes con HTA.

ARTERIOSCLEROSIS

Los altos niveles de colesterol en la sangre y la arteriosclerosis se incluye entre los factores constitucionales, aunque en su patogenia también pueden participar factores ambientales (tabaquismo, alimentación).

COLOR DEL IRIS

Los iris claros son mas propensos a la DMAE, y es que existe la posibilidad añadida de que coroides y retina tengan también deficiencia de melanina.

En algunos estudios epidemiológicos se ha observado una mayor frecuencia de DMAE en pacientes de ojos claros y se ha sugerido que la melanina ocular podría proteger la retina de la agresión de los radicales libres, al disminuir la absorción luminosa de los fotorreceptores.

El estudio mas reciente indica que existe un mayor riesgo de DMAE en pacientes con ojos claros en su juventud y en aquellos que experimentaron disminución progresiva de pigmentación cutánea, del iris o del EPR.

V.3. FACTORES AMBIENTALES

EXPOSICIÓN A LA LUZ

La DMAE está aumentando prácticamente al mismo ritmo que los problemas de piel.

Los efectos dañinos de la radiación sobre una estructura ocular se dan sólo cuando ésta es absorbida por dicha estructura. La radiación trasmitida por los medios oculares no daña.

Las radiaciones ultravioleta (RUV) se agrupan en cuatro regiones del espectro electromagnético: de onda larga (UVA) con longitudes entre 315 y 400nm; onda media (UVB) con longitudes entre 290 y 315nm; onda corta (UVC) con valores de onda entre 200 y 290nm y las radiaciones de vacío (UVV), con longitudes entre 100 y200nm. El ozono es el encargado de filtrar las radiaciones, impidiendo que alcancen la superficie terrestre.

Es incorrecto pensar que estamos libres de los efectos de la RUV en los meses de invierno, pues es cuando la capa de ozono es más fina apareciendo más agujeros que durante el verano. Concretamente, en los ambientes con agua y nieve (montaña nevada y playa) se incrementa el riesgo de altas dosis de RUV debido a la mayor reflectancia de esas superficies; también estamos cerca de superficies que tienen un factor de reflectancia de RUV alto como por ejemplo: carreteras, pistas de tenis, etc. La exposición a UV a largo plazo, puede producir lesiones en los pigmentos amarillos (luteína y zeaxantina) presentes en la mácula pero también daña a la retina periférica que actúa como filtro para proteger los conos y bastones de la radiación excesiva iniciando el proceso degenerativo por la formación de radicales libres.

El hecho de que la DMAE tenga una mayor incidencia en los ojos con el iris de color más claro, corrobora la teoría de que la exposición a la RUV puede ser, al menos en parte, responsable de algunas degeneraciones retinianas.

Es de resaltar un estudio en pescadores de Maryland que mostró que la DMAE estaba asociada con una mayor exposición a la luz visible ambiental durante un período de 20 años.

En un estudio efectuado en la bahía de Chesapeake, se observó que la exposición acumulada a la luz se asociaba con el riesgo de DMAE grave. Una correlación similar se observó en Beaver Dam.

Y cada vez hay mas estudios que confirman que la radiación UVA y azul tienen un fuerte poder oxidativo al producir radicales libres, dañando los discos apilados en los segmentos externos de los receptores y causando exfoliación en las células del EPR. El resultado es la formación de gránulos de lipofuscina que se depositan en la membrana de Bruch como drusas –signo clínico incipiente de DMAE–. Las drusas separan las células del EPR de su suministro vascular, dando como consecuencia la muerte de los fotorreceptores.

En el adulto, la retina está protegida contra gran parte de la RUV debido a su absorción por el cristalino. Pero es posible que una exposición repetida en la niñez y adolescencia de un cierto grado de lesión por efecto acumulativo lento.

TABAQUISMO

Muchas publicaciones estadounidenses advierten contra los efectos del tabaco y una mayor presencia de DMAE en los

pacientes fumadores o una peor evolución de la DMAE en casos de tabaquismo.

Chan (1998) señala que el tabaquismo reduce los niveles sanguíneos del colesterol de alta densidad (el bueno), disminuyendo la concentración sérica de antioxidantes, el flujo circulatorio coroideo y la capacidad del EPR para eliminar los tóxicos.

Hay una posible asociación del tabaquismo con una disminución de los pigmentos retinianos ayudando a la presencia de hipoxia, microinfarto y cambios degenerativos aumentando el riesgo a desarrollar DMAE. Los fumadores de 20 o más cigarrillos diarios, duplican ese riesgo.

CONSUMO DE ALCOHOL.

Un estudio epidemiológico importante ha observado una asociación entre el consumo de alcohol de alta graduación y de cerveza con un aumento del riesgo de padecer DMAE.

Recientemente se ha observado un papel protector en el consumo moderado de vino tinto, que podría estar relacionado con la presencia de un compuesto fenólico antioxidante.

FACTORES NUTRICIONALES

La oxidación es un proceso dañino por el que el oxígeno se combina con otras moléculas. Las mitocondrias (que transforman el alimento en energía) utilizan los electrones poco sujetos del oxígeno en este proceso; los átomos altamente inestables resultantes son los radicales libres y pueden reaccionar con membranas u otras estructuras celulares destruyéndolas. También

pueden unirse a otros átomos o moléculas, creando mas radicales libres en una reacción en cadena. Ayudan a éste proceso el tabaco, la radiación electromagnética, los rayos X, la luz UV, la contaminación atmosférica y otros carcinógenos.

Actualmente se considera que el estrés oxidativo (daño celular causado por radicales libres derivados del metabolismo del oxígeno molecular) es uno de los principales factores para padecer DMAE. La retina es especialmente susceptible a éste estrés porque:

- El consumo de oxígeno de la retina es más alto que en la mayoría de tejidos del organismo.

- La retina recibe niveles muy altos de radiación lumínica. Especialmente la luz azul es dañina para los fotorreceptores retinianos, esto propicia muerte celular por apoptosis en la que intervienen los radicales libres.
- Las membranas de los segmentos externos de los fotorreceptores contienen muchos ácidos grasos poliinsaturados, muy susceptibles a fenómenos de oxidación lipídica que generan una gran cantidad de radicales libres.

- La retina tiene muchos cromóforos como la rodopsina y lipofuscina que tienen propiedades fotosensibilizantes y mediante la absorción de luz pasan a un estado excitado provocando daño tisular, pues en la reacción química se forman radicales libres.

Los antioxidantes se unen al oxígeno protegiendo a las células y otros constituyentes corporales como son las enzimas.

Diferentes investigaciones demuestran que es posible retardar el envejecimiento celular con dieta adecuada y complementos nutricionales, uno de esos estudios nos dice que la combinación de antioxidantes con el zinc reduce la progresión a formas avanzadas de DMAE.

Una dieta pobre con insuficientes carotenoides, ejercicio inadecuado, enfermedades o estrés emocional dan lugar a reducción de antioxidantes aumentando la probabilidad de padecer DMAE, pues acelera el proceso de oxidación iniciando la destrucción de los fotorreceptores. Ratas con dieta deficiente en vitamina E desarrollaron degeneración retiniana.

OBESIDAD

La obesidad aumenta el riesgo a padecer DMAE exudativa hasta en un 68%. Un trabajo publicado en “Archives of Ophthalmology” concluye que la obesidad constituye un factor de riesgo de DMAE. Investigadores del Brigham and Women’s Hospital de Boston (EEUU) estudiaron en más de 20, 000 varones distintas variables, entre ellas el índice de masa corporal (IMC) y el hábito tabáquico.

Los resultados muestran que un IMC superior a 30 (indicativo de obesidad), duplica el riesgo de degeneración macular. Asimismo, los varones demasiado delgados, con un IMC inferior a 22 presentan un aumento del riesgo del 43%, mientras que el sobrepeso moderado se asocia a un riesgo un 24% mayor.

CIRUGÍA DE CATARATA

Hay una mayor tendencia a la progresión de las lesiones de DMAE y al desarrollo de las formas graves de la afección en los pacientes pseudofáquicos en comparación con los pacientes con cristalino intacto. Además, parece ser que algunos pacientes, que antes de la intervención sólo presentaban una forma atrófica de la afección, tienden a desarrollar una forma exudativa durante el primer año después de la intervención de catarata.

HORMONALES

La postmenopausia y los bajos niveles de estrógeno incrementan el riesgo, así como la menopausia precoz, la toma de estrógenos en la menopausia disminuye la prevalencia.

VI. ASPECTOS ANATÓMICOS Y FISIOPATOLÓGICOS DE LA DMAE

VI.1. EFECTO DEL ENVEJECIMIENTO EN LA CORIORRETINA

El envejecimiento provoca importantes modificaciones en le polo posterior del ojo, que afectan a todas las estructuras y capas celulares.

FOTORRECEPTORES

El número de bastones parafoveales tiende a disminuir durante la vida adulta. Hay que señalar que, en la región parafoveal, es donde aparecen los primeros signos de DMAE. Los bastones pueden luchar contra el envejecimiento gracias a un proceso muy eficaz de renovación constante de sus discos. Desde el momento de su producción se observa un desplazamiento progresivo de los discos en dirección al EPR. La capacidad de renovación es de tal magnitud que la porción de los bastones se renueva completamente cada dos semanas aproximadamente. Los discos “viejos” se eliminan por fagocitosis en el EPR. La velocidad de la fagocitosis disminuye, probablemente, a lo largo de la vida. La renovación de los conos es mucho más lenta. El sistema se renueva completamente en un plazo de 9 meses a 1 año. El número de conos no disminuye, al parecer, en la región macular. Algunos autores han sugerido que la degeneración de los conos observada en la DMAE es un fenómeno secundario a la degeneración inicial de los bastones.

EPITELIO PIGMENTARIO DE RETINA (EPR)

El envejecimiento del EPR se traduce en una acumulación de gránulos de lipofuscina en el citoplasma celular. En el individuo normal, la lipofuscina aparece en el EPR a partir de los 10 años y, hacia los 40 años, ocupa el 8% del volumen citoplasmático celular. Después de los 80 años, aumenta hasta un 20% o más. Los gránulos de lipofuscina corresponderían a una disminución de la capacidad de eliminación del material de desecho por el EPR. Los detritos corresponden a grupos de discos de los fotorreceptores fagocitados que se convierten en fagosomas intraepiteliales.

MEMBRANA DE BRUCH

La membrana de Bruch se modifica considerablemente con la edad. El principal cambio observado consiste en un engrosamiento difuso que predomina en su parte interna y que afecta habitualmente a toda la región macular (drusas). Durante el envejecimiento, la membrana de Bruch acumula gran número de lípidos predominando en el polo posterior con relación a la periferia del fondo de ojo (FO); son de origen celular compatibles con productos de degradación de las membranas lipídicas de los segmentos externos de los fotorreceptores. El grosor de la membrana de Bruch aumenta 135% desde la infancia a los 100 años de edad.

CORIOCAPILAR Y COROIDES

La densidad de la coriocapilar disminuye mucho con la edad. El diámetro de sus vasos disminuye por lo general un 34%

desde la infancia a los 100 años de edad. También se observa disminución del grosor de la coroides.

VI.2. ASPECTOS HISTOLÓGICOS DE LA DMAE.

Las drusas difusas por engrosamiento de la membrana de Bruch constituyen los primeros signos histológicos del envejecimiento.

Las drusas miliares son una acumulación localizada de material hialino, se encuentran habitualmente en el envejecimiento. El EPR subyacente puede estar adelgazado y en ocasiones despigmentado. Parece ser que las agrupaciones de drusas miliares (clusters) hacen que haya un mayor riesgo evolutivo de la DMAE.

Los depósitos laminares y/o lineales basales pueden aparecer desprendidos por la interposición de un material amorfo proteiniforme; éstas zonas de DEPR corresponden a las drusas blandas, si son confluentes pueden producir verdaderos desprendimientos drusenoides.

Durante la evolución de la DMAE pueden existir diferentes anomalías pigmentarias: áreas hiperpigmentadas focales, atrofia, hipertrofia o hiperplasia del EPR. Las hiperpigmentaciones focales son agrupaciones de células pigmentarias en el espacio subrretiniano. Los procesos atróficos comienzan por pequeñas zonas de hipopigmentación o atrofia del EPR encima de una membrana de Bruch muy engrosada por depósitos laminares y lineales basales. La DMAE atrófica, corresponde a regiones con pérdida del EPR y de fotorreceptores. La coriocapilar subyacente aparece esclerosada con engrosamiento de los tabiques intercapilares y/o atrofia de la coriocapilar.

La NVC es una proliferación de vasos a través de las capas externas de la membrana de Bruch y hacia el espacio subepitelial con tendencia a exudación y hemorragia, provocando un DEPR serohemorrágico. Se produce una proliferación fibrosa dando lugar a una cicatriz fibrovascular. Se puede desarrollar un proceso cicatricial secundario entre la retina sensorial y el EPR y expandirse vasos procedentes de la circulación coroidea a través del EPR dando un componente subrretiniano. Algunas veces se observan desgarros hemorrágicos en el interior de la cavidad vítrea.

VI.3.TEORIAS FISIOPATOLÓGICAS DE LA DMAE.

FORMAS DE INICIO Y FORMAS NO EXUDATIVAS

Genéticamente puede haber menor capacidad para eliminar restos producidos por el metabolismo de los fotorreceptores.

En individuos predispuestos a la enfermedad, diversos factores ambientales precipitan la DMAE; como el factor toxicidad de la luz que hace que los radicales degraden las membranas lipídicas de los segmentos externos de los fotorreceptores, así dejan de ser reconocidos por las enzimas epiteliales y se acumulan formando drusas.

Diversos factores nutricionales provocan una carencia de oligoelementos, que son cofactores de enzimas epiteliales o enzimas contra radicales libres.

Las drusas y engrosamiento de la membrana de Bruch pueden dificultar los intercambios metabólicos entre la coriocapilar y el EPR provocando placas atróficas y desaparición de fotorreceptores. La membrana de Bruch se sobrecarga de lípidos,

volviéndose hidrófoba y dificultando el intercambio de líquidos entre el EPR y ésta provocando el DEPR.

NEOVASCULARIZACIÓN COROIDEA

Paso evolutivo fundamental de la DMAE, los vasos neoformados se introducen en la membrana de Bruch, y después en el espacio subepitelial, mediando su desarrollo el factor de crecimiento endotelial vascular (VEGF: vascular endotelial growth factor). Al parecer éste factor es liberado por la retina isquémica.

VII. ASPECTOS CLÍNICOS Y PARACLÍNICOS.

Tabla. Clasificación internacional de la DMAE
Maculopatía asociada a la edad:
• Drusas blandas (más de 63µm) • Alteraciones pigmentarias (hipo y/o hiperpigmentaciones)
Degeneración macular asociada a la edad:
• Atrofia geográfica • Neovascularización coroidea • Desprendimiento del epitelio pigmentario • Lesión disciforme o fibrovascular

Las fases iniciales de la DMAE corresponden a la presencia de drusas blandas y/o de anomalías pigmentarias (zonas de hiper o hipopigmentación).

Las formas avanzadas de DMAE corresponden a la atrófica y a la exudativa, ésta última comprende: NVC visible y oculta, DEPR, (vascularizados o no) y cicatrices disciformes.

VII.1. FASES INICIALES

DRUSAS BLANDAS O SEROSAS

Son a menudo asintomáticas al comienzo de su evolución, pero si se localizan cerca de foveola o son confluentes, pueden provocar disminución moderada de AV, sensibilidad al contraste (SC), sensibilidad retiniana central y adaptación a la oscuridad, sobre todo una disminución de la recuperación funcional macular

después del deslumbramiento. Con menor frecuencia hay anomalías de la visión cromática.

En el FO las drusas blandas son habitualmente bastante grandes, con contornos borrosos y tendencia a confluir. Pueden existir migraciones pigmentarias asociadas.

En la AFG estas drusas se llenan con cierto retraso, son hipofluorescentes o ligeramente hiperfluorescentes, captan el colorante sin presentar difusión anormal.

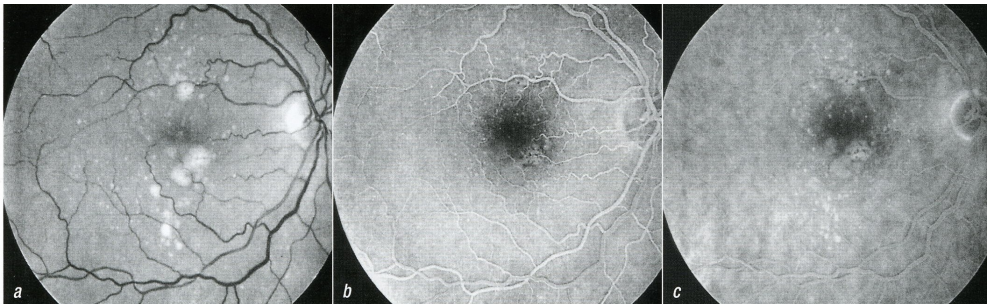

Fig. Drusas blandas. a) Con luz verde , b)AGF 8 seg. y c) 5 min. La mayoría de drusas sólo captan el colorante a lo largo de la secuencia.

DRUSAS MILIARES

Son de tamaño pequeño, redondas y de bordes netos. A la AFG presentan rápida fluorescencia, con tendencia a disminuir de forma paralela a las del lecho coroideo. Aunque no se consideran parte de la DMAE, porque son frecuentes en personas mayores, cuando se agrupan (clusters), evolucionan habitualmente hacia drusas blandas, precursoras de formas graves de DMAE.

PSEUDODRUSAS O DRUSAS RETICULADAS

Son lesiones pálidas, múltiples, amarillentas, habitualmente perimaculares. Especialmente numerosas alrededor de los vasos

temporales. Generalmente bien visibles en imágenes con luz verde o azul. Silentes en la AFG.

Se relacionan con un riesgo neovascular muy elevado.

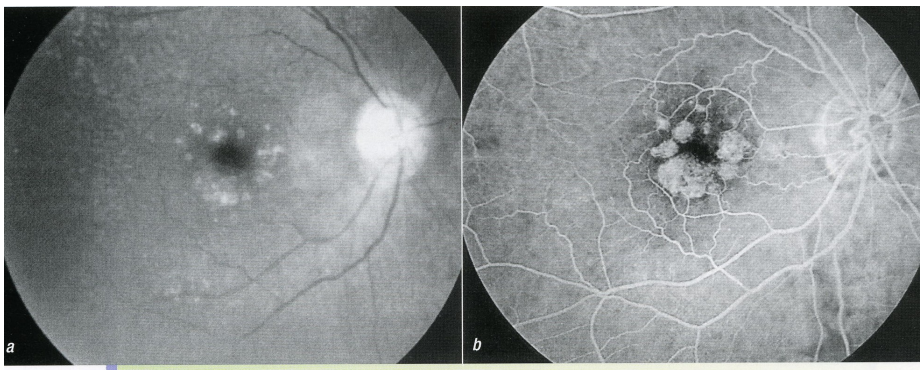

ALTERACIONES PIGMENTARIAS

Pueden ser pequeñas manchas o acúmulos pigmentarios o, por el contrario zonas despigmentadas o hipopigmentadas excesivamente pequeñas como para constituir una verdadera DMAE atrófica.

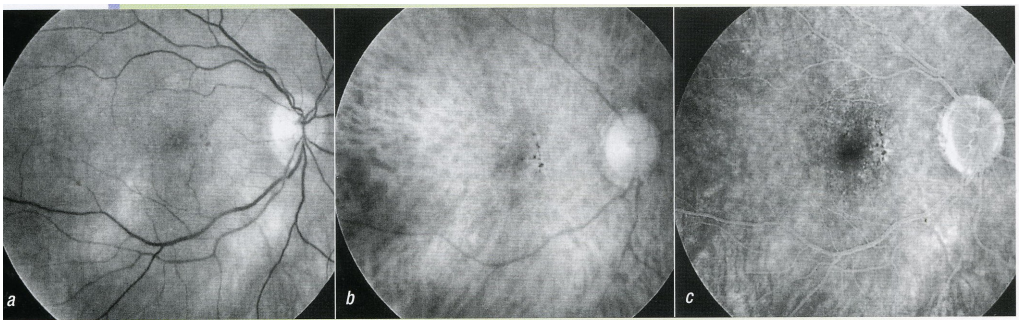

EVOLUCIÓN DE LAS FORMAS INICIALES DE LA DMAE

Las anomalías pigmentarias y el número de drusas tienden a aumentar con el tiempo. La evolución más frecuente de las drusas blandas es a la confluencia y asociación progresiva con migraciones pigmentarias, aunque se ha observado regresión de algunas o sustitución de grandes por varias pequeñas.

Hay riesgo de evolución a desarrollar una forma grave con NVC. Esta NVC, unilateral, conlleva un riesgo elevado de bilateralización si se presentan los siguientes 4 factores en el segundo ojo: zonas de hiperpigmentación focal, drusas blandas, presencia de 5 o más drusas e HTA.

Con la mayor expectativa de vida de la población, la DMAE es cada vez más frecuente y en los últimos años se han introducido nuevas técnicas de examen y terapias para la NVC.

VII.2. DMAE ATRÓFICA O SECA

Es más común y produce una pérdida de visión más lenta. Presenta desaparición progresiva del EPR, produciéndose zonas de atrofia que lentamente van creciendo y coalesciendo. Las áreas afectadas pierden capacidad visual, pues la pérdida del EPR asocia una alteración importante de los fotorreceptores por depósitos de lipofuscina dentro de las células retinianas. El estadio final de este proceso se denomina atrofia geográfica. Es más frecuente pues afecta a un 10% de las personas mayores de 60 años.

La atrofia geográfica se desarrolla cuando hay drusas o alteraciones pigmentarias. Se observan zonas atróficas pequeñas alrededor de foveola que aumentan progresivamente de tamaño

llegando a confluir y formando áreas extensas, éste proceso dura años antes de afectar foveola. La rapidez de la lectura se puede alterar más precozmente que la AV.

Es raro que la atrofia geográfica aparezca después del DEPR o NVC. Hay riesgo de complicación neovascular en formas atróficas bilaterales.

Cuando el primer ojo presenta NVC, el riesgo de bilateralización es elevado, incluso en presencia de forma atrófica en el ojo contralateral. Es importante señalar que la NVC nunca se desarrolla dentro de la zona atrófica, sino que lo hace en los bordes.

El diagnóstico de la forma atrófica se basa en los síntomas de visión borrosa y metamorfopsias, en la toma de AV, en la rejilla de Amsler y en hallazgos al examen de FO como: drusas maculares, diseminación de pigmentos y reflejo foveal borroso. Es la forma de DMAE más difícil de tratar.

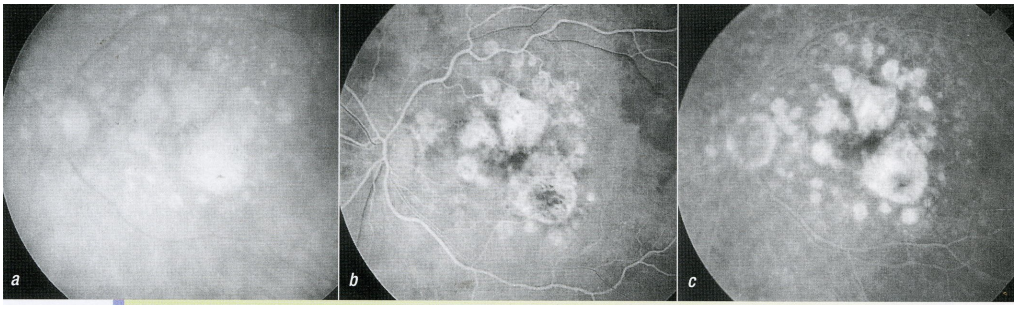

VII.3. FORMAS EXUDATIVAS O HÚMEDAS DE LA DMAE

En la forma exudativa de la DMAE, tanto los síntomas como los datos oftalmoscópicos son llamativos, pues se forma una membrana neovascular subrretiniana (MNVSR) que destruye el

tejido retiniano circundante, proceso que puede ocurrir de forma rápida, provocando una cicatriz macular disciforme irreparable y pérdida de visión central.

Se acompañan de una modificación de los síntomas con disminución de AV, metamorfopsias, micropsias, apreciación de escotoma central. En FO se observan signos compatibles con NVC: desprendimiento seroso retiniano macular, DEPR, diminutas hemorragias en o cerca de mácula, exudados duros, drusas blandas y puede haber una evolución hacia una cicatriz macular disciforme.

La AFG debe realizarse rápidamente para reconocer la NVC y orientar la conducta terapéutica. Puede ser necesario utilizar verde de indocianina ante una forma oculta o DEPR vascularizado e incluso una tomografía óptica de coherencia (OCT).

Aproximadamente el 20% de pacientes con DMAE presentan ésta forma. Un paciente con un ojo afecto tiene el 50% de probabilidad de que el otro también padezca DMAE en 5 años. Este tipo es responsable del 90% de los casos de ceguera atribuidos a esta enfermedad.

NEOVASCULARIZACIÓN COROIDEA CLÁSICA

Es la forma mejor conocida de la enfermedad. En examen de FO los exudados lipídicos son poco frecuentes. Algunas veces, un círculo pigmentado rodea la lesión neovascular. En la AFG se ven los vasos neoformados como una red neovascular que se desarrolla a partir de un vaso nutricio. La fluorescencia aumenta rápidamente en la NVC clásica. La difusión es precoz, aumenta a lo largo del examen y es máxima en los tiempos tardíos. La

neovascularización puede ser extrafoveal, yuxtafoveolar y retrofoveolar.

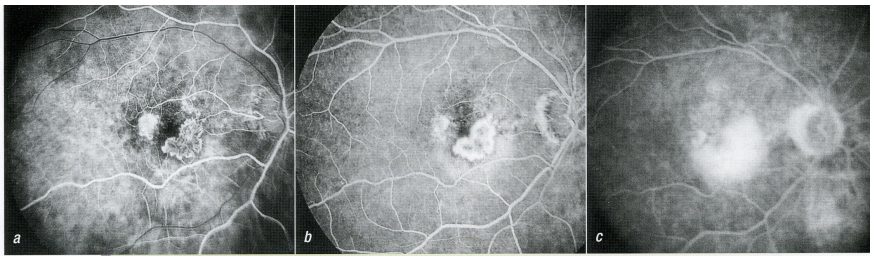

En la AVI la neovascularización se ve como una región hiperfluorescente, aunque las imágenes son menos típicas que en la AFG. Con la OCT, la NVC clásica se observa como un engrosamiento del EPR-coriocapilar. El desprendimiento seroso retiniano es moderado o ausente. Se observa con frecuencia edema microquístico de la retina que cubre la NVC.

La evolución de la NVC clásica es siempre hacia una extensión en superficie rápida. Pueden aparecer complicaciones evolutivas: hemorragias masivas, hematomas subrretinianos y desgarro del EPR. La evolución no tratada es hacia una cicatriz disciforme fibrovascular produciendo un escotoma central bastante amplio. En la neovascularización extrafoveolar no tratada la AV pierde de 3 a 6 líneas o más.

NEOVASCULARIZACIÓN COROIDEA OCULTA

Es mucho más frecuente que la clásica, se observa en la mayoría de las formas exudativas, aislada o asociada a DEPR.

Se sospecha de NVC oculta si en el interrogatorio y FO hay: metamorfopsias moderadas de evolución lenta, disminución de la AV moderada y progresiva, desprendimiento seroso retiniano poco perceptible y/o exudados.

Con la AFG no pueden precisarse los límites de la NVC pues la fluorescencia que presenta es de origen impreciso y límites poco definidos. La AVI es esencial para el diagnóstico de la NVC; a los 30-50 minutos después de la inyección de colorante se observa una hiperfluorescencia localizada pequeña (hot-spot) o más grande que papila (placa).

Las dos pruebas (AFG y AVI) permiten hacer un calco de la lesión neovascular y precisar la topografía de la neovascularización con relación al centro de mácula.

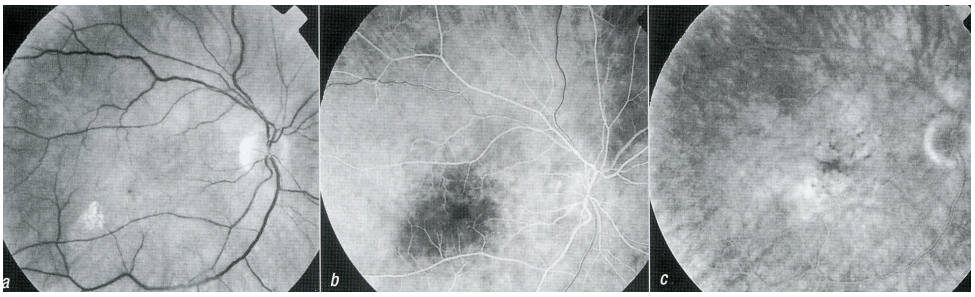

La evolución de la NVC oculta es mucho más variable que la clásica, incluso cuando es retrofoveolar, puede haber buena o útil AV durante mucho tiempo a pesar de la neovascularización. El pronóstico global es malo pues las complicaciones evolutivas son: hemorragias, DEPR y desgarros del EPR.

DESPRENDIMIENTOS VASCULARIZADOS DEL EPR

Los DEPR vascularizados representan entre el 15% de las DMAE's exudativas y generalmente se asocian a NVC oculta. Son graves y se caracterizan por una sobreelevación del EPR, frecuentemente cubierto por un desprendimiento seroso retiniano.

Los síntomas funcionales son los del síndrome macular con intensidad variable. En ocasiones hay discreta hipermetropía adquirida. En el FO el DEPR se ve como un abombamiento de los perfiles anterior y posterior. El líquido acumulado es a menudo turbio.

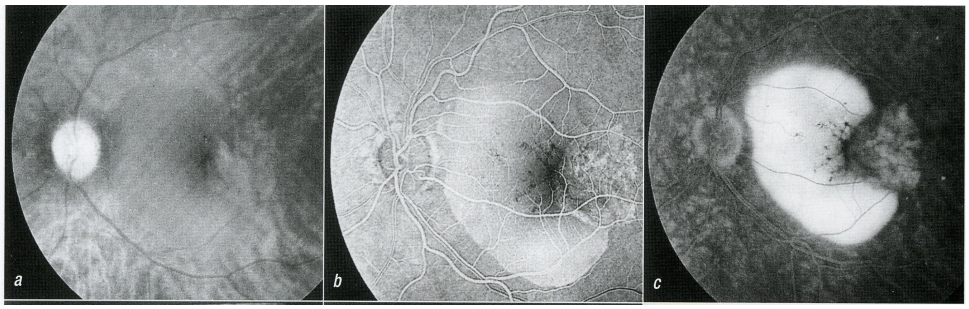

Algunos DEPR no son vascularizados en la DMAE, son un acúmulo de drusas blandas y se habla, entonces, de DEPR drusenoide de forma homogénea sin exudado ni hemorragia. A la AFG y AVI, presenta fluorescencia homogénea.

Desgraciadamente la mayoría de los DEPR son vascularizados y pueden presentar diversos aspectos:

- DEPR con hendidura y neovascularización exterior al DEPR.
- DEPR secundario a una placa de NVC oculta.
- DEPR con anastomosis retinocoroidea.

La OCT permite ver bien la zona del DEPR. Desgraciadamente hay atenuación de las estructuras detrás del EPR sobreelevado entorpeciendo el análisis de la coroides subyacente.

Los DEPR vascularizados pueden evolucionar hacia una cicatriz disciforme o hemorragia masiva, aunque la evolución más

habitual es a la del desgarro del EPR con retracción muy intensa que se enrolla sobre sí mismo; se acompaña de disminución importante de AV. En el FO se ve una zona despigmentada, en el lugar donde se situaba previamente una parte del DEPR. El resto de la zona ocupada por el DEPR aparece muy oscura, es donde el EPR se ha enrollado. Las imágenes de la AFG son muy típicas porque comprenden zonas de hiperfluorescencia en la zona despigmentada e hipofluorescencia en la zona de retracción. La OCT también es típica observándose la interrupción brusca del EPR.

FORMAS EVOLUCIONADAS

Todas las formas de la DMAE exudativa pueden complicarse con una hemorragia masiva que comprende hematomas subrretinianos que, a menudo se deben a desgarros del EPR. También pueden complicarse con hemorragias intravítreas que pueden ocasionar la pérdida total del ojo.

Los factores de riesgo de éstas complicaciones son: anticoagulantes, antiagregantes plaquetarios y la HTA. El pronóstico es malo aunque puede haber mejora muy ligera de AV tardía.

Las formas cicatriciales corresponden a la organización fibrovascular o disciforme de la lesión central. Si las lesiones son muy antiguas, el componente fibroso es más importante que el vascular observándose anastomosis coriorretinianas.

VIII. DATOS EPIDEMIOLÓGICOS

Los datos que arrojan los más recientes estudios epidemiológicos nos alertan sobre la importancia cada vez mayor que adquiere la DMAE a nivel mundial.

- La prevalencia de DMAE varía entre el 2 y 10%, aumentando exponencialmente especialmente a partir de los 60 años, siendo del 15% en mayores de 60 años y 37% en mayores de 75 años.
- La padecen más de 25 millones de personas en todo el mundo y cada año se suma a esta cifra 500,000 nuevos casos.
- La forma no exudativa es la más frecuente (90%) aunque el 90% de las cegueras legales producidas por DMAE se deben a las formas exudativas de la enfermedad.
- Es bilateral asimétrica, después de afectarse un ojo, al año de la pérdida de la visión, en un 12% de los casos se afecta el contralateral.
- Entre el 10 -20% de los casos tienen antecedentes familiares de DMAE.
- Los fumadores tienen un incremento del 6,6% en la prevalencia de la neovascularización en la DMAE, con respecto a la población general.
- Principal causa de ceguera legal después de los 65 años en EEUU, Canadá, Inglaterra, Escocia y Australia.
- La población anciana en España es del 11% del total y se calcula que será del 15% en el 2010.

- En España se contabilizan alrededor de 200,000 nuevos casos cada año y se estima que más de 3,000,000 están en riesgo de padecerla en los próximos años.
- La OMS prevé que en las próximas décadas se triplicará la prevalencia, pues estima que la población de 60 años en adelante prácticamente se duplicará en los próximos 20 años, pasando de 580 millones actuales a 1,000 millones en el 2020, como consecuencia del incremento de la longevidad de las sociedades industrializadas.
- Por el grado de incapacidad que genera, la DMAE será uno de los problemas sociosanitarios más importantes del siglo XXI.
- Sin tratamiento, el 60% de los pacientes mayores de 70 años evolucionaría a la ceguera legal (definida como la AV menor a 1/10 en el mejor ojo corregido).

IX. SIGNOS Y SÍNTOMAS

Típicamente, la DMAE se desarrolla gradualmente con el tiempo y, con frecuencia, no se detecta en las etapas tempranas. No hay dolor asociado, por lo que la detección precoz es clave para poder preservar la visión no dañada.

Se trata de una enfermedad bilateral, aunque no tienen porqué afectarse los dos ojos simultáneamente. Si, inicialmente, solamente se tiene un ojo afectado, tal vez no note la pérdida de visión cuando utiliza ambos ojos.

Los síntomas pueden variar de un rango menor a un grado muy importante, y pueden incluir:

- Macropsias o micropsias. Los objetos no parecen tener tamaño o forma correcta.
- Visión distorsionada (metamorfopsias). Las líneas rectas parecen curvarse o doblarse. Esto se puede observar al mirar, por ejemplo, los marcos de las puertas o las ventanas y sucede porque a medida que el fluido separa las capas de la retina, las células visuales de la mácula son sacadas de su orientación normal.

- Escotoma central (absoluto o relativo): áreas oscuras o vacías que obstaculizan el área central de la visión, por ejemplo áreas borrosas en una página de texto impreso o, ve los bordes de una cara pero no los rasgos de la misma. La visión periférica permanece intacta.
- Pérdida de la visión al color. Puede encontrar difícil emparejar objetos que tienen formas o colores similares.
- No se evalúan correctamente las distancias y las alturas, por lo que se puede tener problemas al bajar escaleras o al colocar objetos.
- Puede estar más sensible a las luces intensas de lo que es normal (fotofobia) o, ver luces inexistentes (fosfenos).

En el libro Trabajando con Personas Mayores, de la OEP, se cita que la DMAE no es sólo un problema de visión central, sino de reducción de campo funcional periférico, y se cuenta un seguimiento completo de un caso dónde el paciente a pesar de haber logrado una mejoría notable con su tratamiento, siendo corregido hasta lograr 20/25, mostraba una “ceguera con visión”. Se señalan las siguientes características de ésta “ceguera”:

- No ve objetos grandes situados en campo central.
- No ve objetos grandes situados en el campo periférico exterior. Por ejemplo al pasar por delante de un colegio, no ve un grupo de cincuenta o más personas en el patio.
- Se queja de que no puede ver.
- Mal equilibrio.
- Inseguridad al andar y temor a caerse.

- Va mirando a los pies al caminar.
- Limita los movimientos de la cabeza.
- Incapaz de procesar visualmente dos cosas al mismo tiempo. Por ejemplo: no se da cuenta que una persona entra en la habitación mientras está mirando y hablando a otra persona.
- Habiendo sido un ávido lector ahora no lee.

La autora del artículo Sara Cobb se pregunta ¿La pérdida de campo visual central, significa algo más que simplemente una falta de estereopsis? Charles Butts, O. D., responsable de establecer las bases de la terapia optométrica actual explica que los campos visuales (CV) funcionales restringidos se daban en la degeneración macular así como también en estrabismo, ambliopía y algunos problemas de aprendizaje. Brombach y Eames comprueban que la restricción del CV se encuentra frecuentemente asociada con un aumento del tamaño del “punto ciego” causada por el estrés, aseveración confirmada por Mark Anderson y Jean Williams.

Jacob Liberman describe: “Al irse restringiendo gradualmente nuestros campos visuales debido al estrés físico o emocional vamos percibiendo cada vez menos y finalmente miramos al mundo a través de un “agujero” en vez de percibirlo como un todo”.

X. EXAMEN OCULAR PARA EL DIAGNÓSTICO DE LA DMAE E INTRODUCCIÓN A LAS PRINCIPALES PRUEBAS

Debido a que en las etapas iniciales generalmente no hay síntomas es más probable que se descubra, de forma casual, la DMAE en sus etapas tempranas durante el examen ocular de rutina.

La primera visita incluirá una historia clínica y una exploración oftalmológica completas y los exámenes subsiguientes pueden comprender algunas de las siguientes pruebas:

- Toma de AV lejos y cerca
- Oftalmoscopía
- Biomicroscopía de polo posterior
- Fotoestrés (deslumbramiento)
- Sensibilidad al contraste
- Visión al color.
- Test de Amsler clásico
- Campo visual (30-2 y macular)
- Angiografía fluoresceínica
- Angiografía con verde de indocianina
- Tomografía óptica de coherencia
- Retinografía estereoscópica. Esterefotografía
- Electrorretinograma

Se aconseja realizar revisiones anuales en todas las personas mayores de 40 años que tienen algún caso de DMAE en la familia, debido al componente hereditario importante que tiene la enfermedad, y cada dos años a partir de esa edad en aquellas personas sanas que no tienen factor hereditario.

Según Gómez Ulla de Irazazábal, la DMAE exudativa se debe considerar una urgencia oftalmológica; ante la mínima sospecha se debe derivar a un retinólogo que pueda identificar la neovascularización y aplicar rápidamente el tratamiento más oportuno.

Si se asocian en FO exudados duros, hemorragia subretiniana, drusas o DEPR, existen muchas posibilidades de que se trate de una DMAE exudativa y debe realizarse una angiografía lo antes posible y el tratamiento más adecuado a cada caso.

¿Por qué es tan importante este concepto de urgencia? Porque el crecimiento medio diario de una MNVSR puede ser hasta de 18 µ. Esto quiere decir que si se deja pasar tiempo, una membrana que podía ser extrafoveal en un principio, y tratable mediante láser térmico, más adelante se hará subfoveal, pues todas las membranas coroideas tienen tendencia a crecer hacia la fóvea. Al mismo tiempo la AV irá disminuyendo y con ello las posibilidades de conseguir un mejor resultado funcional.

X.1. TEST DE AMSLER CLÁSICO

INDICACIONES:

El Test de Amsler debe aplicarse siempre que se sospeche de un problema macular, cuando haya una pérdida de AV, se

refieran metamorfopsias (distorsión en el área de fijación) o en la oftalmoscopía la apariencia del área macular sea cuestionable.

La rejilla estándar es un juego de líneas horizontales y verticales que forman pequeños cuadrados con un punto en el centro de la rejilla.

PROCEDIMIENTO:

Cada carta tiene un tamaño de 10 cm, dividida en una cuadrícula de 5mm cada cuadro. Cuando se ve a una distancia de 28-30 cm, revisa un ángulo de 20º y cada cuadro un ángulo de 1º. Cuando el paciente fija el punto central, la tarjeta cubre un área de retina nasal extendiéndose alrededor de dos tercios hacia el nervio óptico. Las 7 tarjetas de Amsler se describen así:

Tarjeta 1: Es la tarjeta estándar, que consiste en una rejilla blanca en fondo negro con un punto central de fijación. Es la utilizada en todos los casos y a menudo es suficiente.

Tarjeta 2: Adiciona dos líneas diagonales extendiéndose desde el punto de fijación. Se usa con pacientes con escotoma central y al paciente se le pide mirar donde las dos líneas se cruzarían.

Tarjeta 3: Es una rejilla roja en fondo negro para usarse cuando se investiguen escotomas al color.

Tarjeta 4: Tiene puntos centrales (no líneas) en fondo negro y está diseñada para detectar sólo escotomas.

Tarjeta 5: Tiene líneas blancas paralelas sobre fondo negro y se orientan vertical y horizontalmente para detectar metamorfopsias.

Tarjeta 7: Similar a la 1 pero contiene cuadros más pequeños en los 8º centrales.

Las preguntas que deben hacerse son:

1. ¿Ve el punto central blanco?
2. Manteniendo la mirada fija en el punto central ¿Puede ver las cuatro esquinas del cuadro? ¿Puede ver los cuatro lados? ¿Puede ver el cuadro entero?
3. Manteniendo la fijación en el punto central ¿Puede ver la red intacta? O ¿Hay interrupciones como hoyos o líneas distorsionadas? ¿Esta borroso en algún lugar? Si es así ¿Dónde?

Si la persona es incapaz de ver el punto central, se usa la tarjeta 2. El paciente muchas veces será capaz de dibujar el área de escotoma o metamorfopsia con gran precisión. De cualquier modo el Optometrista, Oftalmólogo o el paciente pueden hacer el dibujo.

La persona con DMAE verá las líneas rectas como curvas, rotas, borrosas o distorsionadas cuando mire directamente al punto en el centro. Si esto ocurre, debe hacerse un examen oftalmológico lo antes posible.

La rejilla se debe utilizar también regularmente entre exámenes como autoprueba control, y el paciente debe informar inmediatamente sobre cualquier cambio en los resultados para un tratamiento temprano.

Si hay membrana neovascular en un ojo el otro también esta en riesgo, una forma de controlar al ojo bueno es la Rejilla, aplicada a intervalos regulares.

Esta autoprueba no es un substituto para el examen anual de los ojos.

X.2. ANGIOGRAFÍA FLUORESCEÍNICA Y ANGIOGRAFÍA CON VERDE DE INDOCIANINA

La AFG se ha convertido en una herramienta importante en Oftalmología para el diagnóstico y tratamiento de diferentes enfermedades. Las lesiones apreciadas correctamente en la AFG son: DMAE's (en su forma exudativa), retinopatía diabética (con isquemia o exudación), alteraciones vasculares (oclusión arterial o venosa, neovascularización) coroidopatía serosa, retinopatía serosa central, edema macular quístico, entre otras.

Es un procedimiento que permite estudiar los defectos de perfusión sanguínea del interior del ojo, hace que los vasos sanguíneos diminutos sean visibles, permitiendo que se tomen fotografías para ser estudiadas posteriormente.

El instrumental para la AFG del FO incluye un retinógrafo, que es una cámara fotográfica con película en blanco y negro y un objetivo especializado que permite tomar fotografías del interior del globo ocular a razón de una por segundo. Se ilumina con azul cobalto la retina y se observa a través de un filtro verde, de ésta forma no es visible la luz con la que es iluminada la retina, sólo se visualiza la fluorescencia del colorante cuando atraviesa las estructuras oculares. Lo último en AFG es el análisis digital de las imágenes.

PASOS PARA INICIAR UNA ANGIOGRAFÍA

1. Midriasis adecuada. Se instilan un par de gotas en cada ojo, cada diez ó quince minutos de fenilefrina 10% , ciclopentolato y tropica mida hasta dilatar al máximo las pupilas del paciente, aunque la mayor parte de retinógrafos actuales, tienen una posición de pupila pequeña que permite sacar fotos de calidad

media, con pupilas que no se dilatan bien; por ejemplo, en operados de cataratas o glaucoma, diabéticos, atrofias de iris postuveitis, etc.

2. Retinografías en color.
3. Retinografías aneritas.
4. Inyección de 5 a 10 ml de fluoresceína sódica (colorante) en la vena antecubital del antebrazo. El paciente sentirá un chorro y verá una serie de luces destellantes y puede sentir debilidad o náuseas. Se asegura la permeabilidad de la vía y que la vena no se rompa al inyectar el colorante. Si al inicio de la inyección se comienza a extravasar, debe detenerse de inmediato, y buscar un nuevo lugar para la inyección. La extravasación es muy dolorosa y necrosa los tejidos. Si esto ocurre, debe hacerse compresión, y posteriormente aplicar una pomada venodinámica antitrombosante.
5. Angiografía Fluoresceínica**.** De 5 a 25 seg. después de la inyección se toman fotografías a intervalos de 1 seg. (tiempos precoces), después a los 2, 5, 10 minutos (tiempos tardíos). Habitualmente, el tiempo brazo-retina es de unos 8 a 10 segundos, seguido por una fase coroidea inicial que proporciona un flujo coroidal uniformemente moteado, o fluorescencia de fondo. Luego viene un periodo arterial, en la que se rellenan las arterias principales de la retina. Después sigue una fase venosa precoz en la que las venas se rellenan con un flujo laminar (por las paredes, con una zona oscura central) y posteriormente una fase venosa tardía en la que las venas se rellenan del todo. La última fase tisular viene cuando tanto el tejido retiniano, como el coroideo están completamente perfundidos de sangre mezclada con fluoresceína, y lentamente se van vaciando, perdiendo la fluorescencia.

6. Si todo ha ido bien, se le confirma al paciente y se le remite a su domicilio, asegurándole que puede hacer vida normal. Los efectos secundarios frecuentes son muy leves: coloración amarillenta de orina (eliminación) y piel por algunas horas (24-72 h) posibles nauseas (de escasa brevedad) tras la inyección y picor.

Dados los cada día más frecuentes problemas legales, siempre es conveniente solicitar al paciente la firma de un consentimiento informado previo a la realización de la prueba Interpretación.

Debido a la zónula ocludens, que une las células del EPR con la membrana de Bruch y entre sí, el EPR actúa como una barrera física para el paso de fluoresceína a la retina. También por el pigmento, actúa como barrera óptica para la fluoresceína en la coroides, por ejemplo donde el EPR es delgado (drusas), la coroides será más brillante de lo normal; donde es más grueso (mácula), la fluoresceína de la coroides estará disminuida.

Habrá hipofluorescencia por zonas de hiperpigmentación, hemorragias, edemas o vascularización disminuida (como en zonas sin perfusión capilar). Se observa hiperfluorescencia en atrofia o defectos del EPR, en drusas, zonas de exudación o depósitos anormales.

DMAE. Forma atrófica:

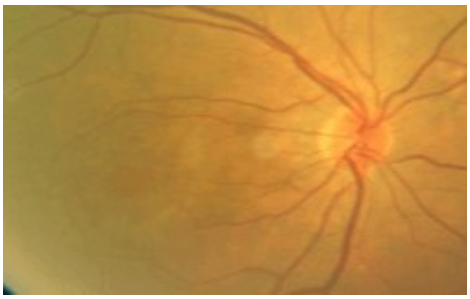

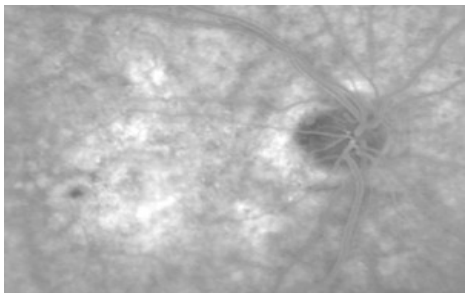

Figs. DMAE en su forma atrófica

En ésta imagen se ve una angiografía con alteraciones en el EPR: los vasos que salen con el NO se rellenan y vacían correctamente. La retina toma un tono grisáceo algodonoso por la fluoresceína que se encuentra en la coroides, pues está oscurecida por el EPR. Pero, en la zona macular, se aprecia una zona hiperfluorescente por los defectos del EPR que permiten ver a su través la fluorescencia de coroides. En tiempos tardíos no se aprecia la difusión de colorante que pudiera aparecer en lesiones exudativas.

DMAE. Forma exudativa:

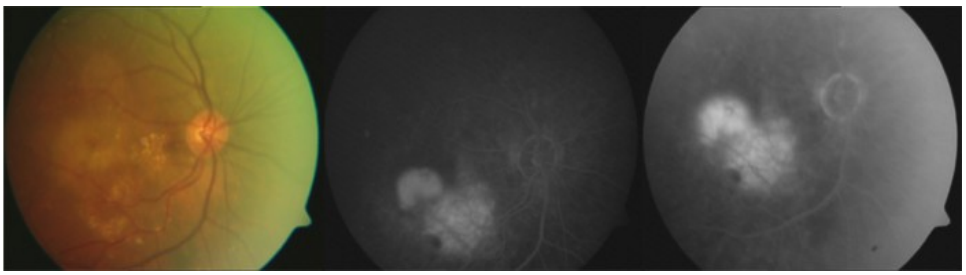

Fig. DMAE en su forma exudativa

En el FO se observa una zona edematosa en el área macular (más blanquecina), sin poder precisar exactamente la naturaleza de la lesión. En la imagen central, se ve en los tiempos precoces una lesión claramente delimitada que capta colorante; la

derecha, corresponde a tiempos más tardíos, y la lesión se ve más desdibujada debido al escape de fluoresceína.

El diagnóstico es de MNVSR, puesto que esta cerca de mácula, no se recomienda el tratamiento con láser pues se podría lesionar fóvea.

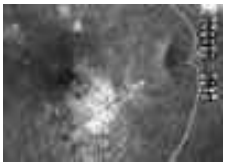

Fig. 1a. AGF paciente 78 años DMAE exudativa. AV: 0,2. Hiperfluorescencia compatible con membrana clásica más oculta.

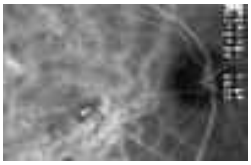

Fig. 1b. AVI fases medias mismo paciente: pequeña membrana hiperfluorescente con halo hipofluorescente, extrafoveal.

Fig. 2a. AFG después de tratamiento láser de membrana: hipofluorescencia localizada.

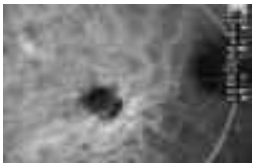

Fig. 2b. AVI fases tardías mismo paciente: hipofluorescencia por cierre completo de los neovasos. AV: 0,6.

A pesar de los avances de los últimos años en las técnicas diagnósticas y terapéuticas, la DMAE exudativa continúa siendo un reto para el oftalmólogo.

El gran problema siguen siendo las membranas “ocultas” en la AFG.

En la AVI el proceso es similar al de la AFG, cambia el colorante de contraste (verde de indocianina), de tal forma que se puede observar su paso por los vasos coroideos del FO. Es especialmente útil en el estudio de la DMAE, ya que permite detectar MNVSR. En los últimos años, diferentes estudios han demostrado la utilidad de la AVI para hacer “visibles” membranas ocultas en la AFG hasta en un 40% de casos, lo que implicaría un

aumento en el número de ojos que podrían ser tratados con fotocoagulación. En la AVI las membranas neovasculares aparecen como focos de hiperfluorescencia bien definida.

Chang confirmó mediante un estudio anatomopatológico post-morten de ambos ojos de un paciente, la existencia de membrana neovascular diagnosticada mediante AVI pero no con AFG, hecho que reafirma la impresión clínica actual de la eficacia de esta técnica en el diagnóstico de membrana neovascular oculta.

Otros autores usan ambas angiografías para localización de membrana neovascular en más del 90% de los casos de DMAE exudativa, superponiendo imágenes de la AVI sobre la AFG en tiempos iniciales, esto permite visualizar los vasos y la zona avascular de la fóvea, mediante el programa Adobe Photoshop 5.0.

La AFG y la AVI mediante el SLO (scanning laser ophthalmoscope), presentan ventajas sobre los sistemas convencionales: alta resolución, sensibilidad y principalmente son pruebas dinámicas que permiten visualizar directamente las imágenes en el monitor y realizar un registro videoangiográfico continuo, que permite un tratamiento precoz, así como la superposición de imágenes para verificar el tratamiento.

El SLO también identifica exactamente que parte de retina puede ser la mejor usada como sustituto de la mácula dañada.

En resumen, pensamos que la AVI no puede sustituir a la AFG, pero sí complementarla en muchos casos, y que la angiografía dinámica con ambos colorantes es un arma útil.

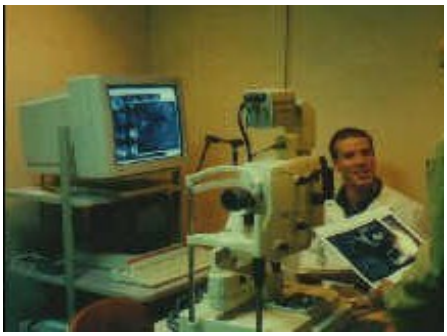

Figs. Equipo utilizado para la realización de AFG y AVI

En el XXIIII Congreso Panamericano de Oftalmología de Buenos Aires; el doctor Juan Verdaguer Taradella puntualizó que la AFG sigue siendo la base para el diagnóstico y el tratamiento de la NVC, pero al cuestionarse si la AVI posee utilidad, dijo: "Ocasionalmente nos da una información que cambia dramáticamente nuestro enfoque terapéutico, idealmente debe solicitarse también dicho examen”.

Ambas se consideran técnicas bastante seguras y requieren de la inyección de un colorante en la vena del brazo para posteriormente tomar una serie de fotografías de los vasos de la retina.

X.3. TOMOGRAFÍA ÓPTICA DE COHERENCIA (OCT)

Este método de exploración permite la obtención de imágenes del espesor de la retina y del nervio óptico. Es especialmente útil en el estudio de la patología de la mácula y las neuropatías, en agujeros maculares, edema macular, coroidopatía serosa central, glaucoma, etc.

Con la OCT se visualiza la retina in vivo mediante cortes tomográficos que semejan a los histológicos, de una manera no invasiva y sin contacto con el ojo. La exploración puede ser realizada sin dilatar la pupila aunque la obtención de imágenes es más sencilla tras midriasis farmacológica. Como no precisa de la inyección de contrastes intravenosos puede ser útil para confirmar la presencia de una MNVSR en aquellos pacientes que rechacen la realización de este tipo de pruebas. Siendo una técnica exenta de efectos secundarios conocidos en la actualidad. No es necesario firmar un consentimiento informado al contrario de lo que sucede con la AFG o la AVI.

Se observan las estructuras oculares de manera similar a los ultrasonidos pero emplea la emisión de ondas de luz en vez de ondas acústicas. Se obtienen imágenes de una gran resolución y utiliza un sistema de pseudocolor basado en la diferente reflectividad de los tejidos.

El tomógrafo mide el tiempo que tarda la luz en ser reflejada desde los diversos tejidos, dependiendo de la microestructura de los mismos. La luz es emitida por láser diodo superluminiscente con una longitud de onda inocua para el ojo. El sistema de la OCT está integrado en una lámpara de hendidura modificada que usa fibras ópticas y que lleva incorporada una lente de 78 dioptrías para el enfoque de la retina.

La resolución teórica ha sido estimada en unas 10 µm, y es mayor cuando se trata de dos estructuras con una gran diferencia en su reflectividad (como en la interfase vitreorretiniana) pero, en

cambio es menor cuando las estructuras presentan poco contraste entre sí (como entre el EPR y la coriocapilar).

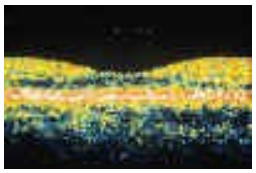

Fig. 1: OCT de fóvea normal.



Fig. 2: OCT de una drusa blanda.



Fig. 3: OCT de DEPR seroso.

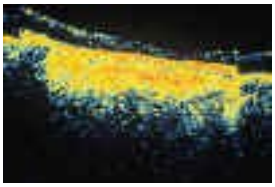

Fig. 4: OCT de área atrófica coriorretiniana



Fig. 5: OCT de desprendimiento seroso neurosensorial y del EPR.



Fig. 6: OCT de MNVSR.

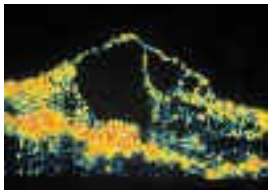

Fig. 7: OCT de edema macular quístico.



Fig. 8: OCT de cicatriz inmediata tras fotocoagulación de MNVSR.

.



Fig. 9: OCT de cicatriz de fotocoagulación a 2 m de tx.

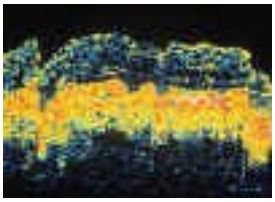

Fig. 10: OCT de cicatriz disciforme secundaria a MNVSR que recidivó tras tx con láser.

IMÁGENES CON OCT

En la Fig. 2. Las drusas blandas se ven como elevaciones del contorno del EPR sin la presencia de una sombra de baja reflectancia presente a nivel de la coroides que es típico de un DEPR (Fig. 3).

Las áreas de atrofia típicas de la DMAE seca se observan como una zona bien definida de hiperfluorescencia coroidea debida al aumento de penetrancia de la luz tanto incidente como reflejada a través del EPR atrófico. La retina neurosensorial suele estar tan disminuida que puede llegar a ser casi ausente (Fig. 4). Las MNVSR´s se observan como un engrosamiento y pérdida de continuidad de la reflectividad procedente del EPR y la coriocapilar, acompañado en ocasiones de un acúmulo de líquido a nivel de la retina neurosensorial, como en el edema macular (Figs. 5 y 6). En los casos en los que la MNVSR no estaba bien definida angiográficamente, se observaba la presencia de un edema importante a nivel de la retina neurosensorial cuyo relleno con contraste durante la AFG ocultaba la membrana.

En la Figura 7 se observa un edema quístico que indica la presencia de una lesión de larga evolución. Tras la fotocoagulación con láser se observaba de forma inmediata una zona de aumento de la reflectividad que se corresponde con la lesión blanquecina obtenida con la quemadura de láser (Fig. 8). En las cicatrices antiguas se observaba una atrofia del grosor de la retina lo que favorece la presencia de un aumento de reflectividad similar a la observada en los casos de atrofia geográfica (Fig. 9). En las cicatrices disciformes se observaba una desestructuración y pérdida de la morfología normal de la retina con un adelgazamiento e incluso atrofia de la retina neurosensorial

mientras que el complejo EPR-coriocapilar mostraba en ocasiones un aumento de la reflectividad (Fig. 10).

OCT EN PACIENTES CON DMAE

Es una técnica relativamente nueva y prometedora que puede resultar útil en la evaluación de determinados pacientes con el diagnóstico de DMAE pues a pesar de no ser un examen imprescindible en el estudio de esta enfermedad, nos ayuda a interpretar mejor los hallazgos oftalmoscópicos y es útil en el seguimiento de estos pacientes.

La OCT permite la detección de drusas blandas, NVSR, áreas de atrofia geográfica, DEPR y de la retina neurosensorial.

Ayuda a ver la presencia de líquido subrretiniano aunque esté presente en cantidades mínimas y diferenciarlo de la presencia de un edema macular de origen intrarretiniano. El primero aparece como una zona no reflectante entre el EPR y la retina neurosensorial, mientras que el edema se observa con un engrosamiento de la retina y un descenso difuso de la reflectividad. También es fácil diferenciar los DEPR´s frente a los desprendimientos de la retina neurosensorial. La diferenciación de la imágenes de una MNVSR y de una cicatriz disciforme pueden ser difíciles de diferenciar aunque en las membranas de reciente aparición, la retina neurosensorial puede estar más o menos conservada o algo engrosada debido a la presencia de edema, mientras que en la cicatriz disciforme ésta suele estar más bien atrófica.

Aunque esta técnica, ha demostrado su utilidad en la identificación de las lesiones, la difícil correlación topográfica entre

los hallazgos de la OCT y el aspecto del FO hace que su aplicación en el tratamiento láser de las lesiones no sea posible.

En la actualidad el sistema tiene el valor de servir como confirmación diagnóstica y no es utilizado como medio para decidir la actitud terapéutica, pues el programa informático de que se dispone no realiza reproducciones bidimensionales que permitan una localización topográfica de la lesión similar a la que se obtiene con la AFG o con la IVI, por lo que no es práctico a la hora de realizar fotocoagulaciones con láser de toda la extensión de la lesión.

Se cree que esta técnica puede ser útil en la valoración de las membranas neovasculares que puedan ser susceptibles de cirugía macular. Sin embargo, se debe demarcar la membrana para la realización del tratamiento láser y en la actualidad esto no es posible con el OCT debido a que los cortes tomográficos obtenidos muestran tan sólo la imagen de un fino corte de la retina. El tiempo necesario para adquirir una tomografía es de aproximadamente 2,5 segundos lo que impide la adquisición de un número adecuado de imágenes que permita definir completamente la membrana.

Hay una nueva tecnología que combina dos técnicas de proceso de imágenes con alta resolución, produciendo simultáneamente imágenes por OCT y por un SLO, esto permite observar la retina, la mácula y el nervio óptico en 3D y ver con gran claridad los primeros síntomas de enfermedades como el glaucoma y la DMAE.

La presentación simultánea de imágenes de la retina mediante estas dos técnicas distintas abre nuevas posibilidades para observar el FO y descubrir detalles que hasta ahora no se veían con las técnicas convencionales. En un futuro, posiblemente

sea factible la reconstrucción tridimensional de áreas extensas de retina a fin de demarcar mejor la MNVSR, teniendo una herramienta más para el tratamiento quirúrgico.

XI. IMPACTO POR LA PÉRDIDA DE VISION CENTRAL.

Hablando de una pérdida visual, en general nos encontramos que los pacientes con bajos índices de visión se sienten más traumatizados e incapaces que si hubieran perdido las piernas. En términos de enfermedades incapacitantes, la pérdida de visión ocupa el segundo lugar, detrás sólo de la incapacidad mental.

“Vivimos una cultura visual”, dice el Dr. Mogk, director del Visual Rehabilitation and Research Center of Michigan (EEUU). “Incluso una escasa pérdida de vista para un adulto mayor puede comprometer el desarrollo de sus funciones vitales más que cualquier otro tipo de problemas, ya que aumenta sus riesgos de caídas y lesiones, de su aislamiento social y de una posible depresión clínica”.

Con una rehabilitación visual la depresión puede mejorar pues mantiene activo al paciente y asegura su autonomía. Es extremadamente importante iniciar la rehabilitación lo más pronto posible, pues una intervención temprana ayuda a los pacientes a pasar más fácilmente la transición de su pérdida visual y a mantener una cierta calidad de vida después.

Sin embargo, la pérdida visual en la DMAE va más allá de sólo una rehabilitación visual.

“La conexión entre depresión y DMAE es un área creciente de investigación, con profunda implicación en la calidad de vida del adulto mayor” dice Gerrard Grace, Presidente de la Alianza Internacional para la DMAE. El Dr. Horowitz –miembro de la misma Alianza– trabajó en una investigación cuyos resultados

presentó en Vision 2005, en ella muestra que alrededor de un tercio de adultos mayores con DMAE reportan significativos síntomas clínicos de depresión, haciendo que la pérdida de visión a través del tiempo sea un fuerte factor de riesgo para desarrollarla, más fuerte aun que otros problemas de salud del adulto mayor tales como ataques cardiacos o apoplejía.

"Este es un problema que no puede seguir siendo ignorado, la depresión está asociada con enorme discapacidad, baja motivación para comprometerse a trabajar con los servicios de rehabilitación visual, por lo que dicha rehabilitación es menos exitosa de lo que se esperaría... esto debería tomarse en cuenta en cualquier programa de rehabilitación visual" expresó el Dr. Horowitz.

Las áreas del enfermo de DMAE afectadas son:

1. Emocional

   Aumento de la tasa de depresiones en población senil, pues de por sí ya tienen baja autoestima al verse relegados de la sociedad.

2. Familiar

   Son dependientes pues tareas cotidianas como afeitarse, preparar la comida o hacer la compra pueden llegar a ser imposibles de realizar.

3. Social

   Por el mayor tiempo de ocio en la edad senil, se realizan más tareas de cerca y en compañía (lectura, costura, colección, reunión para juego de cartas, dominó, ver televisión) por lo que al tener la visión central afectada, empiezan a aislarse más y a realizar menos actividades, sufriendo un deterioro progresivo de sus relaciones afectivas. Muchos no pueden renovar su

permiso de conducir. Tienen problemas con bordillos y escaleras por lo que ya no salen solos. Para agravar más su situación social, en las fases más avanzadas son incapaces de reconocer caras.

XII. DIAGNÓSTICO DIFERENCIAL

Las patologías a descartar con el examen ocular son:

- Agujero y seudoagujero macular
- Hemorragias maculares miópicas
- Mancha negra de Fuchs
- Retinopatía central serosa
- Edema macular cistoide
- Maculopatía traumática
- Maculopatía por cloroquina
- Coloboma de mácula
- Toxoplasmosis
- Maculopatía diabética
- Degeneración cistoide macular
- Enfermedad de Best tardía
- Drusas
- Foseta de papila
- Estrías angioides
- Miopía
- Coroiditis multifocal
- Coriorretinitis micótica (Candida, Aspergillus y otros)
- Sarcoidosis
- Toxocara canis
- Ruptura coroide
- Nevo coroideo
- Hemangioma coroideo

XIII. PREVENCIÓN DE LA DEGENERACIÓN MACULAR ASOCIADA A LA EDAD

XIII.1. NUTRICIÓN Y DMAE

Tanto los datos experimentales como los epidemiológicos no afirman que la acción de ciertos alimentos sea determinante en el desarrollo de la enfermedad, sin embargo parece tener importancia en los estadios más avanzados de la misma, no como factor predisponente, sino como medida preventiva.

El informe 8 del estudio AREDS (Age Related Eye Disease Study) supone un avance considerable en la prevención de las complicaciones de la DMAE (prevención secundaria).

Como prevención primaria se pueden incluir suplementos de AGPCL omega-3 para todos aquellos pacientes susceptibles de desarrollar DMAE, o en aquellos en los estadios 3 y 4, o que presenten un desequilibrio nutricional, se les podría tratar con un suplemento elaborado a partir de un complejo de micronutrientes, antioxidantes y protectores contra la luz azul.

Los factores más importantes implicados en la DMAE son los antioxidantes o cofactores de enzimas antioxidantes, como las vitaminas A, C y el zinc, los antirradicales como el β-caroteno, la luteína, la zeaxantina, etc, que protegen de la luz azul, como lo hacen los elementos estructurales de los fotorreceptores.

Todos estos factores nutricionales tienen una gran relación con otros de tipo ambiental como el tabaquismo y la exposición crónica a la luz azul.

XIII.2. FACTORES DE RIESGO

Es importante hacer un recordatorio de los factores de riesgo (ya comentados anteriormente) a partir de los estudios epidemiológicos para así poder prevenir la aparición y comprender mejor su patogenia.

Los principales factores de la DMAE se dividen en tres: genéticos, constitucionales y ambientales.

Los genéticos, aunque son múltiples, dependen del polimorfismo de la apolipoproteína E (apo E) y el gen ABCR, este último interviene en algunas de las formas atróficas de la DMAE, su función principal interviene en el metabolismo de las lipoproteínas plasmáticas.

Las afecciones cardiovasculares, HTA, el iris poco pigmentado, los estrógenos y la obesidad, son los principales factores identificados.

El tabaquismo, la exposición crónica a la luz azul, la avitaminosis y la falta de oligoelementos o los desequilibrios de los ácidos grasos, forman parte de los factores de riesgo ambientales que se conocen hasta la fecha.

XIII.3. MECANISMOS

LESIONES PRECURSORAS

Los estudios histológicos revelan que los primeros signos de la enfermedad son las acumulaciones de depósitos laminares basales en la membrana de Bruch, este estadio es fundamental en la evolución hacia una forma exudativa o atrófica, en la que

pueden formarse drusas serosas lipídicas en la cara interna de la membrana de Bruch.

Envejecimiento de las capas coriorretinianas y estrés oxidativo.

Con el envejecimiento disminuye la capacidad de fagocitar las células del EPR, de manera que se desequilibra el ciclo de regeneración de los discos de los fotorreceptores. Se sabe que la carencia de vitaminas y oligoelementos reduce la actividad de las enzimas que se encargan de la degradación de estos desechos. Por lo tanto, se van acumulando bajo el EPR, disminuyendo los intercambios entre la coriocapilar, el EPR y los propios fotorreceptores, lo que puede desencadenar un estrés oxidativo tanto en el EPR como en la neurorretina.

La luz azul desencadena la producción de radicales libres oxidativos (RLO), que a su vez contribuyen en el estrés oxidativo. Estos fenómenos aparecen primero en los bastones de la corona foveal de los pacientes con DMAE, de tal modo que los mecanismos de defensa se ven alterados y aumenta la producción de RLO.

Es decir, se rompe el equilibrio entre la producción de radicales libres y los sistemas antioxidantes. Estos radicales son muy reactivos y pueden llegar a causar grandes desórdenes moleculares relacionados con la oxidación de los lípidos, proteínas, ADN nuclear o del mitocondrial, que son los responsables de la apoptosis.

Todas estas etapas de la oxidación pueden generar daños oculares, aunque en estado fisiológico, esta reactividad queda compensada por diferentes sistemas antioxidantes.

Tabla. Moléculas antioxidantes y orden por tamaño de concentración macular.

Antioxidantes	Presencia en retina
Neutralizadores de radicales libres hidrosolubles:	
• Vitamina C	+
• GSH (glutation)	++
Neutralizadores de radicales libres liposolubles	
• No carotenoides: vitamina E	++
• Carotenoides:	
Luteína y zeaxantina	++++
β-caroteno	**Restos**
Cofactores de las enzimas antioxidantes:	
• Zinc + (cofactor de la catalasa, superóxido dismutasa y de la proteína fijadora de retinol)	++
• Cobre + selenio + manganeso	++

XIII.4. VITAMINAS Y MINERALES

Los datos varían según se tenga en cuenta las RDA (Recommended Dietary Allowances) o las CDR (Cantidades Diarias Recomendadas) establecidas por la legislación y la industria, que a su vez difieren de los datos científicos ya que no tienen en cuenta el sexo o la edad.

Existen tres sistemas principales para prevenir el estrés oxidante en la retina macular.

El primero está constituido por los discos de los segmentos externos de los fotorreceptores, formados por una serie de discos apilados, donde los más viejos se sitúan en la parte externa, junto al EPR, donde son fagocitados regularmente cada 10 días aproximadamente. La mayoría de los productos de desecho son eliminados por la circulación coroidea. Por lo tanto la integridad de

la capa de fotorreceptores depende de la capacidad de eliminar los desechos a través de dicha circulación.

El segundo sistema de defensa se basa en el pigmento macular formado por dos carotenoides; la luteína y la zeaxantina, estos pigmentos actúan como filtro para proteger los fotorreceptores foveales de la toxicidad de la luz azul. Además poseen propiedades antioxidantes ya que neutralizan el oxígeno, protegiendo así la capa neurorretiniana y el EPR del estrés oxidante.

Y el tercer sistema de defensa son los sistemas antioxidantes circulantes, formado por enzimas específicas que precisan de cofactores metálicos como el zinc, cobre, selenio y el manganeso y neutralizadores libres, como son las vitaminas E, C, A y carotenoides.

Se ha intentado demostrar las relaciones entre la DMAE y los antioxidantes aportados por los nutrientes y se cree que el equilibrio entre los aportes lipídicos de los ácidos grasos de la familia de los omega-3 y los de la familia de los omega-6, podrían estar interviniendo en el primer sistema (discos externos de los fotorreceptores). Mientras que los aportes de pigmentos y micronutrientes también podrían estar influyendo en el segundo (pigmento macular) y tercer sistema (antioxidantes).

SUPLEMENTOS DE VITAMINAS ANTIOXIDANTES

- Vitamina C

Los estudios experimentales indican un efecto protector contra la exposición prolongada a la luz.

La vitamina C es un antioxidante capaz de regenerar la vitamina E oxidada en las membranas lipídicas.

En algunos estudios se ha demostrado su efecto protector en fototraumatismos inducidos. La concentración de vitamina C en el cristalino es alta, sin embargo no es importante en la retina macular, por lo que tampoco se ha encontrado ninguna relación significativa entre concentración plasmática o aportes alimentarios de vitamina C y las lesiones de DMAE, por lo tanto no está claro que disminuya el riesgo relativo para prevenir el estrés oxidativo a nivel macular.

Sin embargo, sí se han encontrado diferencias a destacar administrando un complejo de micronutrientes que contenían vitamina C, de modo que prevenían las complicaciones secundarias de la DMAE.

El estudio realizado en Beaver Dam concluyó que el consumo de suplementos de vitamina C en los pacientes control, era significativamente mayor que en los pacientes con DMAE.



- Vitamina E

La vitamina E también protege del estrés oxidativo, algunos estudios han relacionado la carencia de esta vitamina con el desarrollo de degeneración retiniana.

Entre sus funciones destaca la de proteger los tejidos ricos en lípidos del ataque por radicales libres. Esta vitamina es esencial para mantener una función retiniana normal. No está clara su función preventiva, ya que en otros estudios se afirma que un suplemento de esta sustancia se asocia con el riesgo de aparición de DMAE exudativa.

- Carotenoides

Son pigmentos que están en los vegetales. Existen aproximadamente 600 tipos diferentes, de los cuales el α-caroteno, la β-criptoxantina, el β-caroteno, el licopeno y la luteína representan más del 90 %. Los carotenoides se pueden convertir en vitamina A, pero mantienen una actividad antioxidante independiente.

Más adelante dedicamos un apartado para tratar más ampliamente las múltiples funciones de la luteína.

Diferentes estudios epidemiológicos han tratado de hallar una correlación entre el aporte de estas sustancias y la DMAE, donde se ha demostrado una reducción del 40 % del riesgo de DMAE exudativa en el 20 % de los que consumían dosis más alta de carotenoides.

Uno de los mecanismos para proteger la retina podría ser la correlación que existe entre la concentración sérica de luteína y de zeaxantina en el pigmento macular. Sin embargo, recientemente se ha comunicado que un suplemento de β-caroteno podría aumentar el riesgo de cáncer pulmonar en pacientes fumadores.

- Selenio

El selenio es un cofactor de la glutación peroxidasa, interviene en el control del estrés oxidativo disminuyendo los peróxidos lipídicos.

- Zinc

El zinc es un cofactor de la catalasa y de la superóxido dismutasa que interviene en la captación de radicales libres y también en el metabolismo de los pigmentos visuales y en el de la proteína fijadora del retinol, que transporta la vitamina A.

Es el oligoelemento más abundante en el ojo, su concentración máxima se encuentra en la retina y en la coroides. Actúa como cofactor de la superóxido dimutasa y de la catalasa.

Un estudio ha comprobado una mayor pérdida de agudeza visual en el grupo placebo que en el grupo que recibió suplementos de zinc. Aun así, no se ha demostrado su eficacia en la prevención de las formas graves de DMAE en el segundo ojo.

Pero hasta la fecha, solo un estudio ha encontrado relación entre el zinc y la DMAE como factor de protección.

Tabla. Fuentes de nutrientes y nivel tóxico

	Vitamina A	ß-caroteno	Vitamina C	Vitamina E	Selenio	Zinc
Se encuentra en	Hígado Aceite de hígado de bacalao Lácteos Huevos	Zanahorias Berros Zumos Boniato	Fresas Kiwis Frutas del bosque Cítricos Patatas Pimientos	Aceite virgen Pipas de girasol Semillas de soja Guisantes Germen de trigo Huevos	Atún Nueces de Brasil Champiñón Pollo Cebolla Tomates	Ostras Mariscos Pipas de calabaza Carnes rojas Huevos Guisantes
Se destruyen por	Calor Café Tabaco Alcohol	Calor Café Tabaco Alcohol	Calor Almacena-miento Estrés Tabaco Alcohol	Calor (freir) Exposición a la luz	Procesos de refinado	Fibra/trigo integral Alcohol
Nivel tóxico	30-100 iu	Ninguno conocido	Diarrea en dosis altas	Ninguno conocido	3.2-6.7 mg/d	2-8 g/d

- Otros oligoelementos

Se ha intentado determinar la eficacia del selenio o de un índice antioxidante que agrupa diferentes sustancias con actividad antioxidante, pero por el momento no ha quedado establecida su relevancia.

CONCLUSIONES

Los suplementos de vitaminas o de oligoelementos con actividad antioxidante podrían ser un tratamiento sencillo y eficaz para retardar la aparición de DMAE, pero los estudios publicados hasta la fecha aportan resultados contradictorios.

Aún queda por demostrar la ausencia de toxicidad de estos suplementos.

XIII.5. FUNCIÓN DEL METABOLISMO DE LOS LÍPIDOS

Los lípidos aportados por los alimentos tienen una gran importancia en patologías cardiovasculares, neurológicas y oculares, por este motivo es tan importante el aporte de los ácidos grasos poliinsaturados de cadena larga, sobre todo los de la familia de los ω-3.

La genética es el principal factor implicado en la DMAE exudativa con drusas, el gen apo E es el encargado de transportar lípidos en la retina, con lo que determinados pacientes que presenten este tipo de alelo tendrán un riesgo relativo menor de desarrollar la enfermedad.

Por otro lado los estudios histológicos de Bird y Pauleikhoff y Dithmar coinciden en la relevancia de los hallazgos de

fragmentos lipídicos en la membrana de Bruch en los estadios iniciales de la DMAE.

Los estudios epidemiológicos han puesto de manifiesto que cuando a una dieta pobre en antioxidantes, le agregamos grasas, el problema se agrava y el riesgo relativo de progresión de DMAE avanzada de pacientes con dietas ricas en grasa es de 2,90 para todo tipo de grasa, de 2,29 para grasa animal, de 3,82 para grasa vegetal, de 2,09 para grasas saturadas, de 2,21 para grasas monoinsaturadas, de 2,28 para grasas poliinsaturadas, y de 2,39 para grasas transinsaturadas. En general, podemos decir que el riesgo relativo de DMAE es 4 veces mayor cuando se trata de pacientes hipercolesterolémicos y del 1’7 si son hipertrigliceridémicos.

Sin embargo, las nueces y el pescado, a pesar de contener proteínas y lípidos, parecen tener un efecto protector, pues se ha demostrado que la incidencia de DMAE es bastante menor entre los japoneses, grandes consumidores de pescado, y que en esta misma población las DMAE de tipo exudativo no suelen tener drusas.

En islandia, donde el consumo de pescado es también muy frecuente, predominan las formas atróficas de la enfermedad.

Fig. Las dietas ricas en grasa incrementan el riesgo de progreso de DMAE.

Se cree que la familia de los ω-3 podría tener un factor importante de protección frente a la DMAE, también se ha identificado la obesidad como un factor de riesgo de la enfermedad, y que la toma de hipocolesterolemiantes reduce el riesgo de padecerla.

ÁCIDOS DOCOSAHEXAENOICO Y EICOSAPENTAENOICO: ÁCIDOS GRASOS DE LA FAMILIA ω-3

Los beneficios del ácido eicosapentaenoico (EPA) y del ácido docosahexaenoico (DHA) han sido reconocidos principalmente para las patologías cardiovasculares, inflamaciones sistémicas y en las neurocognitivas.

Estas propiedades tan distintas se deben a que tanto el EPA como el DHA, disminuyen la síntesis de las prostaglandinas proinflamatorias, así que pueden atenuar las lesiones inflamatorias producidas por enfermedades como la poliartritis reumatoide o la enfermedad de Crohn.

Estos ácidos grasos tienen la capacidad de modificar la biodisponibilidad de los lípidos membranosos implicados en la transmisión celular. El EPA, el DHA y sus derivados modulan la producción de óxido nítrico a través de los macrófagos.

Todas estas acciones podrían explicar el porqué del descenso de la presión arterial, de las concentraciones de triglicéridos y del colesterol HDL, en la reducción del riesgo de padecer muerte súbita después de un infarto, en el alzheimer, demencias o depresiones endógenas.

Diferentes estudios han concluido que un mayor consumo de ω-3 disminuye el riesgo de padecer DMAE exudativa, sobre todo cuanto más se reduce el consumo de ω-6.

Tabla. Micronutrientes: cantidades por cada 100 g

Vitamina C (mg)	**Por 100 g**
Cítricos	40-50
Kiwi	80
Fresas	60
Pimiento morrón	100
Zumo de naranja	30-50
Vitamina E (mg)	**Por 100 g**
Aceites vegetales	30-100
Margarinas vegetales	10-80
Germen de trigo	22
Zinc (mg)	**Por 100 g**
Hígado	4
Legumbres	2-5
Pan integral	5
Carne	4
Crustáceos	2
Ostras-marisco	20-30
Yema de huevo	4
EPA-DHA (mg)	**Por 100 g**
Pescado blanco	0’3
Marisco	0’2-0’4
Pescado azul	3-5
Selenio (μm)	**Por 100 g**
Setas	1.400
Mejillones	300
Gambas	200
Pescado	100-200
Ostras	80
Carne	60-160
Pan integral	100
Muesli	180
β-caroteno	
Zanahoria	Perejil
Espinacas	Brécol
Apio	Pimiento

Albaricoque Puerro Níscalo	Melocotón Hinojo
Luteína	
Brécol Mango Germen de soja Zanahoria Lechuga	Perejil Hinojo Endibias Apio Espinacas
Zeaxantina	
Amaranto Maíz Naranja	Melocotón Pepitas de cítricos

FUENTES ALIMENTARIAS Y LOCALIZACIÓN RETINIANA DEL DHA

El DHA lo aporta la madre durante el embarazo y durante la lactancia, este aporte es esencial para el desarrollo de las capacidades visuales del recién nacido, en la madurez el DHA se obtiene a partir de los alimentos animales, como es el pescado o la yema de huevo de gallina, que contienen mucho ω-3.

En caso de deficiencia de DHA las enzimas usan otros ácidos grasos para producir derivados similares, pero que no contienen sus propiedades. En la retina el DHA se concentra en las membranas de los discos de los segmentos externos de los fotorreceptores.

ACCIONES MÚLTIPLES PARA UN EFECTO PROTECTOR FRENTE A LA DMAE

La acción protectora del DHA frente a la DMAE se produce a través de diferentes mecanismos facilitando la regeneración de la rodopsina entre el EPR y el fotorreceptor, y forma un entorno

lipídico adecuado que conserve el equilibrio entre los segmentos externos de los fotorreceptores, junto con una acción antioxidante y antiapoptótica, aumentando la actividad mitocondrial.

CONVENIENCIA DE UN SUPLEMENTO

Basándose en estos resultados, diversos investigadores han propuesto el uso de suplementos de DHA en patologías crónicas con lo que se pretende frenar su evolución. Algunos incluso han llegado a proponerlo como suplemento preventivo en pacientes de riesgo.

Los aportes recomendados de DHA son de 650 mg/día en EEUU, y estos son distintos según el país que tomemos de referencia.

Sin embargo algunos autores consideran que un aumento del DHA en la retina podría aumentar la proporción local de ácidos poliinsaturados y de los radicales RLO, y que paradógicamente podría ser más susceptible de estrés oxidativo.

No obstante se ha demostrado respecto al DHA que no existen efectos secundarios derivados de su administración en dosis moderadas.

El estudio iniciado por el equipo de Créteil (Nutritional AMD Treatment 1) ha demostrado la estabilidad de las lesiones en pacientes con DMAE que reciben un suplemento oral de DHA.

XIII.6. FACTORES HORMONALES

Los estrógenos modifican el metabolismo de los lípidos y alteran el equilibrio de los factores de coagulación. Los estrógenos administrados durante la menopausia también actúan como factor de protección de la DMAE.

Los estrógenos pueden actuar como antioxidantes, teniendo en cuenta que el metabolismo de los lípidos puede influir sobre el mecanismo de los antioxidantes liposolubles de dos modos:

- La distribución de la vitamina E está controlada por el colesterol-HDL, siendo diferente entre hombres y mujeres.
- El reparto de los carotenoides varía en función de las fracciones de lipoproteínas.

Lo que quiere decir que los suplementos hormonales pueden alterar el transporte de los antioxidantes liposolubles.

XIII.7. INFLUENCIA DEL TABAQUISMO

La primera vez que se observó un mayor riesgo de DMAE asociado al tabaco fue en 1978 por Paekau, aunque más significativamente sobre las formas exudativas, se sabe que este riesgo disminuye tras dejar de fumar.

El tabaquismo aumenta el estrés oxidativo sistémico y ocular, lo que facilita la progresión de la DMAE severa de tipo oxidativo. Ocasiona una reducción muy importante de la densidad del pigmento macular, y de los niveles de antioxidantes plasmáticos (ácido ascórbico y carotenoides). También influye en

el aspecto hemodinámico y vascular, y acelera el envejecimiento celular en individuos genéticamente predispuestos.

CONCLUSIÓN

Al tener en cuenta los factores nutricionales implicados en el desarrollo de la DMAE permite una mejor comprensión de la enfermedad. Los principales factores que intervienen como agentes antioxidantes o cofactores (como son las vitaminas A o C, el zinc), los agentes antirradicales (β-caroteno), como protección ante la luz azul (carotenoides) o elementos estructurales de las membranas de los fotorreceptores (DHA).

Los datos experimentales y epidemiológicos no son todavía concluyentes por falta de estudios clínicos.

En cuanto a la salud general recomendar dejar de fumar o disminuir el consumo, prevenir la exposición prolongada de los ojos a la luz, consumir verduras y pescado azul de forma regular. Todas estas recomendaciones deben dirigirse a todos los pacientes de riesgo con antecedentes genéticos o aquellos con desequilibrio nutricional manifiesto.

Se sabe que los mayores beneficios de aportar un suplemento en la dieta son para aquellas personas que presenten un nivel bajo en plasma de estos micronutrientes, por tanto no se puede aconsejar la administración de un suplemento como prevención primaria de la DMAE.

Aunque sí se le puede aconsejar a un paciente ya afectado, siempre dentro de las cantidades que no presenten riesgos, por el momento solo cabe esperar una ralentización de la enfermedad.

XIII.8. ESTUDIOS AREDS Y CONVENIENCIA DE LOS SUPLEMENTOS DE ANTIOXIDANTES DISTINTOS A LA LUTEÍNA Y LA ZEAXANTINA

CONCEPCIÓN Y PRINCIPALES RESULTADOS

El estudio AREDS se realizó en once lugares distintos de EEUU, se dividió la muestra en cuatro grupos, en los que se administró placebo, zinc, antioxidantes y zinc y antioxidantes.

Las dosis de vitaminas C, E y zinc eran mayores de CDR. Se hizo una revisión al año y a los 5, el principal resultado fue la disminución en un 25 % del riesgo de progresión de la enfermedad en el grupo que recibía zinc y antioxidantes a la vez, cuando se trataba de un estadio 3 ó 4, pasando del 16 % al 12 % el riesgo de progresión en 5 años, también se reducía el de pérdida de agudeza visual.

Con estos datos se concluyó que era una buena propuesta la administración de un complemento de vitaminas y minerales a los pacientes con drusas serosas de más de 1/5 del área papilar o que presentan una atrofia o una DMAE unilateral ya desarrollada.

COMENTARIOS

El informe 8 de AREDS ha supuesto un gran avance en el tratamiento de las formas incipientes de la DMAE. Durante el estudio se emplearon suplementos con β-caroteno, del que se cree que puede interferir negativamente en la absorción intestinal de la luteína y del zeaxantina, lo que explicaría la disminución de las concentraciones séricas en los grupos tratados.

La elección de este carotenoide provitamina A con propiedades antioxidantes no se justifica, ya que la retina no contiene una concentración importante de esta sustancia, mientras que sí la hay de luteína y zeaxantina, principalmente en la zona foveal. Otra sustancia interesante es la vitamina C, que está presente en el cristalino, aunque su acción como protectora del estrés oxidativo macular no se ha demostrado todavía.

Para evitar posibles efectos secundarios en fumadores o ex fumadores se recomiendan complejos vitamínicos sin β-caroteno.

Otra sustancia importante por sus propiedades antioxidantes es el licopeno, aunque no es un precursor de la vitamina A.

La Food and Nutrition Borrad (FND) ha recomendado un aporte diario entre 3 y 6 mg /día de este complejo vitamínico.

El complejo utilizado durante el estudio de AREDS incluye el cobre para prevenir la anemia inducida por los suplementos de zinc presentes en el complejo. Aunque es posible que no haya tenido una gran influencia, dado que el óxido de cobre no es absorbido excepto por los animales rumiantes.

Tampoco se justificó el uso de una dosis concreta para el aporte vitamínico, pero a la vista de los resultados, parece que los principales beneficiados fueron aquellos pacientes que presentaban unas concentraciones plasmáticas más bajas al comienzo del estudio tanto de β-caroteno, vitamina C y E.

En el AREDS no se tienen en cuenta factores como el efecto de los micronutrientes y de cómo la edad influye en la biodisponibilidad de los medicamentos, ya que el índice de la masa corporal disminuye variando la distribución del principio activo. Tampoco esclarece que el padecer una afectación retiniana

crónica podría provocar un aumento de la concentración plasmática de retinol.

El informe 8 del estudio AREDS se basó en el análisis retrospectivo de un estudio inicialmente prospectivo, por lo que no podemos esperar efectos beneficiosos en todos los pacientes que se encuentran en estadios 3 ó 4 de la enfermedad.

DMAE	Tipo de prevención	Observaciones
Lesiones evolucionadas: • Atrofia extendida a la zona foveal • Complicación neovascular	Prevención secundaria de eventuales complicaciones	Estadio 4 del estudio AREDS La prevención pretende proteger el ojo contralateral
Lesiones de importancia media: • Atrofia con respeto central • Drusa difusa • Drusa serosa cuya superficie total es mayor a 125μm	Prevención secundaria de eventuales complicaciones	Estadio 3 del estudio AREDS La prevención pretende proteger el ojo con las lesiones, también al contralateral si las presenta menos evolucionadas

XIII.9. LA LUTEÍNA EN LA SALUD OCULAR

PIGMENTOS MACULARES

La mácula lútea está compuesta de dos pigmentos fundamentalmente, son la luteína y la zeaxantina y en menor proporción la mesozeaxantina. Se obtienen directamente de los alimentos y no pueden ser sintetizados por el organismo. Fue en 1990 cuando se empezaron a estudiar sus propiedades protectoras contra el estrés oxidativo.

Entre el 50 y el 94 % de la luz incidente en la fóvea puede ser absorbido por este pigmento, la longitud absorbida se sitúa en torno a los 460 nm, que coincide con el pico de absorción de los conos S, lo que significa que los conos están protegidos prácticamente por este pigmento. La luteína predomina en la zona yuxtafoveal, mientras que la zeaxantina lo hace justo en el centro en la foveola. Resulta llamativo que de los 800 carotenoides que existen los únicos presentes en mácula son la luteína y la zeaxantina, esta presencia podría explicarse por su transporte plasmático por las lipoproteínas de baja densidad y por las HDL.

LOS CAROTENOIDES EN LA DIETA Y EN PLASMA

Se conocen aproximadamente unos 600 carotenoides, de los que sólo se encuentran unos 50 en la dieta. A nivel plasmático tenemos hasta 14 además de sus estereoisómeros. Los más comunes son la luteína, zeaxantina, beta-caroteno, licopeno, alfa-caroteno y criptoxantina.

La luteína/zeaxantina es de la familia de los carotenoides xantófilos, este tipo tiene unos grupos hidroxílicos que les confieren una polaridad característica, puede que este sea el motivo de su funcionalismo ocular.

Los xantófilos no tienen actividad provitamínica A. Se sabe que en la naturaleza la luteína actúa como filtro protector de las plantas frente a la luz azul, por ello se cree que en el organismo, especialmente en el ojo y la piel actúa del mismo modo.



Según Shaban y Cols (2002), el radical libre que absorbe la luz azul del espectro es fototóxico para la retina, y es precursor de otro compuesto (A2E) que actúa sobre la citocromo oxidasa que produce muerte celular por apoptosis. La luteína y zeaxantina protegen la retina filtrando la luz azul, y evitando que se lesione la citocromo oxidasa del A2E.

La luteína la zeaxantina abunda en los vegetales de hoja verde, frutos, huevos y algunos suplementos dietéticos, pero sobre todo en el brócoli, en las judías verdes y en el zumo de naranja. El hombre necesita aportarla a través de la alimentación ya que no puede sintetizarla.

Se sabe que alrededor del 83% de la luteína/zeaxantina que obtenemos de la dieta y que llega al plasma lo hace en forma no esterificada, lo que se significa que su obtención y su absorción directa se facilitan en las dietas bajas en grasas.

Diversos estudios muestran que un bajo contenido en grasa de la dieta solamente altera significativamente el nivel de luteína en plasma, disminuyéndolo. Mientras que en el alfa-caroteno y el beta-caroteno sucede al contrario, sus niveles en plasma aumentan cuando se trata de una dieta baja en grasa.

En un estudio se investigó los factores dietéticos y características personales que puedan variar la incidencia de DMAE. Este estudio concluyó que la densidad del pigmento macular está relacionada con los niveles plasmáticos de luteína y zeaxantina, su consumo a través de nutrientes y de la ingesta de fibra.

En el estudio de Hammond Jr (2002) se observó que las personas obesas tienden a tener niveles más bajos de luteína y zeaxantina en retina, lo que podría deberse a una alimentación pobre en estas sustancias, y al mismo tiempo, a la competitividad entre el tejido adiposo que se deposita y la luteína/zeaxantina en la retina.

Para comprender las lesiones oxidativas en los tejidos es importante saber que cuando una molécula se oxida significa que cede electrones a otra, y ésta, a su vez, se reduce. A toda molécula oxidada inestable se le llama radical libre, esta inestabilidad afecta a los enlaces químicos.

De este modo definimos radical libre como aquella molécula que contiene uno o más electrones desapareados en su orbital externo.

Estos radicales libres que se forman en el metabolismo normal, en procesos inflamatorios, isquémicos, foto-oxidativos, irradiación, junto con los de producción externa, como la polución y el humo del tabaco escapan del sistema de antioxidantes y sus enzimas. La oxidación de determinadas moléculas (el ADN, proteínas, ácidos grasos o carbohidratos), no puede ser contrarrestada por los sistemas antioxidante intra y extracelular, lo que puede resultar en un mal funcionamiento celular, alteración tisular o incluso lesión orgánica de los tejidos oculares.

A nivel ocular nos encontramos con una dificultad añadida, ya que los tejidos oculares precisan mantener su transparencia, y esto facilita la generación de radicales libres en los tejidos y medios extracelulares que los envuelven (humor vítreo y acuoso) empeorando con la intensidad de luz.

De todos los carotenoides sólo la luteína/zeaxantina seencuentran el polo posterior del ojo (retina y mácula) formando el pigmento macular, que le confiere una coloración característica. Esta coincidencia respalda su importante función a nivel ocular. Además diferentes estudios han demostrado que una dieta rica en estas sustancias conllevan un aumento de la densidad del pigmento macular en la mayoría de los casos a las pocas semanas de haber introducido el suplemento.

Schweitzer D. y Cols (2002) demostraron un aumento en la densidad óptica de dicho pigmento con un suplemento de 6mg de luteína durante 40 días, empleando un método objetivo de espectrometría de imagen y láser scanner.

Otro de los factores que alteran la densidad del pigmento macular es la edad, que la reduce, lo que hace que el consumo de vegetales sea especialmente importante, para así aumentar los niveles de vitamina C y carotenoides.

La absorción máxima de la luz del pigmento macular es de 446 nm, que coincide con la luz azul del espectro visible. Los últimos estudios indican que la luteína debe funcionar como un antioxidante, protegiendo las membranas de los fotorreceptores y del EPR de la luz por absorción, es decir, que actúa como un filtro.

Cada vez se publican más estudios que remarcan la mejora de la funcionalidad de la visión administrando suplementos de luteína y zeaxantina. Esta mejora la apoyan dos hipótesis diferentes. Una de ellas la justifica abogando por una mejora visual al reducir la aberración cromática a consecuencia de un pigmento macular más denso. La otra hipótesis explica que esta mejora se debe a que el pigmento macular actúa de filtro ante la luz azul.

LA LUTEÍNA EN LA RETINA CON DMAE.

En la retina aparecen drusas, formadas por proteínas y residuos de membranas fosfolipídicas de los fotorreceptores alteradas por la oxidación metabólica y por la fotooxidación.

Todos estos residuos se acumulan en el EPR de la retina y en la membrana basal. La luteína no sólo está presente en la mácula, sino que también protege al resto de la retina de la lesión fotooxidativa.

ESTUDIOS IN VITRO CON LUTEÍNA

La lipofuscina es el principal componente de las drusas, se trata de un acúmulo de residuos fagocíticos de proteínas y lípidos de las membranas externas de los fotorreceptores, que se ven alterados por la oxidación, y que se depositan en la membrana basal. Como consecuencia el intercambio metabólico entre los vasos coroideos a través de la membrana de Bruch con estas células se ve alterado.

En el estudio Sundelin (2001) se puede apreciar como la luteína, la zeaxantina y la vitamina E consiguen inhibir la producción de lipofuscina, lo que respalda su papel antioxidante y de protección ante el acúmulo de la lipofuscina de origen oxidativo en los humanos.

También estudió la correlación inversa que existe entre el contenido de melanina en las células del EPR y la incidencia de DMAE. La conclusión fue que la melanina sí actúa como un antioxidante, ya que las células con menor contenido de pigmento acumulan mayor cantidad de lipofuscina.

En otro estudio, Bernstein (2000) verifica la presencia de luteína y otros carotenoides como el licopeno y el beta-caroteno en otros tejidos oculares, sin embargo la concentración de la luteína es entre 3 y 7 veces mayor.

Rapp (2000) detecta, con el uso de cromatografía líquida de alta resolución la presencia de luteína/zeaxantina en la membrana externa de los bastones, más abundante en la zona foveolar y perifoveolar, lo que confirma su papel antioxidante.

Kim (2000) simuló el efecto inmune de la luteína en animales, concluyendo que es inmunomoduladora y responsable del aumento de la inmunidad celular y humoral en estos animales.

CONCLUSIONES

La luteína/zeaxantina es el único carotenoide detectado en mácula, en la retina y en el cristalino, y que a su vez constituye el pigmento macular.

Tiene un papel protector de las células del EPR y los fotorreceptores frente a la agresión oxidativa producida por la exposición a la luz azul y el intenso metabolismo celular.

Todos los estudios hasta la fecha coinciden en que la luteína reduce el riesgo de padecer DMAE, y que puede mejorar el funcionalismo visual en estos pacientes.

DOSIS DIARIA RECOMENDADA DE LUTEÍNA

La dosis preventiva diaria recomendada está en torno a los 6 mg, mientras que la ingesta promedio en el mundo occidental es inferior a 2 mg/día.

XIV. TRATAMIENTO DE LA DEGENERACIÓN MACULAR ASOCIADA A LA EDAD

En la actualidad, los únicos tratamientos aceptados para la DMAE son los encaminados a la destrucción de los nuevos vasos sanguíneos que se han formado a través de la membrana de Bruch.

El riesgo de NVC es importante en todos aquellos pacientes con drusas blandas, pseudodrusas o drusas miliares agrupadas, por eso deben ser adecuadamente informados y asesorados para que se auto exploren, primero en un ojo y después en el otro, tanto en cerca como en lejos.

Lo ideal es que se revisen al menos una vez por semana con la rejilla de Amsler de manera sistemática, para así poder detectar cualquier cambio de la visión, especialmente de metamorfopsias, de aparecer algún cambio sería necesario acudir al oftalmólogo urgentemente.

Asimismo deben ser informados de evitar las exposiciones solares intensas prolongadas.

XIV.1. LA FOTOCOAGULACIÓN

La fotocoagulación es una técnica que consiste en cauterizar los vasos con un láser muy focalizado, que utiliza un gradiente de temperatura en la melanina del EPR a través de la córnea y el cristalino. Este método se emplea para tratar la neovascularización coroidea de la DMAE desde hace veinte años. Dentro de esta técnica podemos distinguir una etapa óptica en la que la luz láser se absorbe, difunde, transmite, refleja y finalmente

vuelve a absorberse. También hay una etapa térmica en la que la luz absorbida se transforma en calor.

La temperatura se eleva de 20 a 30 grados por encima de la temperatura basal, provocando una desnaturalización de las proteínas tisulares, lo que supone un blanqueamiento de la zona, típico de la fotocoagulación, debido a este calentamiento local que produce un daño irreversible en el sitio sometido a la irradiación.

Se habla de fotocoagulación directa cuando se usa el haz de láser para ocluir los vasos neoformados, fuera de la región foveolar.

Actualmente el láser más usado es el de argón convencional o Nd: YAG de doble frecuencia con emisión 532 nm, respetando el pigmento xantófilo de la región foveolar o un láser rojo (criptón) que facilita los disparos a través de las hemorragias intrarretinianas.

Para su aplicación es necesaria una localización exacta de la lesión, se trata toda la membrana neovascular con impactos confluyentes de 200 μ de diámetro. Una vez realizado el tratamiento no debe quedar ningún espacio libre, es necesario un blanqueamiento uniforme de toda la lesión para disminuir el riesgo de recidiva.

En estudios realizados se comprobó que el 60% de los ojos no tratados perdían agudeza visual de manera intensa, frente a un 26% de los ojos tratados. A los 5 años, el 64% no tratado y el 46% que sí fue tratado había perdido más de 6 líneas de agudeza visual. Mientras que la tasa de recidiva neovascular fue del 54% en ojos tratados y en la mayoría se produjo en el primer año, con más frecuencia entre personas fumadoras.

Un estudio aleatorio usando láser kriptón mostró que los efectos beneficiosos eran mayores entre los pacientes sin HTA y en ojos que solo presentaban NVC clásica.

El estudio de la fotocoagulación de la NVC retrofoveolar reflejó que los pacientes del tratamiento sufrieron una importante pérdida de la visión central, pero que luego se mantuvieron estables. También fueron mejores en el grupo tratado otras habilidades como la sensibilidad al contraste o la velocidad de lectura. Los beneficios mayores del tratamiento se encontraron en aquellos pacientes que tenían una lesión pequeña y con mala visión.

En muchos países europeos se practica la fotocoagulación perifoveal, donde la zona avascular se respeta, aplicándose sólo al resto de la membrana neovascular. Este tipo de fotocoagulación tiene la ventaja de no producir un escotoma central demasiado intenso o molesto, y por lo tanto disminuye menos la agudeza visual.

Este estudio ha puesto de manifiesto que los ojos tratados pueden ayudarse en la visión próxima con ayuda de sistemas ópticos de aumento. La fotocoagulación está indicada en la NVC foveolar con agudeza visual menor a 2/10 y en las membranas neovasculares de 1-2 diámetros papilares con poco tejido fibroso subrretiniano.

Una alternativa es la fotocoagulación del pedículo nutricio cuando sigue un trayecto extrafoveolar, su objetivo es obliterar completamente ese vaso, que provoca la desaparición o disminución de los signos exudativos. El éxito de esta terapia es mayor cuanto menor es el calibre del vaso nutricio y cuanto mejor se pueda delimitar con angiografía con verde de indocianina.

FOTOCOAGULACIÓN DE LA NVC OCULTA

Los distintos estudios que han investigado esta modalidad no han observado efecto beneficioso. Cabe destacar que la fotocoagulación de la NVC oculta asociada a DEPR obtiene peores resultados que la oculta aislada. Uno de los factores de mal pronóstico es la anastomosis coriorretiniana asociada a DEPR.

VIGILANCIA DE LAS CICATRICES

El problema de las recidivas de la neovascularización coroidea tras fotocoagulación es fundamentalmente terapéutico. Hablamos de persistencia de neovascularización cuando la reaparición de difusión en la angiografía se detecta antes de las 6 semanas posteriores al tratamiento y de recidiva o recurrencia, cuando ya han pasado estas primeras 6 semanas.

Estas recidivas pueden detectarse con una angiografía fluoresceínica o de indocianina, pero también con autocontroles con la rejilla de Amsler, atendiendo a cualquier metamorfopsia.

Cuando las cicatrices son estables se puede observar con el biomicroscopio y la lente de +90 la ausencia de despegamiento sobre la cicatriz.

En la angiografía la cicatriz presenta una coloración muy oscura al comienzo, pero se impregnan los bordes sin difusión del colorante. Cuanto más tiempo tiene una cicatriz más rápida se impregna.

Cuando existe duda de una posible recidiva en la interpretación de una angiografía fluoresceínica tras la fotocoagulación, se aconseja complementar con verde indocianina.

PERSISTENCIA Y RECIDIVA

Podemos encontrarnos con una recidiva cuando la fotocoagulación sólo ha sido parcial sobre membranas neovasculares coroideas, ya sea por una dosis insuficiente o por área incompleta de tratamiento (principalmente por la cercanía de la foveola). Por lo general estas recidivas suelen ser rápidas y comprometen el pronóstico visual.

Según algunos autores el 60% de las neovascularizaciones presentan recidiva durante los 6 meses posteriores a la fotocoagulación.

En la mayoría de los casos estas recidivas son de tipo oculto, de manera que el diagnóstico es más complejo, sólo con verde de indocianina puede, a veces, distinguirse una porción más activa dentro de la zona de hiperfluorescencia. Cuando esta zona está por fuera de la región retrofoveolar se puede realizar una fotocoagulación complementaria.

CONCLUSIÓN

Es el único tratamiento que ha demostrado su eficacia en algunas formas clínicas exudativas de DMAE con NVC clásica.

La vigilancia de las cicatrices debe realizarse tanto por parte del paciente y controles angiográficos sistemáticos. Aquellos con etapa atrófica más grave precisan rehabilitación visual.

XIV.2.LA TERAPIA FOTODINÁMICA (TFD)

La TFD es un método de tratamiento de la NVC que usa un agente fotosensibilizante (verdeporfino) inyectado vía intravenosa al paciente, que al interaccionar con la luz produce la formación de radicales libres y de oxígeno activo que se enfoca sobre los vasos neoformados con un haz láser de baja energía que destruye fotoquímicamente las células. Cuando el fotosensibilizador absorbe la luz láser, produce una alta concentración de radicales libres que destruyen los vasos sanguíneos, dejando la retina adyacente intacta. Estos agentes fotosensibilizantes tienen la propiedad de fijarse sobre la membrana neovascular coroidea, ya que se une a las que están en fase de mitosis.

Se cree que la terapia fotodinámica podría obviar buena parte del problema al concentrarse mejor en la destrucción de los nuevos vasos sanguíneos.

Esta terapia fotodinámica permite tratar las neovascularizaciones coroideas, especialmente a la forma clásica de DMAE.

Se realiza en dos etapas:

- La primera consiste en la inyección intravenosa de una sustancia fotosensibilizante encapsulada en liposomas, que se acumulan en los vasos neoformados coroideos.

- La segunda etapa consiste en la activación del fotosensibilizante en aquellos sitios donde se ha acumulado, con ayuda de una luz roja poco intensa que atraviesa en gran parte la neurorretina y la capa del EPR. La reacción fotoquímica libera radicales libres que modifican la pared vascular y los fenómenos de trombosis.

Pero con el tiempo la fijación del fotosensibilizante se modifica y una parte de este se encuentra en el EPR, debido a los receptores de las LDL de las células del EPR. En este caso podrían desencadenarse fenómenos de atrofia en el EPR y de fibrosis en la neurorretina.

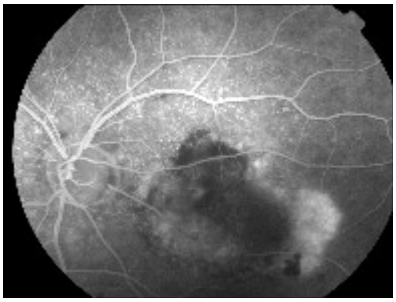

Incluso en algunos estudios experimentales se ha observado un efecto de oclusión relativa de la coriocapilar.

Los últimos trabajos corresponden al BDP o derivado monoácido de la benzoporfirina, su principal ventaja es su corta vida, aproximadamente de 30 minutos. Se obtiene una concentración tisular suficiente a las 3 horas de la administración, pero que disminuye rápidamente eliminándose casi todo en 24 horas, reduciendo así el riesgo de fotosensibilización sistémica.

La repetición del tratamiento conlleva un riesgo de lesión acumulativo en los tejidos vecinos.

Las cicatrizaciones pueden expresarse como un proceso de fibrosis y/o atrofia. Durante el seguimiento puede resultar difícil decidir cuando repetir el tratamiento, ya que posponerlo demasiado puede suponer una persistencia de fenómenos exudativos con consecuencias para la neurorretina de la región foveolar, mientras que un tratamiento prematuro también implica riesgos de lesión indirecta de la neurorretina.

La toma de decisiones se basa en la noción de la persistencia o reaparición de difusión en la AFG, en la evolución clínica subjetiva y la de la agudeza visual.

DESPUÉS DE LA PRIMERA SESIÓN DE TERAPIA FOTODINÁMICA

La primera sesión suele reducir los fenómenos exudativos de forma importante, en función del tamaño de la membrana neovascular, antigüedad y otros factores, la reducción puede ser completa o precisar nuevos tratamientos.

El paciente puede encontrar una mejoría funcional después de unos diez días, como resultado de la disminución de la metamorfopsia y aclaramiento del escotoma central.

Después de unas semanas el paciente puede sentir una “recaída” debido a una reaparición de la difusión de fluoresceína en las etapas tardías de la secuencia angiográfica, lo que puede motivar a repetir el tratamiento para intentar apaciguar los fenómenos exudativos.

RESULTADOS

El tratamiento logra la desaparición completa de la difusión del colorante, en el 100% de los casos tras una semana y en el

50% después de 4 semanas. Reaparece a las 12 semanas de la difusión del colorante en el 70-80% de los casos. Por lo que normalmente se repite el tratamiento cada 3 meses.

En uno de los estudios se observó un aumento de una línea o más de agudeza visual en el 16% de los pacientes tratados y en el 7% que recibieron el tratamiento placebo.

La terapia fotodinámica provoca una oclusión bastante extensa de la coriocapilar y de los vasos retinianos, por lo que podría provocar a medio o largo plazo atrofia progresiva del EPR.

CRITERIOS PARA REPETIR EL TRATAMIENTO

El motivo fundamental para repetir el tratamiento es la reaparición de difusión en la angiografía fluoresceínica, más cuando ésta se acompaña de un aspecto de celdillas quísticas, lo que significa que el EPR no puede reabsorber más.

El paciente refiere una variación del grosor de “la mancha” o la impresión de “ver a través” del escotoma, así como una disminución de la metamorfopsia.

Tabla. Elementos clínicos y angiográficos del seguimiento

Angiografía	
Procesos neovasculares	Difusión Ritmo de llenado de los vasos neoformados
Procesos cicatriciales	Fibrosis Atrofia
Síndrome macular	Evolución de la metamorfopsia Tamaño, carácter relativo del escotoma

Lo que más influye en el tamaño del escotoma es el área de atrofia, que normalmente evoluciona hacia la periferia de la cicatriz.

También intervienen otros factores como la velocidad de llenado de los restos de la membrana neovascular, las características angiográficas tienen un valor anatómico que no siempre coincide con el resultado funcional, podemos encontrarnos imágenes con una fibrosis y una atrofia importante, y que el paciente conserve una buena agudeza visual y viceversa.

Parece que la aparición de un ribete pigmentado alrededor de la membrana puede significar una evolución positiva.

CONCLUSIÓN

Los tratamientos de la terapia fotodinámica no representan una urgencia a la hora de repetir el tratamiento, como ocurre en la fotocoagulación.

El estudio angiográfico de las cicatrices es la principal arma para su seguimiento.

El objetivo de la terapia fotodinámica no es destruir la neovascularización en las primeras sesiones, sino que debe observarse la actividad y evolución de los vasos neoformados.

Ni la terapia fotodinámica ni la fotocoagulación corrigen ni disminuyen el proceso de la enfermedad subyacente, lo que significa que los pacientes que reciben estos tratamientos continúan expuestos a posibles recidivas.

Debemos advertir al paciente de que debe protegerse de la luz con gafas de sol al menos durante 2 días tras el tratamiento. No viajar en coche en las primeras 24 horas para evitar accidentes. Se recomienda llevar una pulsera de información para

advertir de este tratamiento en caso de accidente. El paciente debe saber que es normal que su AV disminuya en la primera semana.

En las revisiones es fundamental que además de la AFG, se realice:

1. Toma de agudeza visual, con corrección.

2. Fotografía de fondo de ojo.

4. Biomicroscopía de fondo. Examen de fondo de ojo.

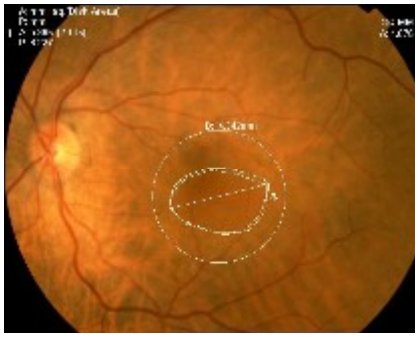

XIV.3.LA TERMOTERAPIA TRANSPUPILAR (TTT)

La termoterapia transpupilar se basa en el efecto térmico del láser, la elevación de la temperatura a lo largo de la TTT es mucho menor que en la fotocoagulación, hasta 10 grados, pero con tiempos de irradiación más prolongados.

MECANISMO DE ACCIÓN

La temperatura se aumenta con un láser infrarrojo de 810 nm aplicado durante 60 segundos en una zona de gran tamaño, entre 1’5 y 4 mm.

Según algunos autores, este aumento de temperatura podría ser positivo, por la sobreexpresión de las heat shock proteins (HSP), las HSP tendrían un efecto terapéutico al regular los fenómenos de apoptosis y necrosis en el endotelio neovascular coroideo. De esta forma se reduce la inflamación y la liberación de citocinas asociadas.

Al romper este círculo vicioso permite que el efecto de la terapia persista después de varios meses. Queda por determinar si con un único tratamiento será suficiente o, al igual que en la fotocoagulación, será necesario repetirlo.

La indicación del tratamiento y el seguimiento es difícil, hasta ahora solo se puede hacer referencia a estudios pilotos a falta de un estudio aleatorio con casos control.

Sin embargo se ha extendido mucho gracias a sus resultados y la facilidad de ejecución. En la actualidad es el único tratamiento con el que se puede conseguir una mejor agudeza visual en determinados casos de neovascularización retrofoveolar oculta secundaria a DMAE.

SOBREDOSIFICACIÓN

El principal inconveniente de esta técnica es un posible exceso de dosis de láser durante la etapa óptica o una débil disipación térmica durante la etapa térmica, que pueden provocar una quemadura macular.

El riesgo de sobredosificación se puede reducir ajustando la dosis del láser, reduciéndolo en un 20% para miopías intensas, hiperpigmentación o en pseudoafáquicos.

El riesgo de quemadura macular es conflictivo, por un lado porque se presenta al paciente como una opción de láser suave,

también porque la neovascularización coroidea oculta de la DMAE tiene una evolución aleatoria y porque la zona a tratar se sitúa alrededor de la fóvea.

VIGILANCIA DE LAS CICATRICES

Se ha encontrado una disminución de los fenómenos exudativos en el 94% de los casos y una mejoría de la agudeza visual o estabilización aproximadamente en el 50%.

La reducción de estos fenómenos empieza a los pocos días y se mantiene durante varios meses.

El resultado de estas mejoras funcionales también depende del tamaño de la membrana neovascular, su antigüedad y otros factores. Este efecto positivo se mantiene a lo largo de unos meses, pero después el paciente puede referir una reaparición de la metamorfopsia y bajada de agudeza visual.

Otra opción podría ser repetir el tratamiento, pero los impactos repetidos pueden provocar cambios en el EPR, y estos alterar a los fotorreceptores y la capa neurorretiniana. El tratamiento repetido podría aumentar las modificaciones pigmentarias, ya que los impactos se hacen sobre la coriorretina debilitada por la DMAE.

Por lo tanto, se recomienda limitar las repeticiones sólo para aquellos pacientes que reaccionaron positivamente a una TTT, pero que han recidivado. Siempre y cuando se espere un mínimo de tres meses para poder observar la evolución espontánea y salvaguardar el EPR. O bien para aquellos que se practicó un tratamiento con infradosis y que no reaccionaron tras 6 semanas.

CONCLUSIÓN

En estos momentos las indicaciones para esta técnica son la neovascularización oculta de la DMAE que se “descompensa”, lo que equivale a una agudeza visual inferior de 5/10 en lejos y un aumento de la metamorfopsia. Es necesario informar al paciente del riesgo de sobredosificación (en torno al 1% de los casos).

Se debe limitar la repetición del tratamiento a los pacientes tratados con infradosis y sin respuesta tras 1-6 semanas y en pacientes tratados con TTT que hayan obtenido una respuesta positiva, pero que han sufrido recidiva, esperar al menos 3 meses.

XIV.4. RADIOTERAPIA DE LAS MEMBRANAS NEOVASCULARES

La radioterapia externa se ha propuesto como tratamiento alternativo al láser en la DMAE exudativa. En general el tratamiento es bien tolerado, y en determinados pacientes disminuyen los signos exudativos.

Entre sus posibles complicaciones destaca la neuropatía por irradiación y la hemorragia asociada al desarrollo de formaciones polipoideas coroideas.

RESULTADOS

Según diferentes estudios no aleatorios se demuestra un efecto positivo de la irradiación, encontrando una estabilización o mejora de la agudeza visual en el 78% de los ojos a los 6 meses y en el 63% al año.

En otros estudios no controlados y no aleatorios no se ha observado dicho efecto positivo, dando como resultado que el 49%

de los pacientes tratados perdió 3 ó más líneas de agudeza visual en 1 año, mientras que los pacientes del grupo control lo habían hecho solo en un 38%.

Los principales estudios muestran resultados contradictorios, aunque coinciden en que el efecto fue mejor en la NVC oculta o mixta que en la NVC clásica.

Los efectos secundarios de la radioterapia son la sequedad ocular y la aceleración de la catarata, y más recientemente se han encontrado anomalías vasculares coroideas, asociadas con frecuencia a hemorragias subrretinianas importantes o la aparición de neuropatía por irradiación.

Por ahora sólo es aplicable en estudios controlados y aleatorios.

XIV.5. TRATAMIENTO QUIRÚRGICO DE LAS MEMBRANAS NEOVASCULARES

CIRUGÍA SUBMACULAR

Esta técnica quirúrgica consiste en una vitrectomía completa, separación de la hialoides interna, retinotomía puntiforme realizada en una zona adyacente a la membrana neovascular, inyección de BSS mediante una cánula roma, movilización de la membrana neovascular respecto a los planos subyacente y suprayacente y finalmente, exéresis de la membrana con la ayuda de una pinza acodada. En la mayoría de los casos no es necesaria la fotocoagulación en el orificio de retinotomía. Por último se realiza un intercambio líquido-aire, mientras, el paciente debe colocarse en decúbito prono durante algunas horas.

Los resultados de esta técnica, hasta el momento, han sido decepcionantes para la DMAE, pero no para las membranas

vasculares en el individuo joven. Según los principales trabajos en el 80 % de los ojos operados tienen una agudeza visual final de 1/10 ó menor.

La serie más importante es la de Lewis, donde se confirma el mal pronóstico visual de los pacientes tras la operación. Las causas de la mala recuperación son: la intrincación frecuente de la membrana neovascular con el EPR de la retina o la presencia de un pedículo nutricio macular.

Aunque se barajan otros factores como la toxicidad de la hemorragia o de la sangre asociada a la fibrina y la poca capacidad de regeneración del EPR con la edad.

Después de la operación la cicatriz evoluciona progresivamente hacia una atrofia del polo posterior, desapareciendo el pigmentario y atrofiándose progresivamente la coriocapilar.

Las principales complicaciones de esta técnica son la aceleración de la formación de catarata y el desprendimiento de retina (DR), aunque el principal motivo de fracaso es la recidiva neovascular, que aparece en el 40-46 % de los casos.

TRANSLOCACIÓN MACULAR Y TÉCNICAS QUIRÚRGICAS DE ROTACIÓN

Esta idea apareció en los años 80. La translocación macular se basa en el hecho de que la DMAE afecta a las capas más profundas de la retina y los tejidos subyacentes, con degeneración de los fotorreceptores secundaria y tardía. El desplazamiento de la coroides macular permitiría volver a colocar retina sana sobre coroides sana y así conservar o incluso recuperar parte de la función visual central. Se proponen dos técnicas distintas:

Eckard propone una retinotomía de 360 grados y la rotación de toda la retina, debe ir precedida de una intervención de los músculos oculomotores para evitar la diplopía causada por ciclotorsión postoperatoria. Es una técnica compleja.

De Juan propone una translocación parcial, en principio más sencilla. La translocación se lleva a cabo haciendo un pliegue escleral limitado a un cuadrante. Pero se provoca un DR, que ha de volver a colocarse tras la realización del pliegue escleral.

Los primeros resultados indican que es posible el funcionamiento de la retina foveolar en posición ectópica, en algunos casos puede recuperarse la agudeza visual central.

Sus principales complicaciones son el DR, formación de un pliegue retiniano macular definitivo y diplopía binocular.

Y a largo plazo existe riesgo de desarrollo de proliferación vitreorretiniana o de edema macular quístico. Además, la rotación de una de las retinas provoca que el cerebro reciba señales contradictorias de ambos ojos, una posible solución quirúrgica sería acortar o alargar varios músculos extraoculares para rotar el ojo en la dirección opuesta, para compensarlo.

XIV.6. OTROS TRATAMIENTOS EN FASE DE INVESTIGACIÓN

INHIBIDORES DE LA ANGIOGÉNESIS

Se conocen distintas sustancias que pueden retardar el desarrollo de la NVC, a pesar de encontrar numerosos trabajos de investigación no se dispone de resultados respecto a la eficacia en los procesos neovasculares de la DMAE.

Solo existe un estudio australiano que investiga una posible terapia con corticoides y AINES, donde la triamcinolona

(antiinflamatorio corticosteroide) se ha inyectado intravítreo en 30 ojos de 28 pacientes con DMAE. Se ha observado que la agudeza visual mejora en la mayoría de los pacientes y ha disminuido el exudado. Durante los 18 meses que duró el seguimiento no se manifestaron efectos secundarios graves, aunque no parece que pueda evitar la progresión de la membrana neovascular.

También se investigan posibles implantes intravítreos para que liberen corticosteroides.

La administración de la talidomida de forma oral en dosis de 200mg/día, se está valorando para la DMAE con NVC, por un lado se estudia la capacidad de inhibición del crecimiento de la NVC retrofoveolar y por otro lado la capacidad para disminuir o eliminar recidivas de NVC extrafoveolar tras un tratamiento con fotocoagulación.

En la actualidad se están estudiando sustancias para ciertos tipos de cáncer, como los antagonistas del factor de crecimiento endotelial vascular (VEGF) y su receptor, porque intervienen en la neovascularización inducida por la isquemia, pero que a corto plazo podrían tener un uso dentro de la oftalmología.

FOTOCOAGULACIÓN DE LAS DRUSAS

Existen estudios piloto que sugieren hacer desaparecer el contenido de las drusas con fotocogulación, aplicándolo directamente sobre ellas o entre las drusas, usando impactos cortos, de poca intensidad y de poca extensión.

Esta reabsorción mejora la sensibilidad retiniana y la agudeza visual. Sin embargo el tratamiento presenta riesgos como una posible evolución más rápida hacia la atrofia del EPR y riesgo

de aparición de NVC, los estudios muestran resultados contradictorios.

El riesgo de aparición de una forma exudativa grave parece mayor cuando se aplica fotocoagulación dentro de una zona hiperfluorescente en la AVI, lo que hace sospechar de una placa neovascular oculta.

Por tanto no se puede proponer como tratamiento sistemático la fotocoagulación de las drusas, antes debe precisarse el pronóstico a largo plazo, sobre todo el riesgo de una NVC.

TRANSPLANTE RETINIANO

El transplante de células retinianas es un posible tratamiento para las retinopatías pigmentarias o las DMAE, podría transplantarse células retinianas aisladas con diferenciación parcial del injerto.

TRANSPLANTE DEL EPITELIO PIGMENTARIO DE LA RETINA

Los primeros avances de esta técnica comenzaron en 1985 en ratas, donde el transplante de epitelio pigmentario sano retrasaba notablemente la degeneración de los fotorreceptores, también mejoraba el comportamiento de los animales y el registro electrorretinográfico de la función retiniana. Se cree que la acción de estos transplantes podría vincularse a un factor neurotrófico.

En 1994 se empezaron a realizar injertos del epitelio pigmentario en seres humanos, pero sin resultados clínicos demostrativos. El principal problema era el rechazo a corto o medio plazo del epitelio pigmentario, para evitarlo, en la actualidad se hace un autoinjerto del epitelio pigmentario del iris o se usan las células de la retina periférica del propio paciente o después de la exéresis quirúrgica de neovascularización subrretiniana en la DMAE, aunque todavía no hay estudios publicados.

Queda por aclarar si esta técnica puede retrasar o incluso detener la pérdida de la visión central en los humanos y si avanzará lo suficiente hasta lograr alojar las células bajo la fóvea sin daños adicionales.

Podemos considerar también la translocación retiniana como una técnica de autotransplante del epitelio pigmentario.

TRANSPLANTES NEURONALES

Los transplantes de fotorreceptores van dirigidos a distrofias retinianas, aunque la DMAE podría verse también beneficiada de esta técnica. El objetivo es restaurar los fotorreceptores dañados o bien, contribuir en la liberación de los factores de supervivencia de la retina. En este tipo de degeneración se ven afectados primero los bastones y más tarde los conos, en diversos trabajos experimentales se ha confirmado la dependencia de los conos respecto a los bastones, por lo que parece, la supervivencia de los conos mejora notablemente con el transplante de bastones.

También existen otras técnicas como la extirpación microquirúrgica de los vasos mediante una pequeña incisión en la retina, la irradiación de alta energía en la parte posterior del ojo (se aplican técnicas habituales en oncoterapia por radiación).

Y la reparación o regeneración de la retina, que hasta ahora se consideraba imposible, ya que la retina de los mamíferos adultos no demuestra tener divisiones celulares posteriores, pero el descubrimiento de peces en los que sí se regenera, aún siendo adultos, ha revivido las esperanzas en esta técnica. En estos peces, las células madre residen en los bordes más periféricos de la retina. Por tanto, podría haber, aunque en estado latente, células madre similares en los mamíferos. Y quizás estas células podrían estimularse o trasplantarse para reparar la retina o un EPC dañado.

Otra línea de investigación corresponde al estudio de compuestos capacitados para proteger de lesiones fotooxidativas al EPR, o bien reforzar la correcta degradación de los segmentos externos de los fotorreceptores.

Debemos tener presente que cualquier tratamiento que fuera capaz de frenar el avance de la DMAE en un 10 ó 20% tendría una enorme repercusión, puesto que esta enfermedad invierte decenios en su evolución.

XIV.7. INDICACIONES TERAPÉUTICAS ACTUALES EN LA DMAE

Ninguna indicación se aplica de manera sistemática, pero puede ser una guía en función de cada forma clínica.

FORMAS HEMORRÁGICAS Y EVOLUCIONADAS

Si aparece bruscamente un hematoma subrretiniano puede ser útil la exéresis quirúrgica de la hemorragia y la neovascularización si no han transcurrido más de 3 ó 4 semanas. Otra alternativa es la inyección de gas y colocar al paciente en posición de decúbito prono, para resituar la hemorragia en la periferia retiniana y tratar la NVC con fotocoagulación.

Actualmente no está comprobado qué técnica es más eficaz.

En las lesiones disciformes es posible la rehabilitación visual, siempre que no esté progresando. En una lesión fibrovascular si la parte fibrosa es mayoritaria, podemos considerarla más o menos cicatrizada. Si por el contrario predomina la neovascularización puede extenderse en superficie. Parece más seguro fotocoagular el borde de la lesión vascular antes de la rehabilitación.

Cuando nos encontramos frente a un paciente con DMAE lo principal es determinar el estado clínico de cada ojo y su insuficiencia funcional, pero también es importante informar al paciente de su estado y aconsejarle adecuadamente.

XV. AYUDAS DE BAJA VISIÓN PARA PACIENTES CON DMAE

XV.1. ANAMNESIS

La anamnesis es especialmente importante a la hora de atender a un paciente con DMAE, debemos explicarle siempre que no vamos a curar su enfermedad, sino que le ofrecemos una serie de ayudas concretas para realizar determinadas actividades. También es importante el trato con la familia, que entiendan qué es lo que le está sucediendo al paciente y cómo pueden ayudarle.

Por lo tanto, lo primero que debemos conocer es la historia y evolución de la enfermedad, así como los hábitos y actividades que realiza para poder ofrecerle las ayudas que mejor se adapten a sus necesidades.

Estas ayudas estarán muy determinadas por la evolución de la enfermedad y la motivación del paciente.

Lo primero será pactar los resultados que el paciente quiere obtener, después se realizará el examen optométrico, con el que podremos determinar las expectativas reales. Es imprescindible marcarse objetivos puntuales.

XV.2.EXAMEN OPTOMÉTRICO

Debemos dedicarle el tiempo que precise, evitando que el paciente pueda sentirse frustrado con alguna prueba. Es muy importante escuchar siempre al paciente.

Empezar por una oftalmoscopía, para así poder colaborar con las revisiones oftalmológicas.

En la retinoscopía es fácil encontrarse con opacidad de medios, o incluso que las sombras sean casi imperceptibles, debido a la miosis senil.

A la hora de realizar el subjetivo debemos considerar que los pacientes de edad avanzada no siempre entienden bien las pruebas, por lo que debemos explicárselas de manera sencilla y clara, dedicándoles el tiempo que precisen.

Por otro lado es frecuente que no puedan apreciar cambios entre lentes de diferente potencia en pasos de 0’25, como lo haría un paciente joven, sino que necesiten cambios mucho mayores. Esta diferencia se define como MDA (mínima diferencia apreciable) y nos será de gran utilidad calcularla para realizar el examen subjetivo.

M.D.A. = denominador de Snellen a 6m / 30

De esta sencilla forma, obtenemos el cambio de dioptrías mínimo que el paciente es capaz de apreciar. Usar siempre la gafa de prueba, y dejarle un tiempo con la graduación que consideremos correcta, para ver qué tal se desenvuelve, no es tan importante obtener la mejor corrección, como que el paciente esté cómodo con ella.

Para determinar la agudeza visual de cerca se usa una adición de 4 D a una distancia de 25 cm, con una correcta iluminación. El ojo con mejor agudeza será el idóneo para acoplar las ayudas de cerca.

En la mayoría de los casos se emplea una ayuda monocular, porque es difícil que ambos ojos se encuentren en el mismo estadio de la enfermedad, lo que puede suponer necesidades visuales distintas (aumentos, distancia de trabajo, etc.).

XV.3. TEST ADICIONALES

Es conveniente tomar la presión intraocular con cierta regularidad, sobre todo cuando el paciente ya tiene una patología retiniana importante, al menos descartar posibles complicaciones.

También podemos usar el biomicroscopio para vigilar la salud ocular del polo anterior del ojo, o incluso, podemos usarlo conjuntamente con la lente de +90 para estudiar el fondo de ojo. Aunque esta técnica requiere una práctica previa.

En los pacientes con DMAE los movimientos oculares juegan un papel fundamental para poder aprovechar al máximo su resto visual, por un lado porque no pueden ver a través de su retina central y por otro, porque la retina periférica está anatómicamente diseñada para “buscar” (con seguimientos), es decir, que no es capaz de mantener la fijación como lo hacemos con la fóvea.

La sensibilidad al contraste es muy valiosa para estos pacientes, ya que una baja sensibilidad nos dará un peor pronóstico visual.

La rejilla de Amsler es especialmente útil, es muy aconsejable entrenar al paciente para que él mismo pueda autoevaluarse periódicamente en casa (atendiendo a la desaparición de cualquier parte de la cuadrícula de la rejilla, o fenómenos de metarmorfopsia), para así añadir un control a sus

revisiones oftalmólogicas, que puede ayudar en la detección precoz de complicaciones. Esta exploración debe realizarse siempre en monocular y al menos una vez por semana.

Con la sensibilidad al deslumbramiento y del brillo, se puede diferenciar cuando la lesión se encuentra en retina o en la vía óptica.

Y por último la campimetría computerizada, que puede ser de gran utilidad para seguir la evolución del paciente.

XV.4. AYUDAS PARA BAJA VISIÓN

- Ayudas ópticas
  - Microscopios
  - Telemicroscopios
  - Lupas
  - Telescopios
- Ayudas electrónicas
- No ópticas
  - Filtros (este tema se desarrolla en el siguiente apartado)
  - Atriles
  - Iluminación
  - Accesorios no-ópticos
- No visuales: son todas aquellas ayudas en las que no interviene la visión, pero que puede facilitarle ciertas tareas, como calculadoras de teclas grandes, etc.

XV.5. CÁLCULO DE LAS AYUDAS

Es fundamental anotar la descripción de la ayuda, tipo, marca y graduación o potencia. También hay que especificar

sobre qué ojo se va a usar dicha ayuda, la distancia de trabajo adecuada, iluminación empleada, la agudeza visual que se pretende alcanzar y la tarea que se realiza con dicha ayuda.

Para calcular los aumentos de una ayuda debemos considerar la agudeza visual que precisa la actividad concreta y la que alcanza la persona. Consideramos que a 25 cm 1x (donde “x” es el aumento) equivale a +4 D.

Para saber a que distancia debe leer con la ayuda, aplicamos:

Distancia de trabajo = 100 / D (potencia de la ayuda).

Tras la refracción, se deben valorar las capacidades del paciente respecto a sus demandas y plantear ayudas concretas.

XV.6. ENTRENAMIENTO CON LAS AYUDAS DE BAJA VISIÓN

Lo fundamental es que el paciente conozca su funcionamiento y el uso que puede dar del instrumento, y también cuales son las limitaciones del mismo.

Las normas básicas para cualquier entrenamiento son comenzar por aquellas tareas más sencillas para el paciente, aumentando la dificultad. Primero enseñarles a localizar los objetos con el instrumento y posteriormente a enfocarlos. Deben ser conscientes que para evitar perder el enfoque deberán mover la cabeza, en lugar de solo los ojos.

Cuando se trata de ayudas para la lectura hay que tener en cuenta que la lectura depende de habilidades como la agudeza visual, la sensibilidad al contraste, el campo visual, la adaptación a la luz, la acomodación y la función motora del ojo.

¿CÓMO ACTÚA LA AYUDA SOBRE ESTAS HABILIDADES?

Al aumentar la imagen podrá leer con comodidad letras mucho más pequeñas, respecto a la agudeza visual. El campo visual sin embargo, se verá determinado por el paciente y por la ayuda. La velocidad de lectura puede determinar el tipo de ayuda a elegir. La distancia de trabajo es muy importante, ya que cualquier variación en ésta conlleva a un desenfoque, y por lo tanto verá borroso. Y por último, deberemos tener en cuenta el número de horas que es capaz de trabajar con comodidad, que denominaremos como resistencia a la fatiga.

Hasta ahora hemos comentado como entrenar al paciente para la lectura, pero también puede hacerse para realizar otras actividades a distancias intermedias como la escritura, costura, etc. La distancia de enfoque debe ser al menos de 10 cm. Estas actividades conllevan una dificultad añadida, ya que el propio movimiento de las manos dificulta notoriamente la capacidad para mantener un buen enfoque.

Para visión lejana sólo se dispone de telescopios, lo que supone que el paciente tenga muy asumida su discapacidad visual, puesto que no son muy estéticos y se usan en lugares públicos. En el entrenamiento de este instrumento empezaremos siempre con cosas sin movimiento, hasta que aprenda a enfocarlo. Después enfocar objetos estáticos y empezando a moverse, a continuación el paciente quieto y el objeto en movimiento. Cuando estas fases están superadas se emplea en exteriores, aunque esta ayuda no permite una total independencia, puede ser muy útil para ver cosas concretas que están lejos.

Es importante que conozcamos las limitaciones de esta enfermedad, ya que si intentamos leer este texto fijando la vista en un punto, solo podríamos leer las palabras que se encuentren en un radio inferior de 2 cm del centro del punto de fijación. Como curiosidad, saber que no llega ni al 1% la fracción que cada imagen se recibe y procesa a alta resolución, esto se debe al rápido movimiento de los ojos, que nos permite centrar nuestro campo central en la imagen que ha captado nuestro interés más inmediato.

XVI. FILTROS Y PROTECCIÓN

Partiendo de la base de que la exposición prolongada a la luz, concretamente a la azul, es uno de los demostrados factores de riesgo para desarrollar DMAE, nos ha parecido interesante comentar algunos detalles de los que podemos encontrar actualmente en el mercado.

XVI.1. GAFAS DE SOL

La mayor parte de gafas de sol que se ofertan en el mercado actualmente bloquean la mayor parte de la radiación UV. En EEUU la FDA ha recomendado que todas las gafas de sol, tanto las de prescripción como las no graduadas, deben bloquear el 99% de la radiación UVB y el 95% de la UVA.

También deberán eliminar las longitudes de onda dañinas que no sean necesarias para la visión. Deben mantener una visión de colores normal mientras se utilizan las gafas de sol, esta característica es fundamental para la conducción. Las lentes grises transmiten por igual a lo largo del espectro visible y son las que inducen menor distorsión de los colores. Las lentes marrones son buenas como segunda opción, en cuanto a la discriminación de los colores.

Las gafas de sol con protectores laterales son las más eficaces para filtrar las radiaciones UV de incidencia lateral.

XVI.2. LENTES

Mientras que el CR-39 comienza a transmitir a 350nm, el policarbonato filtra una buena cantidad de radiación UV sin tinte adicional, bloquea las longitudes inferiores a 380nm. Los tratamientos de protección contra la radiación UV se pueden añadir tanto a las lentes minerales como a las lentes orgánicas y bloquean las longitudes de onda inferiores a 400nm.

XVI.3 OPCIONES PARA LA PROTECCIÓN DE LA RADIACIÓN ULTRAVIOLETA

- Lentes oftálmicas con filtro UV
  Gafas de sol con un tratamiento de filtro UV
  Lentes de prescripción con filtro UV
- Lentes de contacto hidrofílicas con filtro UV
  Lentes de contacto RPG con filtro UV
- Sombrero de ala ancha
- Evitar la exposición solar entre las 10 y 14 h
- Limitar el tiempo que se pasa en ambientes de alta intensidad de UV
- Combinación de los anteriores

Young(1993) cita estudios donde la radiación UV produce daños en la retina, en uno de estos, usuarios habituales de gafas solares mostraban menos daños relacionados con la edad en los conos retinianos. En otro estudio en pseudoafaquicos con LIO's que absorbían radiación UV en un ojo pero no en el otro, sufrieron disminución en la sensibilidad de los conos para las λ corta en el ojo sin protección. En otro trabajo, había una disminución en la incidencia de DMAE en miopes que habían utilizado gafas desde la niñez, pues las gafas redujeron la exposición a la radiación UV durante los primeros 25 años de vida.

Los materiales usados para protección UV son: tintes de densidad neutra para interiores y exteriores, tintes para exteriores, lentes fotocromáticas de vidrio y plástico; incluso el vidrio crown oftálmico incoloro, el CR-39 y policarbonato absorben buena parte de la radiación UVB a la luz del sol. En los últimos años los materiales que absorben la radiación UV se han incluido en lentes de contacto también.

Los efectos dañinos de la radiación sobre una estructura ocular se dan sólo cuando la radiación es absorbida, mientras que la trasmitida por los medios oculares no daña.

En el adulto, la retina está protegida contra gran parte de la radiación UV debido a su absorción por el cristalino. Pero es posible que la exposición repetida en la niñez y adolescencia tenga como consecuencia un cierto grado de lesión por efecto acumulativo lento. El ojo afáquico es especialmente vulnerable a la radiación UV pues pierde el filtro del cristalino.

XVI.4. LENTES INTRAOCULARES

Otra línea de investigación en este campo podría ser los filtros incorporados en lentes intraoculares (LIO).

El filtro amarillo intenta acercarse a los índices de absorción y filtro de la luz azul del cristalino. Solo deja pasar el 30% de la luz entre 400 y 475 nm. Se realizó un estudio de la percepción del color para ver el efecto de la LIO, se llegó a la conclusión de que no existe una diferencia estadísticamente significativa entre la percepción del color de una lente intraocular sin filtro amarillo y las que sí lo contienen.



También se comprobó en un estudio in vitro qué pasaba con las células del EPR expuestas a la luz azul durante un minuto colocando la LIO con filtro encima, las que quedaron cubiertas por la lente sobrevivieron en un 90%, mientras que las no protegidas solo lo hicieron en un 20%.

Los resultados de sensibilidad al contraste muestran que esta lente la mejora en todas sus frecuencias espaciales. Incluso en los pacientes diabéticos, donde los conos S sufren una

disfunción, se puede ver mejorada por el uso de lentes intraoculares con filtros amarillos.

Pero todavía faltan estudios comparativos que confirmen estos esperanzadores resultados ofrecidos por las casas comerciales.

XVII. MÉTODO

OBJETIVO

El objetivo de nuestro trabajo es el de conocer la prevalencia puntual de DMAE en la Residencia para Mayores "Los Ángeles", ubicado en Getafe, Madrid.

SELECCIÓN DE LA MUESTRA

Para la realización de nuestra investigación partimos de una muestra de 67 pacientes elegidos de la población total, para lo cual se utilizó como criterio de exclusión la discapacidad psicomotora.

La muestra final examinada fue de 52 pacientes, pues se excluyeron de la muestra inicial 15 por:

- Ausencia
- Sordera
- Ceguera
- No colaboración

Las edades de la muestra fueron entre 66 a 95 años. De los 52 componentes de la muestra final, 12 hombres y 40 mujeres.

RECOPILACIÓN DE DATOS

El acercamiento a éste grupo fue a través de nuestro tutor de trabajo, Fernando Pérez Camacho y la directora de la Residencia, María José Burgos Gómez y una de sus supervisoras, Ichi, quien nos ofreció todas las facilidades. El estudio se inició el 14 de abril y terminó el 26 de mayo de 2005, acudiendo 3 días por semana de las16:30 hrs a las 20:00 hrs. El último día estuvo destinado a realizar oftalmoscopía bajo dilatación farmacológica

para descartar maculopatías. Las sesiones anteriores se emplearon en el examen optométrico.

Las evaluaciones se llevaron a cabo en las instalaciones la Residencia.

El equipo que realizó los exámenes estuvo integrado por las autoras del trabajo, el tutor del mismo y el Oftalmólogo Miguel Ángel Gutiérrez.

MATERIAL

- El material que empleamos fue:
- Caja de prueba
- Gafa de prueba
- Oclusor
- Linterna puntual
- Varilla de Maddox
- Tarjeta de Thorington
- Test de visión cromática Ishihara
- Test de estereopsis (Stereo FLY)
- Oftalmoscopio directo

- Retinoscopio
- Reglas de retinoscopía
- Rejilla de Amsler
- Punteros de fijación
- Frontofocómetro manual
- Agujero estenopeico
- Test de Lea para lejos a 3m
- Test de Lea para cerca (a 40cm)
- Lámpara de hendidura

TEST DE EVALUACIÓN

Realizamos un cuestionario inicial y una ficha apropiadas a las características visuales de los pacientes geriátricos.

En la anamnesis se indagó sobre su edad, lugar de residencia, hábitos, enfermedades, intervenciones quirúrgicas, antecedentes familiares, tabaquismo, etc.

CUESTIONARIO INICIAL
ESTUDIO CLÍNICO DE DMAE

DATOS PERSONALES:

CÓDIGO:
NOMBRE:
APELLIDOS:
SEXO: M ☐ V ☐
EDAD: FECHA DE NACIMIENTO: / / 19

PROFESIÓN ANTERIOR:
RAZA:
ZONA GEOGRÁFICA:
FUMADOR: SÍ ☐ NO ☐
AFICIONES:

HISTORIA MÉDICA GENERAL:

ÚLTIMO EXAMEN MÉDICO:
ALERGIAS:
ENFERMEDADES DIAGNOSTICADAS:

ENFERMEDAD	DESDE CUANDO	Dx	TRATAMIENTO / MEDICACIÓN
Diabetes			
H.T.A.			
Osteoporosis			
Cardiovasculares			
Respiratoria			
Arteriosclerosis			
Artritis			
Suplem. dietéticos			
Otras:			

OPERACIONES PREVIAS:

OPERACIÓN	FECHA	COMPLICACIONES
CATARATAS		

HISTORIA OCULAR:
QUEJA PRINCIPAL:
ÚLTIMO EXAMEN VISUAL:
ÓPTICO ☐ OFTALMÓLOGO ☐
USA GAFAS: SÍ ☐ NO ☐
TIPO DE GAFAS:
USA GAFAS /FILTROS PARA EL SOL: SÍ ☐ NO ☐
TIPO:
USA ALGUNA AYUDA ÓPTICA: SÍ ☐ NO ☐
TIPO:
USABA Gx DE PROTECCIÓN EN EL TRABAJO: SÍ ☐ NO ☐
TIPO:
ENFERMEDADES OCULARES DIAGNOSTICADAS:

ENFERMEDAD	DESDE CUANDO	Dx	TRATAMIENTO
DMAE			
GLAUCOMA			
RETINOPATÍAS			
OTRAS			

ANTECEDENTES FAMILIARES:

DMAE: **SÍ** ☐ **NO** ☐
GLAUCOMA: **SÍ** ☐ **NO** ☐
DIABETES: **SÍ** ☐ **NO** ☐
HIPERTENSIÓN: **SÍ** ☐ **NO** ☐
OTRAS:

OBSERVACIONES:

Se hizo una revisión optométrica general que incluyó las siguientes pruebas: toma de AV en lejos y cerca, motilidad ocular, Maddox en visión próxima, estereopsis, pupilas, retinoscopía, subjetivo en gafa de prueba.

Se midió la corrección habitual del paciente.

Se continuó con la motilidad ocular, con la ayuda de punteros, para examinar los movimientos de seguimiento y sacádicos.

Con la varilla de Maddox se obtuvo la foria en cerca del paciente.

El test de estereopsis nos pareció interesante incluirlo para comprobar el estado de la visión binocular en estos pacientes.

FICHA DE DMAE

FECHA	
NOMBRE	CÓDIGO

Rx HAB	OD	
	OI	
	ADD	

AV	LEJOS		CERCA		
	CC	SC	CC	SC	AE
OD					
OI					

MOTILIDAD	SEG.
	SAC.

MADDOX D – I	CERCA

V. CROMÁTICA	OD
	OI

PUPILAS	

ESTEREOPSIS	

	OFTALMOSCOPÍA	
	OD	OI
Papila Mácula Vasos Color		

AMSLER	OD
	OI

#4 RL	OD
	OI

	BRILLO	FOTOSTRESS
OD		
OI		

#7	OD
	OI

PRUEBAS COMPLEMENTARIAS

PIO HORA	OD
	OI

BIOMICROSCOPÍA	OD
	OI

DIAGNÓSTICO
PLAN DE AYUDAS Y CUIDADOS
REMISIÓN AL OFTALMÓLOGO

Antes de proceder al examen subjetivo en gafa de prueba, se realizó en todos sujetos una retinoscopía con regla de esquiascopía, para el cálculo el valor esferocilíndrico de la refracción objetiva.

Con el test de pupilas se diferenció entre posibles defectos aferentes o eferentes de la vía visual, a través del estudio de los reflejos directo y consensual.

TEST DIAGNÓSTICOS

Las pruebas iniciales se realizaron a fin de conocer el estado optométrico de los pacientes. Para fines estadísticos sólo contemplamos los resultados de las pruebas diagnósticas más significativas:

- Rejilla de Amsler
- Fotoestrés
- Visión cromática
- Fondo de ojo

Basándonos en los resultados de estas pruebas seleccionamos el grupo más susceptible a padecer maculopatías, completando el examen con toma de presión intraocular, biomicroscopía y oftalmoscopía bajo dilatación.

En los siguientes apartados describimos brevemente cada una de ellas, incluimos AV por su trascendencia.

- AGUDEZA VISUAL

La AV se realizó a 3 metros, utilizando el test de LEA, y a 40 cm con el de cerca.

En la mayoría de los casos se utilizó simplemente un oclusor, y para aquellas AV muy disminuidas se utilizó también el agujero estenopeico para descartar patología

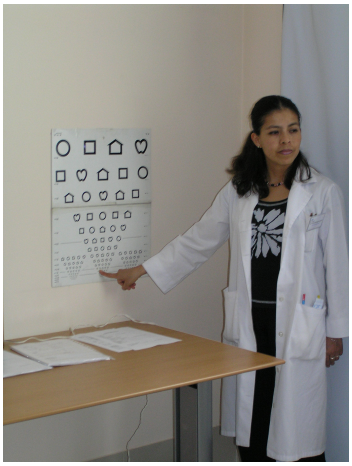

- REJILLA DE AMSLER

Se valoró en monocular a 30 cm del paciente, con buena iluminación y su corrección de cerca habitual.

- FOTOSTRESS

Este test es una forma de detectar si la pérdida de agudeza visual es debida a una alteración en retina.

Se realiza de forma monocular. Previamente se habrá tomado la AV de lejos. Se procede entonces a deslumbrar el ojo destapado con una linterna puntual a 2 cm del ojo durante 10

segundos. Posteriormente se cuentan los segundos en que el paciente se demora en recuperar la visión de una línea anterior a su AV máxima.

Se repite el mismo procedimiento en el otro ojo.

En las personas mayores, se consideran normales unos valores menores de 30 segundos en la recuperación. Entre 30 y 50 segundos son datos sospechosos; y más de 50 segundos son patológicos.

- VISIÓN CROMÁTICA

Es importante la valoración de la visión cromática en el examen visual, y se hace más necesario en el realizado a personas de avanzada edad. En el caso que nos ocupa, de DMAE es un dato a tener en cuenta, ya que los pacientes que sufren esta enfermedad suelen tener alteraciones en los colores azul-amarillo.

Existen varias formas de realizar esta prueba, nosotros hemos utilizado el test de Ishihara de 24 láminas en monocular.

- FONDO DE OJO

La prueba de oftalmoscopía es básica para la detección de cualquier patología retiniana, y por tanto para el diagnóstico de maculopatías.

El área principal a observar fue la zona macular, no obstante, se valoró el resto del fondo de ojo.

TEST ADICIONALES

Tras la realización de todas estas pruebas, se citó a todos aquellos pacientes en los que se consideró posible una alteración o patología macular, para completar el examen con:

- Tonometría de contacto
- Oftalmoscopía bajo dilatación

TONOMETRÍA DE CONTACTO

Se realizó con tonómetro Perkins, instilándoles antes una gota de fluotest, para obtener los valores de presión intraocular, atendiendo principalmente a diferencias importantes entre ambos ojos o valores altos.

OFTALMOSCOPÍA BAJO DILATACIÓN

Se comprobó el ángulo iridocorneal para dilatar con mayor seguridad, posteriormente se procedió a la instilación del midriático Tropicamida. Se utilizó el oftalmoscopio directo.

XVIII. RESULTADOS Y CONCLUSIONES

ANÁLISIS ESTADÍSTICO

Para realizar el análisis estadístico de los datos obtenidos se utilizó la aplicación informática SPSS 12.0.

En la siguiente tabla podemos observar la muestra distribuida por edad y sexo.

Con respecto a estos datos vemos que la mayoría de la población estudiada se encuentra dentro del tercer rango de edad (entre 85 y 95 años). El grupo menos numeroso sería el del primer rango (de 65 a 74 años).

Es más numeroso el sexo femenino teniendo mayor concentración en el grupo de edad 3(de 85 a 95 años).

Distribución por edad y sexo

	MUJER		HOMBRE	
	Recuento	%	Recuento	%
65-74	4	10,0%	2	16,7%
75-84	14	35,0%	3	25,0%
85-95	22	55,0%	7	58,3%
Total	40	100,0%	12	100,0%

La siguiente tabla agrupa a la población riesgo por agudezas visuales y defectos refractivos.

Relación de maculopatía asa filiar con defectos refractivos y AV

		MACULA NORMAL	MACULOPATIA A FILIAR	MACULA NORMAL	MACULOPATIA A FILIAR
		Recuento	Recuento	Recuento	Recuento
AV LEJOS C	PPL-CUENTA DEDO	1	0	1	0
OD	0.1-0.3	10	2	10	2
	0.4-0.7	8	2	8	2
	0.8-1.0	1	1	1	1
AV LEJOS C	PPL-CUENTA DEDO	1	1	1	1
OI	0.1-0.3	8	2	8	2
	0.4-0.7	8	1	8	1
	0.8-1.0	3	1	3	1
AV CERCA	PPL-CUENTA DEDO	1	0	1	0
CC OD	0.1-0.3	7	3	7	3
	0.4-0.7	10	2	10	2
	0.8-1.0	2	0	2	0
AV CERCA	PPL-CUENTA DEDO	1	1	1	1
CC OI	0.1-0.3	8	3	8	3
	0.4-0.7	10	1	10	1
	0.8-1.0	1	0	1	0
DEFECTO	EMETROPE	0	0	0	0
REFRACTIVO	HIPERMETROPE	10	1	10	1
OD	MIOPE	4	2	4	2
	ASTIGMATA	4	2	4	2
	NO VALORABLE	2	0	2	0
DEFECTO	EMETROPE	0	0	0	0
REFRACTIVO	HIPERMETROPE	12	0	12	0
OI	MIOPE	4	2	4	2
	ASTIGMATA	1	2	1	2
	NO VALORABLE	3	1	3	1

Se observa una mayor prevalencia de hipermétropes en ambos grupos, destacando entre los no seleccionados como grupo con riesgo. Sin embargo, los astígmatas puros no tienen una representación significativa.

También cabe resaltar que la mayoría de pacientes se encuentra en el rango 1 y 2 de agudeza visual (0.1 a 0.3 y 0.4 a 0.7). Hay una baja prevalencia prevalencia de AV menor a 0.1.

En éste cuadro se valora la motilidad en la población riesgo.

Relación de la motilidad ocular con posibles maculopatías

		MACULA NORMAL	MACULOPATIA A FILIAR	MACULA NORMAL	MACULOPATIA A FILIAR
			Recuento	Recuento	Recuento
SEGUIMIENTO	NORMAL	5	0	5	0
	ALTERADO	15	5	15	5
	NO VALORABLE	0	0	0	0
SACADICOS	NORMAL	5	0	5	0
	ALTERADO	15	5	15	5
	NO VALORABLE	0	0	0	0

Se observa una relación directa entre las maculopatías diagnosticadas y la motilidad alterada. No obstante, los pacientes de maculopatías no confirmadas también presentan una motilidad anómala, probablemente se debe a la edad más que a la presencia de maculopatías avanzada.

En la muestra completa se comprobó que los movimientos sacádicos estaban en la mayoría de casos fuera de la norma.

A continuación se presenta la tabla que relaciona las pruebas diagnósticas con los resultados obtenidos entre el grupo seleccionado.

Relación de las pruebas diagnósticas con posibles maculopatías

		MACULA NORMAL	MACULOPATIA A FILIAR	MACULA NORMAL	MACULOPATIA A FILIAR
		Recuento	Recuento	Recuento	Recuento
V CROMATICA OD	NORMAL	9	2	9	2
	ALTERADO	7	0	7	0
	NO VALORABLE	4	3	4	3
V CROMATICA OI	NORMAL	10	1	10	1
	ALTERADO	6	0	6	0
	NO VALORABLE	4	4	4	4
AMSLER OD	NORMAL	13	1	13	1
	ALTERADO	5	4	5	4
	NO VALORABLE	0	0	0	0
AMSLER OI	NORMAL	16	3	16	3
	ALTERADO	4	2	4	2
	NO VALORABLE	0	0	0	0
FOTOESTRESS	NORMAL	7	1	7	1
	ALTERADO	9	1	9	1
	NO VALORABLE	4	3	4	3

A la vista de los resultados, se observa una gran diferencia entre las respuestas de los pacientes normales y los diagnosticados, siendo la de éstos alterada en su mayoría.

Sin embargo, en la respuesta dada en la rejilla de Amsler se puede observar claramente una mayor alteración en la población riesgo, tomando en cuenta la diferencia de tamaño entre las dos poblaciones. Estos resultados se pueden comprobar en las siguientes gráficas.

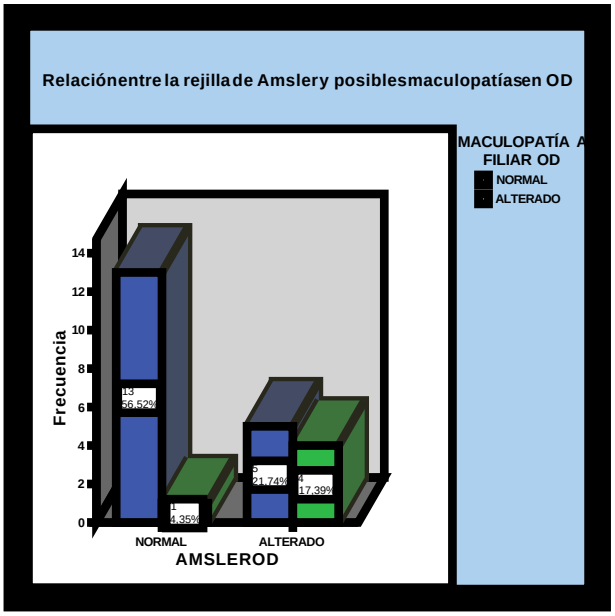

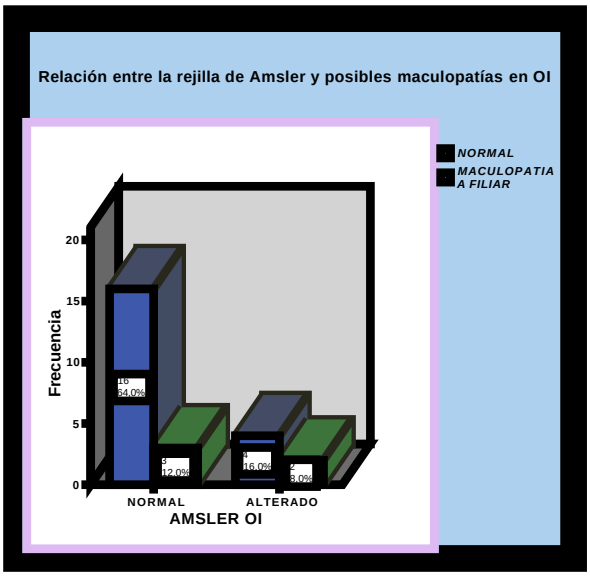

Otra de las pruebas a destacar es el test de fotoestrés, que no es concordante con el resultado del estudio.

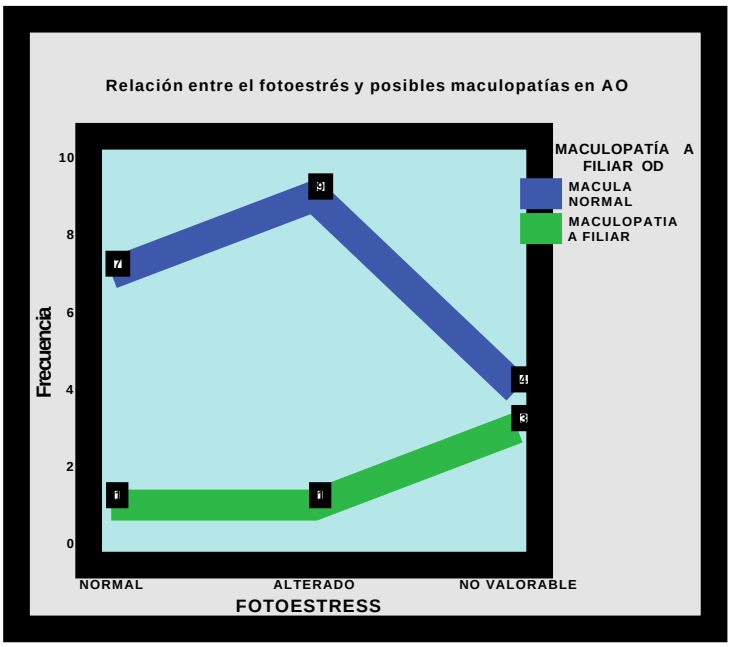

En la realización del test de Ishihara se observa un porcentaje importante de resultados no valorables que hacen sospechar que la prueba tiene valores reales diferentes a los mostrados.



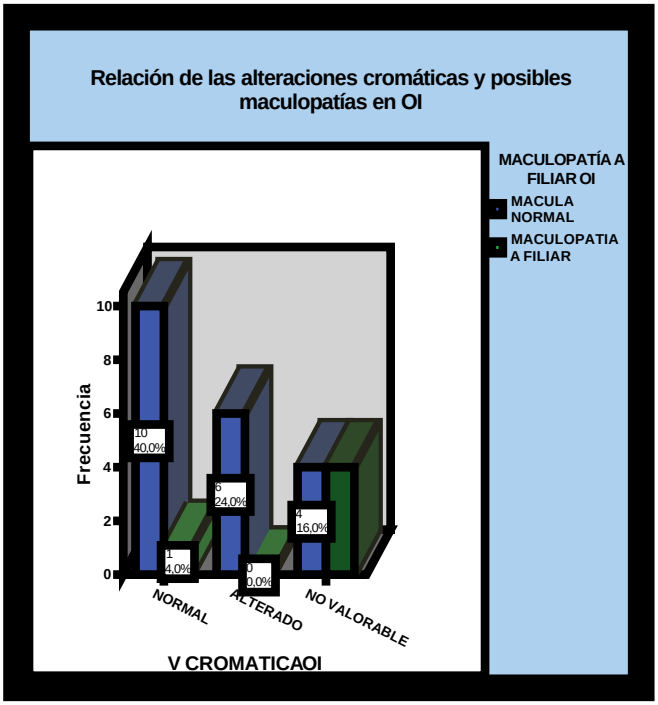

Respecto a los datos obtenidos relacionados con la edad y el sexo, vemos que el riesgo a padecer maculopatías va aumentando progresivamente con la edad. Tiene mayor prevalencia entre el sexo femenino, aunque estos datos no son concluyentes ya que el número de varones de la muestra es inferior al de mujeres.

Relación de la edad y el sexo con posibles maculopatías

		ACULOPATÍA A FILIAR O		IACULOPATÍA A FILIAR O	
		MACULA NORMAL	MACULOPATIA A FILIAR	MACULA NORMAL	MACULOPATIA A FILIAR
		Recuento	Recuento	Recuento	Recuento
SEXO MUJER	EDAD 65-74	3	1	3	1
	75-84	6	1	6	1
	85-95	6	3	6	3
HOMBRI	EDAD 65-74	1	0	1	0
	75-84	2	0	2	0
	85-95	2	0	2	0



En la siguiente gráfica están representados los porcentajes encontrados de maculopatía a filiar en la muestra final, el 20% la padecen y son del sexo femenino.

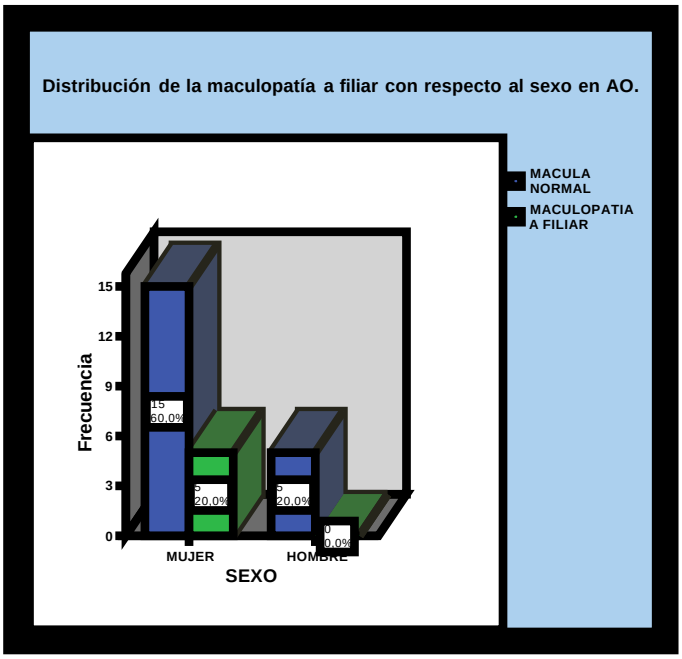

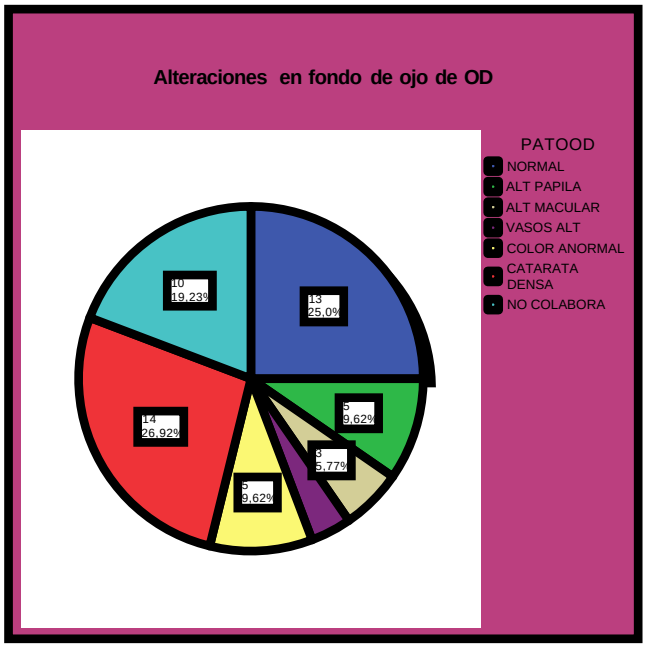

Y en forma adicional por la relevancia de los datos, podemos destacar del gráfico anterior las diferentes patologías que se han encontrado entre los pacientes de la muestra inicial (52 pacientes), donde:

- El 25% presenta un fondo de ojo normal.
- El 9.62% posiblemente presenta alteración papilar.
- En un 5.77% se observa una mácula alterada.
- El 9.62% de los fondos de ojo presenta un color anómalo.
- Un 26.92% presentaba catarata tan densa que impidió la valoración del fondo de ojo.

XIX. CONCLUSIONES GENERALES

La realización del examen visual a personas de edad avanzada nos ayudó a valorar la importancia de su atención. La difícil comprensión de las pruebas, junto con la baja AV de la mayoría de los pacientes, los problemas auditivos y la falta de atención repercutieron en la obtención de los resultados, no totalmente fiables e incluso, en ocasiones no valorables.

Aunque se realizó una rigurosa anamnesis, decidimos no incluir los datos dentro de las estadísticas por la ambigüedad, discordancia o falta de respuesta.

Aun así, se realizó un diagnóstico tentativo de maculopatía pendiente de filiación relevante, pese a la corta duración del estudio.

Consideramos que nuestro objetivo se vio cumplido dados los medios de los que disponíamos.

Cabe destacar el desconocimiento de la DMAE y sus consecuencias, en esta población de riesgo, por lo que nos queda una larga labor como Profesionales Sanitarios de Atención Primaria, promoviendo la realización de exámenes de detección anuales. También es conveniente una educación sanitaria para los familiares de los residentes, así como para el personal de la Residencia con el objetivo de lograr una concienciación del riesgo epidemiológico de esta enfermedad.

XX. BIBLIOGRAFÍA

ASOCIACIÓN VISIÓN Y VIDA (2004). *DMAE, principal causa de ceguera en los países desarrollados*. Gaceta Óptica. Febrero 379: 36, 37

ASOCIACIÓN VISIÓN Y VIDA (2004). *DMAE, campaña para la educación precoz de la DMAE*. Gaceta Óptica. Febrero 379: 54

ASOCIACIÓN VISIÓN Y VIDA (2004). *Aspectos clínicos de la DMAE. Impacto sobre la calidad de vida del paciente*. Gaceta Óptica. Marzo 380: 76, 77

GARCÍA-LAYANA A, MUNUERA GIL JM y col(1999). *Tomografía óptica de coherencia en pacientes con DMAE*. Archivos de la Sociedad Española de Oftalmología. Junio. Nº 6: 293-299

GOMEZ-ULLA DE IRAZAZABAL, FRANCISCO y col. (1988). *Angiografía fluoresceínica y láser, diagnóstico y tratamiento de las enfermedades del fondo de ojo*. Universidad de Santiago de Compostela. Servicio de publicaciones e intercambio científico

GOMEZ-ULLA DE IRAZAZÁBAL, FRANCISCO. MARÍN OLMOS, FRANCISCO y col. *La Mácula Senil*

GROSVENOR, THEODORE P. (1989). *Primary Care Optometry*. Professional Press Books. New York

GROSVENOR, THEODORE P. (2000). *Optometría de Atención Primaria*. Masson. Philadelphia

JAIME BORRÁS (Laboratorios THEA) Y ALEXANDRA A. RODRIGUEZ (KEMIN FOODS) (2002). *La luteína en la salud ocular*. Thea

JAN BERGMANSON y col. (2004). *Radiaciones Ultravioleta y Salud Ocular*. Gaceta Óptica. Marzo 380: 60- 64

JANO ON-LINE (2005). *Descubren el Gen Causante de entre un 20% y 60% de Casos de DMAE*. Gaceta Óptica. Marzo 393: 41

JEFREY W. BERGER, STUART L. FINE Y MAUREEN G. MAGUIRE (1999) *Age-related macular degeneration*. Mosby

JOHN PAUL SANGIOVANNI, EMILY Y. CHEW (2005). *Papel de los ácidos grasos poliinsaturados de cadena larga omega-3 en la salud y en la enfermedad de la retina.* Retinal and eye research. Elsevier. Volumen 24, número 1.

LANG, GERHARD K. *Oftalmología. Texto y atlas en color.* Masson

NACHER OVIEDO, BEATRIZ. (2004-2005) *Optometría* Apuntes Master COI

PIÑERO BUSTAMANTE, ANTONIO *La Retina Periférica. Prevención del Desprendimiento.*

PLOU, PILAR. (2004-2005) *Neuroftalmología* (Apuntes Master COI

PROGRAMA PARA LA EXTENSIÓN DE LA OPTOMETRÍA (1999). *Trabajando con Personas Mayores*. Asesores de Comunicación e Imagen, S. L. Madrid.

PULIDO, JOSÉ S.. *Retina, coroides y vítreo. Los Requisitos en Oftalmología.* Harcourt.

SALOMÓN YVES COHEN y col. (1999). *Envejecimiento Macular y Degeneración Macular Asociada a la Edad*. Ophtalmologiste Centre d'Imaginarie et Laser et Hospital Lariboisière, París. Noviembre. Nº especial 1ª parte: 3-28

SALOMON YVES COHEN y col. (2001). *Envejecimiento macular y degeneración macular asociada a la edad. 3ª parte. El seguimiento de los tratamientos con láser.* Ophtalmologiste, centre d'imagerie et de laser et hôpital llariboisière, París. Revista mensual de formación en oftalmología. Noviembre. Nº 87.

SALOMON YVES COHEN y col. (1999) *Envejecimiento macular y degeneración macular asociada a la edad 2ª parte*. Extraído de le viellisement de l'oeil et de ses annexes. Bulletin des societes d'ophtalmologie de france. rapport annuel. París. Noviembre. Nº especial.

TIMOTHY J. MARTIN & JAMES J. CORBETT. *Neuroftalmología. Los Requisitos en Oftalmología.* Harcourt

TORREGO, PILAR (2004-2005). *Baja visión*. Apuntes Master COI

TORRÓN FERNÁNDEZ-BLANCO C, PÉREZ OLIVÁN S y col. (2002). *Angiografía dinámica: diagnóstico y tratamiento en la degeneración macular asociada a la edad*. Archivos de la Sociedad Española de Oftalmología. Julio. Nº 7: 353-360

VIDAL LOPEZ, JOAQUÍN. *Organización Funcional de la Retina.* Suplemento Gaceta Óptica Nº 393.

Jano on-line 18/10/2001.

Jano on-line 02/11/04

http://www.canales.laverdad.es/cienciaysalud

http://www.clinano.com.ar/

http://www.consultas.cuba.cu/consultas.php

http://www.ctv.es/USERS/pinos

http://www.diariomedico.com/

http://www.doctoralonso.com/imagenes/agf.htm

http://www.es.wikipedia.org/wiki/retina

http://www.escuela.med.pu.d/paginas/cursos/segundo/histologia/histologiaweb

http://www.espanol.gwhospital.com/p192.html

http://www.go2eyes.com/weinstein/spanish/patiented

http://www.ioba.es/fl.esp-8.htm

http://www.kidshealth.org/kid/en-español/cuerpo/eye-esp-p2.html

http://www.lionsclub.org/

http://www.med.umich.edu/

http://www.med.uva.es/

http://www.recoletos.es/

http://www.retinosis.org/old/vis_art1.htm

http://www.vb.es/biocel/wbc/tecnicas/opr.htm

http://www.scielo.org.re/scielo.php

RESUMEN

DMAE: TEORÍA Y PRÁCTICA

DMAE: TEORÍA Y PRÁCTICA

I. INTRODUCCIÓN

De la información que percibimos de nuestro entorno más del 60% se obtiene a través de la visión. En este complejo proceso, la luz atraviesa los diferentes medios que componen el globo ocular, hasta llegar a la retina. Esta estructura está formada por diferentes capas, el epitelio pigmentario, que se encarga de los procesos metabólicos, y la retina neurosensorial, encargada de transformar el estímulo luminoso en impulso nervioso, que es transmitido por el nervio óptico hacia la vía visual hasta llegar al córtex.

Las capas internas de la retina reciben su irrgación de la arteria central de la retina, que procede de la arteria oftálmica. Las capas externas no contienen capilares, se nutren por difusión, a partir de la abundante vascularización de la coroides.

La retina en sí es transparente, pero adquiere un tono anaranjado al estar unida al epitelio pigmentario. La retina está diferenciada en las siguientes estructuras: papila, ora serrata, área central de la retina, área periférica de la retina y mácula.

Es en esta última donde se obtiene la máxima resolución, ya que la aferencia de la información se realiza mediante conexiones nerviosas individuales, mientras que en la retina periférica esta aferencia se produce por convergencia de varias células.

La retina se divide histológicamente en 10 capas, cada una de ellas con una función específica, éstas son continuas en toda la retina excepto en fóvea, papila y ora serrata. De la más externa a la más interna son: epitelio pigmentario, capa de la células fotorreceptoras, membrana limitante externa, capa nuclear externa, plexiforme externa, nuclear interna, capa plexiforme interna, de las células ganglionares, de fibras del nervio óptico y membrana limitante interna.

Estas capas contienen 6 tipos de neuronas: células fotorreceptoras, horizontales, bipolares, amacrinas, interplexiformes y ganglionares.

Durante el envejecimiento, en el ojo van a producirse modificaciones. Las más importantes que suceden en retina son los cambios vasculares a nivel de la coriocapilar, engrosamiento de la membrana de Bruch y pleomorfismo del epitelio pigmentario.

II. INTRODUCCIÓN A LA DEGENERACIÓN MACULAR ASOCIADA A LA EDAD

La DMAE es una enfermedad crónico degenerativa desconocida entre la población en general, aun cuando constituye una de las primeras causas de ceguera legal y de baja visión. El éxito del tratamiento está en su diagnóstico precoz.

III. FACTORES PREDISPONENTES

La DMAE se desarrolla en edades superiores a los 55 años, sus principales factores de riesgo son:

- El factor genético. Es más común en la raza blanca o caucásicos (no pigmentados), mientras que la raza negra se ve protegida por la melanina en retina o bien, por la ausencia de un gen causante.
- La correlación familiar también interviene, ya que las drusas pueden heredarse en forma dominante y ser un factor predisponente en la forma exudativa.
- Estudios en gemelos demuestran que entre el 46 y el 71% de la severidad de la enfermedad se transmite genéticamente.
- Los genes sujetos a estudio son la apolipoproteína E, el gen ABCR, o una variante del gen CFH, causante entre un 20% y 60% de los casos de DMAE.
- Los factores constitucionales principales son: el sexo (las mujerees tienen un riesgo ligeramente mayor), la hipertensión arterial (porque dificulta la circulación retiniana) y los iris pocos pigmentados (por deficiencia de melanina en coroides y retina, que protege de los radicales libres).

- Los factores ambientales son responsables sólo entre un 19 y un 37%, entre ellos destacan la exposición a la luz, dado que la radiación UVA y la azul lesionan los pigmentos amarillos de mácula, al formar radicales libres, desarrollándose drusas por depósito de lipofuscina.
- El tabaquismo, porque reduce los niveles del colesterol bueno y la concentración de antioxidantes, la circulación coroidea y la capacidad del EPR para eliminar los desechos.
- El consumo de alcohol aumenta el riesgo, aunque el consumo moderado de vino tinto, tiene un papel protector por su compuesto fenólico antioxidante.
- Los factores nutricionales también son importantes, los antioxidantes actúan uniéndose al oxígeno protegiendo las células y las enzimas reduciendo el envejecimiento celular y la progresión de la DMAE.
- La obesidad aumenta el riesgo la DMAE exudativa hasta en un 68%.
- Tras la Cirugía de catarata se ha observado una mayor progresión de DMAE, que tiende a desarrollar la forma exudativa a partir de una atrófica.
- Por último los hormonales, los bajos niveles de estrógeno durante la menopausia o la menopausia precoz incrementan el riesgo.

IV. EFECTO DEL ENVEJECIMIENTO EN LA CORIORRETINA.

Los fotorreceptores, los bastones eliminan discos “viejos” por fagocitosis. Con la edad la velocidad de desecho disminuye. La degeneración de los conos en la DMAE es secundaria a la de los bastones.

Epitelio pigmentario de retina. Su envejecimiento se traduce en una acumulación de gránulos de lipofuscina en el citoplasma celular.

Membrana de Bruch. En el envejecimiento acumula lípidos en la región macular (drusas). El grosor aumenta en el 135% desde la infancia hasta los 100 años.

V. ASPECTOS CLÍNICOS Y PARACLÍNICOS.

V. 1. FASES INICIALES.

Las drusas blandas son grandes, con contornos borrosos y tienden a confluir, a menudo asintomáticas. Pueden asociar migraciones pigmentarias.

Las drusas miliares son pequeñas, redondas y de bordes netos. Si se agrupan (clusters), evolucionan a drusas blandas, precursoras de formas graves de DMAE.

Las pseudodrusas o drusas reticuladas son lesiones pálidas, múltiples y amarillentas, habitualmente perimaculares. Se relacionan con un riesgo neovascular muy elevado.

V.2. DMAE ATRÓFICA O SECA.

Es la más común, la pérdida de visión es gradual. El EPR desaparece progresivamente con alteración de fotorreceptores por depósito de lipofuscina, produciéndose zonas de atrofia. El estadio final es la atrofia geográfica. El proceso dura años antes de afectar a la foveola.

V.3. FORMAS EXUDATIVAS O HÚMEDAS DE DMAE.

Tiene síntomas y fondo de ojo llamativos, se forma una membrana neovascular subrretiniana (MNVSR) que destruye rápidamente el tejido circundante, provocando una cicatriz macular disciforme irreparable y pérdida de visión central.

Neovascularización coroidea clásica.

Puede ser extrafoveal, yuxtafoveolar y retrofoveolar. Se observa con frecuencia edema microquístico de la retina que cubre la NVC. La evolución no tratada es hacia una cicatriz disciforme fibrovascular, produciendo un escotoma central bastante amplio.

Neovascularización coroidea oculta.

Se observa en las formas exudativas, aislada o asociada al desprendimiento del epitelio pigmentario de retina (DEPR). Con la angiografía fluoresceínica (AFG) no se pueden precisar los límites de la NVC, sino que se precisa de la angiografía con verde indocianina (AVI). Las dos pruebas (AFG y AVI) permiten hacer un calco de la lesión y precisar la topografía de la NVC con relación al centro de mácula. El pronóstico es malo, pues las complicaciones evolutivas son: hemorragias, DEPR y desgarros del EPR.

Desprendimientos vascularizados del EPR.

Representan el 15% de las DMAE's exudativas y se asocian a NVC oculta. Algunos DEPR no son vascularizados, sino que presentan drusas sin exudados ni hemorragias.

La Tomografía Óptica de Coherencia (OCT) permite ver bien la zona del desprendimiento. Los DEPR vascularizados pueden evolucionar hacia una cicatriz disciforme o hemorragia masiva, aunque la evolución más habitual es al desgarro del EPR con retracción muy intensa, que se acompaña de importante disminución de AV.

VI. DATOS EPIDEMIOLÓGICOS

Los datos nos alertan sobre la importancia cada vez mayor de la DMAE.

La prevalencia de DMAE varía entre el 2 y 10%, aumentando exponencialmente a partir de los 60 años.

La forma no exudativa es la más frecuente (90%) aunque el 90% de las cegueras legales producidas por DMAE se deben a las formas exudativas.

Es la principal causa de ceguera legal a partir de los 65 años en EEUU, Canadá, Inglaterra, Escocia y Australia.

En España se contabilizan alrededor de 200.000 casos nuevos cada año y se estima que más de 3.000.000 están en riesgo de padecerla en los próximos años.

Por el grado de incapacidad que genera, la DMAE será uno de los problemas sociosanitarios más importantes del siglo XXI.

VII. SIGNOS Y SÍNTOMAS

No hay dolor asociado, por lo que la detección precoz es la clave para poder preservar la visión no dañada. Los síntomas incluyen:

- Macropsias o micropsias. Los objetos se ven de tamaño distinto del real.
- Metamorfopsias. Las líneas rectas parecen distorsionarse.
- Escotoma central: áreas oscuras en visión central, mientras la periférica está intacta.
- Alteración de la visión del color.

En el libro Trabajando con Personas Mayores de la OEP, se cita que la DMAE no es sólo un problema de visión central, sino de reducción de campo funcional periférico Charles Butts explica que los campos visuales funcionales restringidos se daban en la degeneración macular así como también en estrabismo, ambliopía y algunos problemas de aprendizaje. Brombach y Eames comprueban que la restricción del CV se encuentra frecuentemente asociada con un aumento del tamaño del "punto ciego" causada por el estrés.

VIII. EXAMEN OCULAR PARA DIAGNÓSTICO DE DMAE E INTRODUCCIÓN A PRINCIPALES PRUEBAS DIAGNÓSTICAS.

El examen puede comprender algunas de las siguientes pruebas: toma de la AV lejos y cerca, oftalmoscopía, biomicroscopía de polo posterior, sensibilidad al contraste, fotoestrés, visión cromática, test de Amsler, campimetría computerizada (32-2 y central), angiografía fluoresceínica o tomografía óptica de coherencia

Es importante el concepto de urgencia, porque el crecimiento medio diario de una membrana neovascular subretieniana (MNVSR) puede ser de 18 µ si se deja pasar tiempo.

VIII.1. Test de Amsler: debe aplicarse siempre que se sospeche de un problema macular, pérdida de AV, metamorfopsias o si en la oftalmoscopía la apariencia del área macular es cuestionable.

La rejilla estándar es un juego de líneas horizontales y verticales que forman pequeños cuadrados con un punto en el centro de la rejilla, examina los 20º centrales de retina. La persona con DMAE verá las líneas rectas como curvas, rotas o distorsionadas cuando mire al punto central. La rejilla se debe utilizar regularmente entre exámenes como autoprueba control, para apreciar cambios que permitan un tratamiento temprano.

VIII.2. Angiografía Fluoresceínica (AFG) y con Verde de Indocianina (AVI).

La AFG se ha convertido en una herramienta importante en Oftalmología para el diagnóstico y tratamiento de diferentes enfermedades. Permite estudiar los defectos de perfusión sanguínea intraocular, haciéndolos visibles. Se toman fotografías para ser estudiadas posteriormente.

Se requiere midriasis y una inyección de fluoresceína sódica en la vena del antebrazo. Se toman fotografías a intervalos al segundo y a los 2, 5 y 10 minutos.

En la AVI el proceso es similar, cambia el colorante de contraste, observándose su paso por los vasos coroideos. Es especialmente útil en la DMAE, porque detecta MNVSR.

También se superponen imágenes de la AVI sobre la AFG para visualizar los vasos y la zona avascular de la fóvea, mediante Adobe Photoshop 5.0.

VIII.3. Tomografía Óptica de Coherencia (OCT).

Permite la obtención de imágenes del espesor de la retina. Es especialmente útil en el estudio de la patología de la mácula y las neuropatías. Se visualiza la retina en vivo mediante cortes tomográficos, sin contacto ocular, muy práctico para la valoración de MNVSR susceptibles de cirugía macular.

Al combinar imágenes de la OCT y el Scaner Laser ophtalmoscope (SLO), se puede observar la retina en 3D y ver con gran claridad los primeros síntomas de la enfermedad.

IX. IMPACTO POR LA PÉRDIDA DE VISION CENTRAL.

Alrededor de un tercio de afectados con DMAE reportan significativos síntomas clínicos de depresión más fuerte que otros problemas de salud del adulto mayor, como ataques cardiacos o apoplejía. Esto hace que la terapia sea menos exitosa de lo que cabría esperar. Las áreas afectadas son:

- Emocional. Aumento de la tasa de depresiones en población senil.
- Familiar. Son dependientes, pues las tareas cotidianas pueden ser imposibles de realizar.
- Social. Por el mayor tiempo de ocio, se realizan más tareas de cerca y en compañía; por lo que al afectarse la visión central se aísla, sufriendo un deterioro progresivo de sus relaciones afectivas, ya que en las fases más avanzadas son incapaces de reconocer caras.

X. PREVENCIÓN DE LA DMAE.

Estas recomendaciones deben dirigirse a todos los pacientes de riesgo con antecedentes genéticos o aquellos con desequilibrio nutricional manifiesto.

Los principales factores que intervienen son agentes antioxidantes o cofactores (como son las vitaminas A, E o C, el zinc), los agentes antirradicales (β-caroteno), actúa como protección ante la luz azul (carotenoides), elementos estructurales de las membranas de los fotorreceptores (DHA) o la luteína.

En cuanto a la salud general recomendar dejar de fumar o disminuir el consumo, prevenir la exposición prolongada de los ojos a la luz azul, consumir verduras y pescado azul de forma regular.

XI. TRATAMIENTOS DE LA DMAE

En la actualidad, los únicos tratamientos aceptados para la degeneración macular son los encaminados a la destrucción de los nuevos vasos

sanguíneos que se han formado a través de la membrana de Bruch. Por ahora no está comprobado qué técnica es más eficaz.

Los principales son:

Fotocoagulación: se emplea para tratar la neovascularización coroidea de la DMAE. Es el único tratamiento que ha demostrado su eficacia en algunas formas clínicas exudativas de DMAE con NVC clásica.

Terapia fotodinámica (TFD): tratamiento de la NVC que usa un agente fotosensibilizante inyectado vía intravenosa al paciente. Se cree que la terapia fotodinámica podría obviar buena parte de la enfermedad, al concentrarse mejor en la destrucción de los nuevos vasos sanguíneos.

Esta terapia permite tratar las neovascularizaciones coroideas, especialmente en la forma clásica de DMAE.

Terapia transpupilar (TTT): en la actualidad es el único tratamiento con el que se puede conseguir una mejor agudeza visual en determinados casos de neovascularización retrofoveolar oculta secundaria a DMAE.

Radioterapia de las membranas neovasculares: se ha propuesto como tratamiento alternativo al láser en la DMAE exudativa.

Tratamiento quirúrgico de las membranas neovasculares: en individuos jóvenes ha dado resultados positivos, aunque no para la DMAE.

También existen otros métodos en fase de investigación como son los inhibidores de la angiogénesis, fotocoagulación de las drusas, transplante retiniano, transplante del epitelio pigmentario de la retina y los transplantes neuronales.

No obstante, se recomendará a todos los pacientes evitar la exposición prolongada a la radiación UVA y la luz azul en general, mediante el uso de filtros, ya sea en gafa, lente de contacto o usando sombreros y evitando la exposición entre las 10:00 y las 14:00 horas.

XII. ESTUDIO EPIDEMIOLÓGICO PUNTUAL DE DMAE.

Realizamos un estudio sobre una muestra aleatoria en personas de edad superior a 65 años, con la finalidad de estudiar la incidencia de la DMAE en la población adulta.

El estudio comprendió una primera parte sobre los datos personales de cada paciente, un completo examen optométrico y una oftalmosocopía bajo midriasis farmacológica.

Las maculopatías encontradas quedaron pendientes de filiación, por falta de competencias y pruebas diagnósticas concluyentes.

Los resultados obtenidos, confirman el aumento de la prevalencia de la DMAE con la edad y mayor incidencia en mujeres, aunque este último dato pudo verse condicionado, dado que en la muestra era mayoritariamente femenina.

No debemos olvidar las características específicas de esta población, que condicionan el trato y las pruebas a realizar, así como los resultados de las mismas, que no deben compararse con los datos normales para pacientes más jóvenes.

CURRICULUMS VITAE

Raquel Díaz Ivorra

Dora María Alejandra Pérez García

Laura Velasco Mayor

CURRICULUM VITAE

DATOS PERSONALES

NOMBRE: Raquel
APELLIDOS: Díaz Ivorra
FECHA DE NACIMIENTO: 19/12/1980
DIRECCIÓN: AV/ General Marvá, 6. 7º A. Alicante
TELEFONO: 607 387 472
E-MAIL: radiantedia@hotmail.com
DNI: 48 354 802 Q
Nº SEGURIDAD SOCIAL: 031019962325
ESTADO CIVIL: soltera

FORMACIÓN ACADÉMICA

Diplomada en Óptica y Optometría, Universidad de Alicante.
Master Clínico en Optometría y Terapia Visual, Centro de Optometría Internacional. Actividad acreditada por la Comisión de Formación de las profesiones Sanitarias de la Comunidad de Madrid con 193.2 créditos

FORMACIÓN COMPLEMENTARIA

- Cursos: Biomicroscopia, infoóptica.
- Congresos:

Congreso internacional de Optometría, Contactología, y Óptica oftálmica. Madrid 2004.
Aspectos clínicos y soluciones específicas en Baja Visión.
Nuevas perspectivas terapéuticas y de manejo de la miopía
Seminario "Seguridad e Higiene Visual en el Trabajo y en el Deporte". Jornadas COI 2004.
"Sexto Curso de Cirugía Refractiva" Sevilla 2005.
FuturOftal 05. Madrid Polo Anterior.
I Jornada de Visión en Medio Ambiente Operacional
Cursos formativos en OCT y HRT.
Curso de Adaptación de Lentes de Contacto para Queratocono

- Idiomas: Inglés First Certificated, Universidad de Alicante.
  Valenciano: Mitjà, Xunta Qualificadora
- Otros: Mecanografía (120 puls/min)
  Conocimientos de informática nivel de usuario Word, Excel, Bases de datos, Internet Explorer y Power Point.

PUBLICACIONES Y PONENCIAS

- Trabajo de investigación: Degeneración Macular Asociada a la Edad: Teoría y Práctica.
- Ponente en las XVI Jornadas Científicas, Master COI.

EXPERIENCIA PROFESIONAL

Promoción inmobiliaria, 5 años.
Promoción publicitaria, fines de semana.
Óptica (Más visión), 3 meses.

PRÁCTICAS

- FREMAP. Urgencias oftalmológicas de accidentes laborales.
- Visual Clinic. Consultas optométricas, entrenamiento visual y contactología.
- Instituto Nacional de Optometría. Consultas optométricas, entrenamiento visual y contactología.
- Consulta Giménez Gil. Contactología, Queratocono.
- IOM. Asistencia a cirugía refractiva y de cataratas.
- Hospital de San Rafael. Revisiones preoperatorios y postquirúrgicas de catarata.
- Hospital de Fuenlabrada de la Comunidad de Madrid. Prácticas observacionales AFG, AVI, HRT, OCT, Campimetría computerizada y Biometría.
- Exámenes visuales en geriatría en la Residencia de Mayores “Los Angeles” de Getafe de la Comunidad de Madrid.
- Prácticas de Visión Deportiva en el COI.
- Screening Visual en el Colegio “Salvador Dalí” de Madrid.
- Prácticas en el instituto de deficiencias visuales Angel Barañano. Entrenamiento visual y ayudas ópticas para pacientes de Baja Visión.
- Screening Visual en el Centro de Educación Infantil Menagar.

OTROS DATOS

Movilidad geográfica.

Carné de conducir B1, antigüedad 4 años.

AFICIONES

Idiomas y lectura.

Madrid, a 3 de Junio de 2005.

Raquel Díaz Ivorra

CURRICULUM VITAE



DORA MARÍA ALEJANDRA PÉREZ GARCÍA.

ORIGINARIA: Zacualpan Edo. de Méx.

FECHA DE NACIMIENTO: 28 de marzo de 1971.

NACIONALIDAD: Mexicana

E-MAIL: dorian_01@starmedia.com

FORMACIÓN ACADÉMICA

LICENCIADA EN OPTOMETRÍA. CICS, UST del Instituto Politécnico Nacional. Cd. de Méx (1997-2001).

XVI MASTER CLÍNICO EN OPTOMETRÍA Y TERAPIA VISUAL. Centro de Optometría Internacional. Madrid, España (2004-2005). Actividad acreditada por la Comisión de Formación Continuada de las Profesiones Sanitarias de la Comunidad de Madrid, con 193,2 créditos.

SERVICIO SOCIAL COMO PASANTE DE OPTOMETRÍA

Hospital General Jesús Kumate Rodríguez, SSA (01/02/02-31/03/03). Adjunta al área de Oftalmología.

TITULACIÓN

Por escolaridad con expedición de Acta de Examen el 11 de Agosto de 2003. Opción que da el IPN a alumnos con promedio general mayor o igual a 9.00 sin materias reprobadas.

COMO OPTOMETRISTA HE LABORADO EN:

DEVLIN SA DE CV (2001). Sucursal Polanco, Cd. de Méx. Optometrista de medio tiempo. Salida por exámenes finales y fin de curso, IPN.

SANBORNS HNOS. SA DE CV (08/01-01/02). Sucursal Perisur. Cd. de Méx. Optometrista de tiempo completo. Sucursal de más afluencia de pacientes y clientes. Salida por inicio de Servicio Social en Cancún, Q. Roo.

TIDE-TI SA DE CV (02/02-08/04). Island Óptica. Zona Hotelera. Optometrista bilingüe con manejo de Punto de Venta y Administración de Óptica.

BRIGADAS MULTIDISCIPLINARIAS Y UNIDISCIPLINARIAS DEL IPN

OAXTEPEC, Morelos (1999). Escuela Primaria. Detección gruesa y fina de defectos visuales.

DELEGACIÓN IZTAPALAPA, Cd. de Méx. (1999). Detección gruesa y fina de defectos visuales para Proyecto de Investigación del CICS. Fines de semana.

MINERAL DEL CHICO Y COMUNIDADES, Hidalgo (2000/2001). Detección gruesa y fina de defectos visuales. Fines de semana.

MOLANGO, CALNALI, MEZTITLÁN, TIANGUISTENCO. Municipios de Hidalgo (2000). Escuelas Primarias como parte del

programa “ Ver bien para aprender mejor”. Detección gruesa y fina de defectos visuales.

ACATLAN, Hidalgo (2001). Escuelas primarias. Detección fina y gruesa de defectos visuales.

SAN LUIS DE LA PAZ Y COMUNIDADES, Guanajuato. (Abril 2001) Detección gruesa y fina de defectos visuales.

TEXCOCO Y TLALNEPANTLA. Edo de Méx. (2001). Escuelas Primarias. Detección gruesa y fina de defectos visuales.

PRACTICAS EN MADRID (2004-2005)

FREMAP. Urgencias oftalmológicas de accidentes laborales.

Visual Clinic. Consultas optométricas, entrenamiento visual y contactología.

Instituto Nacional de Optometría. Consultas optométricas, entrenamiento visual y contactología.

Consulta Giménez Gil. Contactología, queratocono.

IOM. Asistencia a cirugía refractiva y de cataratas.

Hospital de San Rafael. Revisiones preoperatorios y postquirúrgicas de catarata.

Hospital de Fuenlabrada de la Comunidad de Madrid. Prácticas de observación de AFG, AVI, HRT, OCT, Biometría, campimetría computerizada.

Exámenes visuales en geriátricos en la Residencia de Mayores “Los Ángeles” de Getafe, Madrid.

Prácticas de Visión Deportiva en el COI.

Screening Visual en el Colegio “Salvador Dalí” de Madrid.

Prácticas en el instituto de deficiencias visuales Ángel Barañano.

Screening Visual en el Centro de Educación Infantil Menagar.

PUBLICACIONES Y PONENCIAS

Trabajo de investigación: Degeneración Macular Asociada a la Edad: Teoría y Práctica.

Ponencia: Degeneración Macular Asociada a la Edad: Teoría y Práctica. En las XVI Jornadas Científicas Master COI (2004-2005).

RECONOCIMIENTOS

MEJOR PROMEDIO. Todos los años desde 4º de Primaria, Secundaria, Preparatoria y Universidad.

11º LUGAR. CONCURSO A NIVEL ESTATAL DE MEJOR ALUMNO, Conocimientos (1983). Sexto año de primaria. Toluca, Edo. de Méx.

2º LUGAR. CONCURSO DE POESÍA A NIVEL ESTATAL (1984). Secundaria. Estado de Méx.

1º LUGAR. CONCURSO DE CIENCIAS NATURALES A NIVEL ZONA y participación a nivel estatal (1984). Naucalpan, Edo. de Méx. Secundaria.

ALUMNA PIFI, Programa Institucional de Formación a Investigadores (1999-2000). IPN.

Becaria MAE-AECI.

CONFERENCIAS

Segunda Expovision CICS 99. Oaxtepec, Mor. (02/1999).

Tercer Congreso Nacional Latinoamericano y del Caribe de Bioética. Zacatenco, Méx. (11/1999).

Capacitación por el DIF en Trabajo Docente. Toluca, Edo. de Méx. (1991).

Curso “Atención Médica del Adolescente” Zacatenco, IPN. Cd. de Méx. (02/2002).

Clínica de Adaptación de Lentes de Contacto para Presbicie. Cd. de Méx. (11/2001).

Actualización en la Adaptación de Lentes de Contacto. Arrambides y Morales. Cancún, Q. Roo. (09/2002).

Curso “Nuevos Conceptos y Futuros Retos de la Optometría” y “Tecnología de Frente de Onda” 17º Feria Óptica Internacional de México (11/2003).

Participación en el Programa de Salud Visual. Madrid (11/2004).

Seminario “Seguridad e Higiene Visiual en el Trabajo y en el Deporte”. Madrid. (11/2004)

I Jornada de Visión en Medio Ambiente Operacional. Base Aérea Torrejón de Ardoz, Madrid (04/2005)

Congreso FuturOftal 2005. Madrid (05/2005)

IDIOMA: Ingles nivel medio superior.

CURRICULUM VITAE

DATOS PERSONALES

NOMBRE: Laura
APELLIDOS: Velasco Mayor
FECHA DE NACIMIENTO: 3 de Junio de 1981
DIRECCIÓN: Amor Hermoso, 51. Madrid
TELÉFONO: 914760433
TELÉFONO MÓVIL: 676554932
E-MAIL: lauolau@hotmail.com
DNI: 02275639-L
Nº SEGURIDAD SOCIAL:280165954765B
ESTADO CIVIL: Soltera

FORMACIÓN ACADEMICA

Diplomada en Óptica y Optometría por la Universidad San Pablo CEU en 2002.

Master Clínico en Optometría y Terapia Visual, Centro de Optometría Internacional en 2005. (Actividad acreditada por la Comisión de Formación Continuada de las Profesiones Sanitarias de la Comunidad de Madrid . Acreditado con 193 créditos).

FORMACIÓN COMPLEMENTARIA

Cursos:

Curso de Audioprótesis 2001-2002. Universidad San Pablo CEU. Madrid.

Protocolo de Atención Visual en Optometría Geriátrica. 17 Congreso Internacional de Óptica, Optometría y Contactología. Madrid. Marzo 2002.

Exploración de la Visión Binocular no Estrábica: Utilidad clínica de las pruebas. 17 Congreso Internacional de Óptica, Optometría y Contactología. Madrid. Marzo 2002

Cirugía Refractiva: diez años después. Universidad San Pablo CEU. Junio 2003. Madrid.

Ciclo Formativo Cione: " Terapia Visual en disfunciones binoculares (I)" por Dña. María Jesús Izquierdo. Septiembre 2003. Madrid.

Ciclo formativo Cione: "Terapia Visual en disfunciones binoculares (II)" por Dña. María Jesús Izquierdo. Septiembre 2003. Madrid.

Congresos

17 Congreso Internacional de Óptica, Optometría y Contactología. Colegio Nacional de ópticos y optometristas. Marzo 2002. Madrid

FuturOftal 05. Madrid Polo Anterior

I Jornada de Visión en Medio Ambiente Ocupacional. Base Aérea de Torrejón de Ardoz. Madrid

Macroseminario de "Seguridad e higiene visual en el trabajo y en el deporte "

XVI Jornadas Científicas Master COI 2004-2005.

Degeneración Macular Asociada a la Edad: Teoría y Práctica

Idiomas:
Inglés básico hablado y escrito
Nociones básicas de italiano.

Otros:
Conocimientos de informática nivel usuario: Word, excell, power point, access, bases de datos.

EXPERIENCIA PROFESIONAL

Prácticas en Óptica Lopsy (4 meses).Madrid.2002
Óptica Usera (2 años). Madrid. 2002-2004
Prácticas en FREMAP (Urgencias oftalmológicas)
Prácticas en Visual Clinic (Consultas optométricas, entrenamiento visual y contactología)
Prácticas en el Instituto Nacional de Optometría (Consultas optométricas, entrenamiento visual y contactología)
Prácticas en Centro Giménez Gil (Contactología, queratocono)
Prácticas en IOM (Asistencia a cirugía refractiva y de cataratas)
Prácticas en el Hospital de San Rafael (Revisiones preoperatorios y postquirúrgicas de cataratas)
Prácticas en el Hospital de Fuenlabrada (Practicas observacionales de AFG, AVI, HRT, OCT, biometría y exámenes optométricos)
Exámenes visuales en geriatría en la Residencia de mayores “Los Angeles” de Getafe. Madrid.
Prácticas de visión deportiva en el COI
Screening visual en el colegio “Salvador Dalí” de Madrid.
Prácticas en el instituto de deficiencias visuales Angel Barañano.

Participación en el programa de salud visual de “Abre sus ojos” . Madrid 2004.

PUBLICACIONES Y PONENCIAS

Trabajo de investigación: Degeneración Macular asociada a la Edad: Teoría y Práctica
Ponencia: Degeneración Macular asociada a la Edad: Teoría y práctica. En las XVI Jornadas Científicas Master COI 2004-2005.

OTROS DATOS

Carné de conducir B1

AFICIONES

Lectura
Deportes

Madrid, a 3 de Junio de 2005
Laura Velasco Mayor