"CONSECUENCIAS VISUALES DE LA LESIÓN CEREBRAL ADQUIRIDA"

Por

Andrés Álvarez Fernández

Sonia de Andrés Pastor

MASTER CLINICO en OPTOMETRIA Y TERAPIA VISUAL

Septiembre de 2007

Dedicamos este trabajo a todos los que han
hecho posible su realización y a quienes
nos permitieron y animaron a cursar este Máster

AGRADECIMIENTOS

A todos los compañeros del XVIII Máster por cada momento que hemos pasado juntos, dentro y fuera del gabinete.

A todo el profesorado del *Centro de Optometría Internacional*, por transmitirnos vuestros conocimientos y por enseñarnos a ver la optometría desde otro punto de vista; pero en especial a Pilar Plou, a Beatriz Nácher y a Marta Cabranes, *nuestras directoras*, por su paciencia, su experiencia y su apoyo para realizar este trabajo.

A Mª José Gutiérrez por su comprensión, su cariño y sus sonrisas durante cada día de este curso.

Al Centro de Optometría y Terapia Visual *Visual Clinic*, por permitirnos revisar sus casos y asistir al tratamiento de sus pacientes

Al *Hospital Virgen de la Poveda*, en especial a la Dr. Cordal y a Luisa por su confianza y por su colaboración a la hora de llevar a cabo este estudio.

A R. y M. por su ayuda en este trabajo y por su apoyo y comprensión a lo largo de este año y de otros muchos mas.

Muchas gracias

INDICE

1. INTRODUCCIÓN ……..1

2. OBJETIVOS …… 3

3. LESIÓN CEREBRAL ADQUIRIDA ……4

3.1. Recuerdo Anatómico …….. 5

3.1.1. Cerebro ……... 8

3.1.2. Cerebelo……...21

3.1.3. Troncoencéfalo……24

3.1.4. Sustancia reticular…… 35

3.1.5. Sistema ventricular……... 36

3.1.6. Líquido cefalorraquídeo …….. 37

3.1.7. Meninges …… 39

3.1.8. Irrigación del encéfalo ……42

3.1.9. Vía visual …… 46

3.2. Clasificación LCA …….…….. 55

3.2.1. Traumatismo craneoencefálico ……55

3.2.2. Accidente cerebro vascular ……..61

4**. CONSECUENCIAS VISUALES DE LA LCA** ……. 68

4.1. Oculomotilidad …….. 68

4.2. Acomodación ……. 80

4.3. Visión Binocular …… 85

4.3.1. Estrabismo ……. 86

4.3.2. Alteraciones binoculares no estrábicas …… 92

4.4. Campo visual …….. 96

4.5. Pupilas ……102

4.6. Localización espacial y esquema corporal ……111

4.7. Sistema vestibular, equilibrio y propiocepción ……117
4.8. Percepción visual ……...……. 126
4.9. Síndrome de Visión Post-Trauma ……... 130

5. ESTUDIO CLÍNICO ……..133
5.1. PARTE I: Casos clínicos ……134
5.1.1. Material y método ……... 134
5.1.2. Casos clínicos……...144
5.1.3. Conclusiones ……...155
5.2. PARTE II: Revisión de casos……...157
5.2.1. Material y método…… 157
5.2.2. Resultados clínicos……... 159
5.2.3. Conclusiones……162

6. PROPUESTA DE EXAMEN VISUO PERCEPTUAL……163

7. TRATAMIENTO ……174

8. CONCLUSIONES …….. 188

BIBLIOGRAFÍA ……. 189

ANEXOS ……..192

1. INTRODUCCIÓN

Cuando se habla de lesión cerebral adquirida nos referimos a todas aquellas lesiones que puede sufrir el cerebro de manera espontánea. Estas lesiones podrán ser internas (accidentes cerebro-vasculares, tumores, encefalopatías, desórdenes neurológicos degenerativos…) o externas (traumatismos craneoencefálicos).

En los países industrializados, este tipo de lesiones constituyen un problema socio-sanitario de primer orden puesto que buena parte de su etiología tiene que ver con accidentes de tráfico y laborales, agresiones, deportes de riesgo, tumores, enfermedades metabólicas…

Este tipo de lesiones tendrán consecuencias de tipo motor, neuropsicológico, emocional, cognitivo, del lenguaje, vestibular, visual y propioceptivo entre otras.

Cuando un paciente sufre una lesión cerebral adquirida recibirá un tratamiento médico y una posterior rehabilitación orientados a las alteraciones que comprometan en mayor medida su integridad física, motora y neurosensorial. Frecuentemente y en un primer momento, se planteará un programa de rehabilitación neuropsicológica, motora, logopédica con el que el paciente pueda reincorporarse de nuevo a su vida cotidiana, alcanzando en la medida de lo posible la independencia personal.

Son muchas las consecuencias visuales que puede inducir la lesión cerebral adquirida. Alteraciones binoculares como la diplopía, situación muy frecuente en estos casos, provocan en el paciente un estado de frustración, agravado por la solución que se les suele indicar, taparse un ojo. En diversas ocasiones estos síntomas visuales pueden pasar desapercibidos, incluso para el propio paciente, por lo que no recibirán una atención específica.

Al producirse una lesión cerebral adquirida, además de realizarse una valoración neurológica, motora…se hace necesaria una valoración visuoperceptiva para verificar si hay alteraciones a este nivel que también puedan interferir en las demás funciones del cerebro.

Por todo ello deberían diagnosticarse las consecuencias visuales de la lesión cerebral adquirida, para poder ser tratadas desde la consulta optométrica, colaborando siempre que sea posible con otros profesionales (neurólogos, terapeutas ocupacionales, logopedas…) involucrados en la rehabilitación del paciente.

En este trabajo estudiaremos desde un punto de vista neuro-optométrico las principales consecuencias visuales y perceptuales de la lesión cerebral adquirida, así como su diagnóstico y tratamiento.

2. OBJETIVOS

- Estudiar las posibles lesiones cerebrales adquiridas así como su correspondiente etiología.

- Valorar las consecuencias de las distintas lesiones cerebrales adquiridas, tanto a nivel visual como vestibular.

- Observar las habilidades visuales y perceptuales afectadas por la lesión cerebral.

- Proponer un examen visual específico y adecuado para pacientes con LCA.

- Plantear los tratamientos optométricos adecuados para recuperar las habilidades afectadas.

3. LA LESIÓN CEREBRAL ADQUIRIDA

La lesión cerebral adquirida (LCA) es un término que engloba una serie de daños tanto externos (traumatismos craneoencefálicos) como internos (accidentes cerebro-vasculares, tumores, encefalopatías, desórdenes neurológicos degenerativos…) que pueden afectar a estructuras cerebrales aparentemente sanas.

En este trabajo nos centraremos en el estudio de los traumatismos craneoencefálicos y de los accidentes cerebrovasculares, por ser las lesiones que con más frecuencia nos encontraremos en la clínica diaria.

Los traumatismos craneoencefálicos representan entre el 30 y el 40 % de los ingresos en urgencias y el 25% de las atenciones neuroquirúrgicas. La principal causa de TCE es el accidente de tráfico, produciéndose en ellos el 70 % del total de TCE. Atendiendo a la población general, se estima que 200 de cada 100.000 habitantes sufren un TCE cada año. Este tipo de lesión cerebral afectará principalmente a una población de edad comprendida entre los 20 y los 40 años, siendo tres veces más frecuentes en hombres que en mujeres.

Por otro lado, los accidentes cerebrovasculares afectarán principalmente a personas mayores de 65 años, con una incidencia media similar a la de los TCE. En España no existen estudios fiables acerca de la incidencia de ACV, no obstante, existen diversos estudios que demuestran

que la mortalidad por ACV disminuye en países desarrollados, no siendo así con la incidencia.

Las consecuencias de la lesión cerebral adquirida, bien sea traumatismo craneoencefálico o accidente cerebrovascular provocará unos síntomas y signos comunes, aunque el cuadro clínico resultante dependerá, como veremos más adelante, de la causa que provoque dicha lesión. Frecuentemente se encontrarán alteraciones de tipo físico, cognitivo, emocional, neuromotriz, neuropsicológico, sensorial y vestibular.

A continuación se hará un repaso neuroanatómico y funcional, en el que se prestará especial atención a aquellas estructuras implicadas en los procesos visuales alterados por la LCA. Posteriormente, se hará una clasificación de los diferentes tipos de LCA, así como su etiología.

3.1. RECUERDO ANATÓMICO Y FUNCIONAL

El **sistema nervioso** es una red de tejidos altamente especializada, cuyas células principalmente son las neuronas, que se encuentran conectadas entre sí de manera compleja. Estas células tienen la propiedad de conducir una gran variedad de estímulos en forma de ondas electroquímicas dentro del tejido nervioso, desde (aferencias) y hacia (eferencias) la mayoría del resto de tejidos, coordinando así múltiples funciones en el organismo.

Una vía neurológica siempre está formada por una primera *vía aferente* (sensorial) que lleva información del exterior y de nuestro propio cuerpo a los *núcleos de integración* donde esa información es "codificada" y por último una *vía eferente* (motora) que lleva la respuesta a los diferentes órganos.

Podemos dividir anatómicamente al sistema nervioso en sistema nervioso central y periférico.

El **sistema nervioso central** está formado por la médula espinal y el encéfalo, teniendo una parte raquídea y otra craneal. Todo ello está cubierto y protegido por las meninges. El interior de este sistema tenemos un conjunto de ventrículos a través del cual circula el líquido cefalorraquídeo. La parte craneal está rodeada a su vez por el cráneo y la médula espinal está cubierta por la columna vertebral.

Dentro del sistema nervioso central y en cada uno de sus componentes nos encontramos con sustancia blanca y sustancia gris. La sustancia gris está compuesta por núcleos neuronales, axones amielínicos y las dendritas y adoptará el nombre de núcleo. La sustancia blanca la componen los axones mielinizados y se llamará fascículo.

El encéfalo está compuesto por el Cerebro, Cerebelo y el Troncoencéfalo.

La médula espinal es una prolongación del encéfalo, como si fuese un cordón que se extiende por el interior de la columna vertebral. En ella la sustancia gris se encuentra en el interior y la blanca en el exterior.

El **sistema nervioso periférico** está formado por nervios y ganglios y se diferencia del SNC en que no está protegido por huesos.

Los nervios son agrupaciones de fibras nerviosas localizadas fuera del SNC. Los ganglios son agrupaciones de somas de neuronas fuera del SNC.

Tenemos 2 grupos de nervios los raquídeos o espinales y los craneales que son en los que más nos centraremos.

Desde un punto de vista funcional, existe otra clasificación del sistema nervioso en la cual lo dividimos en sistema nervioso somático y autónomo o vegetativo.

El sistema somático está formado por una vía sensitiva, los núcleos de integración y una vía motora formada por un sistema piramidal (agonista) y un sistema extrapiramidal (antagonista) que irá a parar a la musculatura esquelética. Es el sistema voluntario.

El sistema autónomo está compuesto de una vía sensitiva, núcleos de integración y otra motora formada por el sistema simpático y el parasimpático. Este sistema a diferencia del sistema nervioso somático recibe la información de las vísceras y del medio interno, para actuar sobre sus músculos lisos, glándulas y vasos sanguíneos, por lo tanto rige las funciones involuntarias y viscerales.

A continuación se explicarán más detalladamente aquellas estructuras encefálicas implicadas en la *lesión cerebral adquirida.*

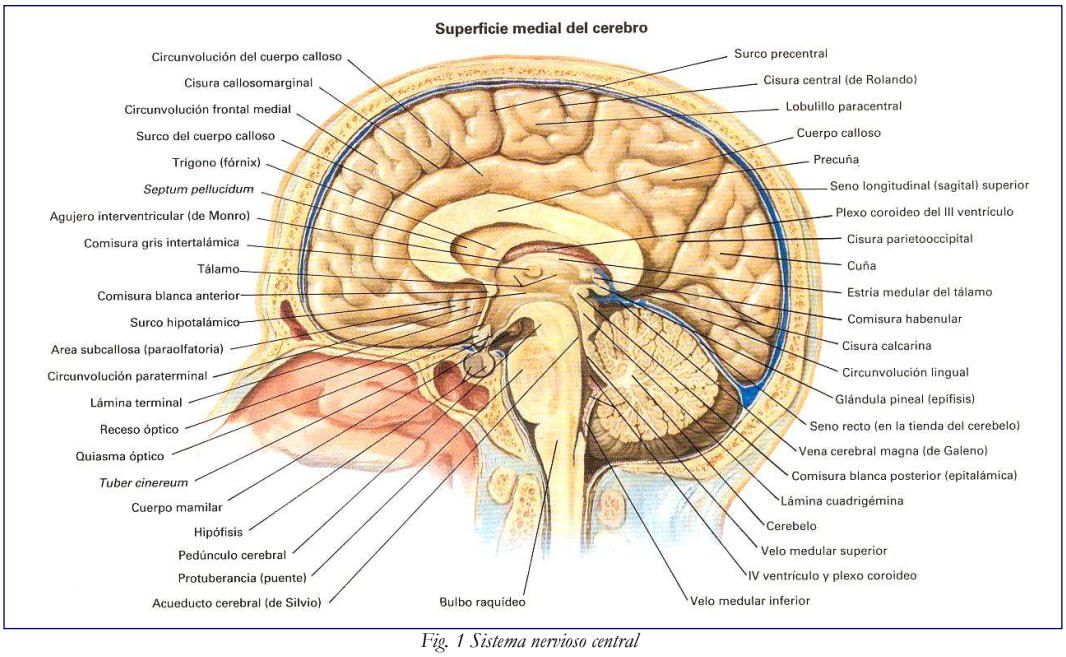

Fig. 1 Sistema nervioso central

3.1.1. CEREBRO

El cerebro es la parte más grande del encéfalo. Puede dividirse en dos partes: el diencéfalo y los hemisferios cerebrales.

3.1.1.a. DIENCEFALO

El diencéfalo está compuesto por: III ventrículo, tálamo, hipotálamo, glándula pineal, hipófisis y quiasma óptico.

- **TÁLAMO**

Es una gran masa de sustancia gris que sirve como estación celular para todos los sistemas sensitivos principales menos para el olfatorio.
Hay dos tálamos, uno a cada lado del III ventrículo. Ambos tálamos se comunican mediante la conexión intertalámica.

Aferencias	Eferencias
• Cintillas ópticas	• Hipotálamo
• Cuerpos mamilares	• Corteza prefrontal
• Hipotálamo	• Formación reticular
• Corteza prefrontal	• Sustancia negra
• Formación reticular	• Cuerpo estriado
• Sustancia negra	• Corteza somatosensorial primaria
• Cuerpo estriado	• Radiaciones ópticas
• Cerebelo	• Radicaciones auditivas
• Núcleo rojo	
• Lemnisco trigeminal	
• Lemnisco medial	
• Tubérculos cuadrigéminos	

Funciones del tálamo: integra la información somática, visceral y olfatoria, relacionándolas con sensaciones emocionales y estados subjetivos; influye en

la actividad de la corteza motora; sirve de relevo de sensaciones comunes hacia la consciencia; influye en los niveles de consciencia y el estado de alerta; recibe información visual del campo visual opuesto, información auditiva; mantiene el tono emocional y se encarga de los mecanismos de la memoria reciente, ya que está íntimamente relacionado con el hipocampo, permaneciendo ambos al sistema límbico.

La lesión del tálamo dará lugar a una pérdida de todas las formas de sensibilidad, incluidos el tacto leve, localización, discriminación táctil y sensibilidad músculo-articular del lado opuesto del cuerpo.

- **HIPOTÁLAMO**

Es una masa encefálica de pequeño tamaño que se extiende desde el quiasma hasta los cuerpos mamilares, por debajo del tálamo. Forma el piso y la parte inferior de las paredes del tercer ventrículo.

Aferencias	Eferencias
• Somáticas y viscerales,	• Troncoencéfalo
• Visuales	• Médula espinal
• Olfatorias	• Tálamo
• Auditivas	• Sistema límbico
• Corticales	• Formación reticular.
• Hipocampo	
• Amígdala	
• Tálamo	
• Tegmentales	

Funciones del hipotálamo: control del sistema nervioso autónomo, control endocrino, neurosecreción, regulación de la temperatura, regulación de la ingesta de alimentos y agua, control emocional y comportamental y control de los ritmos circadianos.

La lesión del hipotálamo puede dar alteraciones como obesidad, trastornos sexuales, diabetes insípida, trastornos del sueño y trastornos emocionales.

- **HIPÓFISIS**

Es una glándula endocrina que se comunica con el hipotálamo a través del infundíbulo o talla de la hipófisis.

Está compuesta por la adenohipófisis y la neurohipófisis.

ADENOHIPOFISIS

Las principales hormonas que secreta son:

- Hormona del crecimiento(GH).
- Prolactina (LTH): Estimula el desarrollo de los acinos mamarios y estimula la traducción de los genes para la proteína de la leche.
- Hormona adenocorticotrófica (ACTH): Estimulación de la glándula suprarrenal.
- Tirotrofina (TSH): Estimula glándula tiroides.
- Hormona luteinizante (LH) y Hormona foliculoestimulante (FSH): Estimula los folículos ováricos y la producción de estrógenos y progesterona.

NEUROHIPOFISIS

Las hormonas que secreta son:

- Hormona antidiurética (ADH) o vasopresina.
- Oxitocina: causa las contracciones uterinas de la etapa final del parto y estimula la contracción de las células de las glándulas mamarias lo que causa la salida de leche materna.

Función de la hipófisis: regular la mayor parte de los procesos biológicos del organismo controlando, en gran parte, el funcionamiento de las demás glándulas endocrinas.

La lesión en esta glándula produciría hipofunción hipofisiaria bien sea por causas primarias que afectan a la hipófisis, como tumores, enfermedades inflamatorias e infecciones, o por causas que afectan al hipotálamo y secundariamente a la hipófisis. Los signos y síntomas que presente el paciente dependerán de las estructuras vecinas que resulten alteradas, así estas alteraciones pueden dan lugar a cefaleas, pérdidas de visión, alteraciones hipotalámicas, compromiso de nervios craneales, desarreglos de la menstruación e infertilidad y aumento del tamaño de las mamas en las mujeres, y en los hombres trastornos sexuales.

- **GLÁNDULA PINEAL (epífisis)**

Se trata de una glándula endocrina. Principalmente lleva a cabo acciones inhibitorias de la producción de hormonas (directamente) y de la secreción de factores liberados por el hipotálamo (indirectamente). Secreta melatonina y seratonina.

Funciones de la glándula pineal: Controla el inicio de la pubertad; armoniza el sistema vegetativo con el medio ambiente, a través de la vista, y del resto de los sentidos; induce al sueño; regula los ritmos circadianos y modula la intensidad de funcionamiento de todos los centros neuroendocrinos hipotalámicos.

La lesión de esta glándula afectará a todas sus funciones.

3.1.1. b. HEMISFERIOS CEREBRALES

Haciendo un corte sagital, el cerebro se puede dividir en dos hemisferios, derecho e izquierdo, separados por la fisura longitudinal cerebral, pero relacionados entre sí a través de múltiples formaciones. Para optimizar el área de la corteza cerebral la superficie de cada hemisferio forma pliegues o circunvoluciones, separadas entre sí por cisuras (las más importantes son: central o de Rolando, lateral o de Silvio, parieto-occipital y calcarina).

La anatomofisiología de ambos hemisferios es similar, pero sus funciones son algo dispares. Para estudiarlos más exhaustivamente cada uno se divide en diferentes lóbulos: frontal, parietal, temporal, occipital y de la ínsula.

Cada hemisferio cerebral está cubierto por una capa de sustancia gris, que es la corteza cerebral. En su interior encontramos a los núcleos basales, sustancia blanca, corteza cerebral y ventrículos cerebrales.

- **NÚCLEOS BASALES**

Son un conjunto de núcleos sustancia gris dentro de cada hemisferio. Son el cuerpo estriado (núcleo caudado y lenticular), el núcleo amigdalino y el claustro. Reciben aferencias de la mayor parte de la corteza cerebral, tálamo, y troncoencéfalo, incluidos el núcleo rojo y la sustancia negra. Manda eferencias a las mismas áreas.

Estos núcleos estarán implicados en la regulación del movimiento voluntario y el aprendizaje de las habilidades motoras, sin ejercer control directo a través de las vías descendentes a troncoencéfalo y médula.

Los trastornos de los núcleos de la base son de dos tipos:

- trastornos hipercinéticos (movimientos excesivos y anormales).
- trastornos hipocinéticos (movimientos lentos o ausencia de ellos).

- **SUSTANCIA BLANCA**

Cuerpo calloso

Estructura que conecta los dos hemisferios cerebrales situada en el fondo de la cisura longitudinal.

Fórnix o trígono cerebral

Compuesto por fibras nerviosas mielínicas. Es el sistema eferente del hipocampo y se dirige hacia los cuerpos mamilares del hipotálamo y se sita debajo del cuerpo calloso.

Cápsula interna

Conjunto de fibras nerviosas que conectan la corteza cerebral con Troncoencéfalo.

- **CORTEZA CEREBRAL**

La corteza cerebral es el centro superior del encéfalo, se encarga de discriminar y relacionar la información que recibe con experiencias anteriores. Percibe las sensaciones, ordena los movimientos especializados, proporciona conciencia de las emociones y es necesaria para la memoria, el pensamiento, el lenguaje y todas las restantes funciones superiores.

Desde un punto de vista funcional, cada hemisferio está especializado en determinadas funciones.

El hemisferio izquierdo contiene los centros para la comprensión y producción del lenguaje, es por ello el hemisferio dominante. Además se encarga del pensamiento analítico o razonalización, cálculo y verbalización.

El hemisferio derecho es superior en la discriminación sensorial, pensamiento emocional, no verbal, habilidades artística y en la percepción espacial.

El estudio de las áreas corticales lo realizaremos con cada lóbulo por separado. Cada área tiene una funcionalidad diferente en el cerebro.

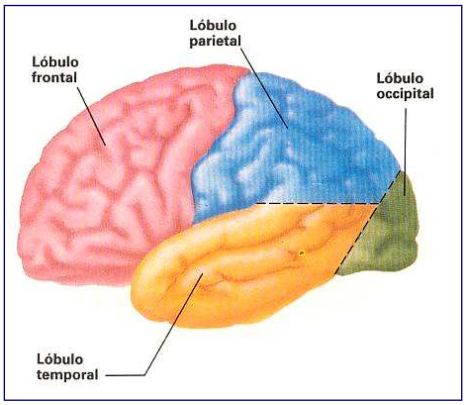

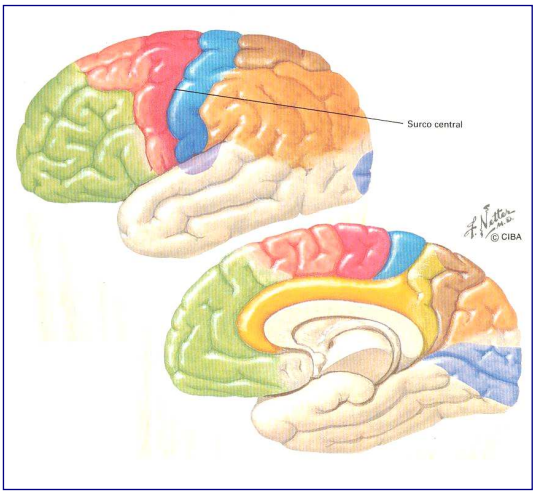

Fig. 2 Corteza cerebral

LOBULO FRONTAL

El lóbulo frontal abarca una extensa región, delimitada por el polo anterior del propio cerebro, la cisura central de Rolando y la cisura lateral de Silvio.

Desde un punto de vista anatomofisiológico el lóbulo frontal puede considerarse como el asiento de los procesos cognoscitivos de la especie humana.

En este lóbulo nos encontramos con:

- Área motora primaria (4)
- Área premotora (6)
- Área oculofrontal (8)
- Área motora suplementaria (6 y 8 medial)
- Área prefrontal (1,9,10,11,46 y 47)
- Área motora del lenguaje (44 y 45)
- Área orbitaria post-lateral

ÁREA MOTORA PRIMARIA (4)

En esta área empieza la vía piramidal que lleva las órdenes de los movimientos voluntarios hacia las neuronas localizadas en la médula espinal. Como ya es sabido cada hemisferio controla los movimientos voluntarios contralaterales.

La lesión de esta área provocará una paresia o parálisis contralateral.

ÁREA PRE-MOTORA (6)

Su función es controlar y programar los movimientos contralaterales lentos.

La lesión de esta área dará lugar a una apraxia (incapacidad de realizar movimientos intencionales complejos, incluso sin que exista parálisis).

ÁREA OCULOFRONTAL (8)

Su función principal es controlar la mirada conjugada de los ojos contralateral.

La lesión de esta área dará lugar a la parálisis de la mirada conjugada contralateral, con desviación transitoria de los ojos mirando a la lesión.

AREA MOTORA SUPLEMENTARIA (6 y 8 medial)

Esta área controla los movimientos posturales complejos.

AREA PREFRONTAL (1, 9, 10, 11,46 y 47)

En esta área reside la conceptualización, planificación, resolución a problemas, influye en la capacidad de iniciativa y en los juicios que podamos hacer, regula las emociones y modula la respuesta de otras áreas. En la parte más anterior del hemisferio derecho, también reside el sentido del yo (personalidad, creación, preferencias)

Si se lesiona el área prefrontal el sujeto perderá la iniciativa, planificación, hará juicios incoherentes y perderá la conducta social.

En la enfermedad de Fick se lesiona la parte más anterior del lóbulo derecho dando lugar a alteraciones en la personalidad, creación y preferencias.

AREA MOTORA DEL LENGUAJE (44 y 45)

También denominada "área de Broca", está formada por las áreas 44 y 45. Su función principal es la emisión del lenguaje.

Si se lesiona, dará lugar a la afasia motora o no fluente, presentando el individuo una producción lenta y prolongada de las palabras, frases muy cortas y poca variedad de clases de palabras.

En un alto porcentaje de la población el hemisferio izquierdo es dominante para el área del lenguaje.

LÓBULO PARIETAL

Ocupa el área ubicada por detrás de la cisura central o de Rolando y por encima de la cisura lateral, extendiéndose hasta la cisura parietooccipital.
Es el responsable de la integración y posterior análisis de toda la información recibida a través de los sentidos.

Áreas:

- Área somatosensorial primaria (1,2 y 3)
- Área somatosensorial secundaria (5)
- Área gustativa (43)
- Área de asociación (5 y 7, 39 y 40)

ÁREA SOMATOSENSORIAL PRIMARIA (S1)

Recoge la sensibilidad general contralateral: tacto, presión, información propioceptiva. La porción de superficie cortical para una parte concreta del cuerpo está relacionada con la importancia funcional más que con el tamaño.

La lesión de esta área provocará una anestesia en función de la extensión afectada.

ÁREA 5: SOMATOSENSORIAL SECUNDARIA (S2)

Esta área es la encargada de recoger las sensaciones de dolor.

Si se lesiona producirá anestesia al dolor contralateral.

ÁREA GUSTATIVA (43)

Recoge la sensación del gusto.

Si se lesiona provocará ageusia contralateral.

ÁREA ASOCIATIVA (5-7; 39-40)

La porción formada por las áreas 5 y 7 integra informaciones de tipo somática, visual y motora. También recibe aferencias del lóbulo parietal y de los demás lóbulos.

La porción formada por las áreas 39 y 40 procesan la información táctil y visual. Se encargan del conocimiento del propio cuerpo y sus relaciones espaciales con los objetos del entorno. Controlan que se realice una ejecución ordenada y secuencial del las actividades de la mano.

Si se lesiona esta área el individuo presentará astereognosia (incapacidad de reconocer objetos por el tacto), síndrome de negligencia (falta de reconocimiento del lado contralateral del cuerpo y su entrono), desorientación visual y espacial, ataxia óptica (incapacidad para alcanzar los objetos guiándose por la visión.). El síndrome de Balint engloba la ataxia óptica, simultagnosia (solo es capaz de percibir un objeto en el campo visual) y parálisis de los movimientos oculares voluntarios.

LÓBULO TEMPORAL

Ocupa el área inferior a la cisura lateral o de Silvio.

Desempeña un papel importante en el reconocimiento de objetos, memoria, lenguaje y audición.

Áreas

- Área auditiva primaria (41 y 42)
- Área de asociación auditiva (22 anterior)
- Área de Wernicke (22 posterior)
- Área anterior e inferomedial (38 y 21)
- Área posterior (20,21 y 37)
- Área parahipocámpica

ÁREA AUDITIVA PRIMARIA (41 y 42)

Tiene como principal función el reconocimiento de los sonidos y de su procedencia.

Si se produce una lesión bilateral dará lugar a la sordera; si es unilateral provocará la falta de reconocimiento del lugar y procedencia del sonido.

ÁREA DE ASOCIACION AUDITIVA (22 ant)

Encargada de la interpretación de los sonidos.

ÁREA SENSITIVA DEL LENGUAJE DE WERNICKE (22 post)

Tiene importancia en el hemisferio izquierdo y está conectada con el área de Broca. Será imprescindible para la compresión y formulación del lenguaje y para generar el pensamiento.

Si se lesiona esta área producirá afasia sensorial o receptiva o fluente, con falta de comprensión del lenguaje (oído, leído o hablado), producción buena de las palabras pero defectuosa (frases largas sin significado, sustitución de palabras).

AREA ANTERIOR E INFEROMEDIAL (38 y 21)

Pertenece al sistema límbico y regula la actividad visceral, emociones, conducta, memoria emocional.

La lesión en esta área dará lugar a alteraciones del comportamiento emocional, miedo, ansiedad.

AREA POSTERIOR (20, 21 y 37)

Su función es almacenar y registrar experiencias pasadas: escenas, sonidos y emociones asociadas a los mismos.

Si se lesiona esta área del lóbulo izquierdo (dominante) se producirán alteraciones del recuerdo verbal (alteraciones del aprendizaje verbal).

Si se lesiona esta área del lóbulo derecho (no dominante) se producirán alteraciones del recuerdo visual (alteraciones de aprendizaje visual)

Si se lesiona de forma bilateral se producirá prosopagnosia (incapacidad para reconocer caras)

AREA PARAHIPOCAMPICA

Su principal función es la memoria reciente.

Si se lesiona bilateralmente se produce una pérdida de la memoria de los acontecimientos recientes, imposibilidad de nuevo aprendizaje.

LOBULO OCCIPITAL

Desempeña un papel fundamental en la integración y análisis de la información visual.

Véase "vía visual"

SISTEMA LIMBICO

Es un sistema formado por varias estructuras cerebrales que desempeña un papel muy importante en la memoria, la atención, las emociones, la personalidad y la conducta.

El lóbulo límbico está formado por la circunvolución cingular y su extensión anterior y la región septal, que bordean al cuerpo calloso, y por la circunvolución parahipocámpica del

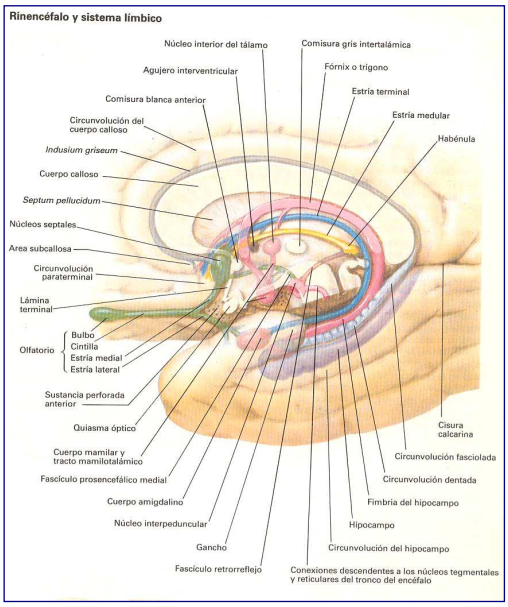

Fig. 3. Sistema límbico

lóbulo temporal.

Existen dos núcleos íntimamente relacionados con el lóbulo límbico, que pertenecen al sistema límbico: la formación hipocámpica y la amígdala ambos localizados en la circunvolución parahipocámpica.

En la formación parahipocámpica se encuentra el hipocampo propio y desempeña un papel fundamental en la formación de nuevas memorias y el aprendizaje. Si se lesiona esta área de formas bilateral se producirá una pérdida de la memoria reciente o a corto plazo y de la capacidad para aprender. La memoria a largo plazo y la inteligencia permanecen intactas.

El núcleo amigdalino desempeña un papel importante en las emociones y programa las respuestas conductuales apropiadas ante estímulos agradables, alarmantes, peligrosos.
Las lesiones bilaterales provocan alteraciones de la conducta.

También pertenecen a este sistema el tálamo, hipotálamo, cuerpo calloso y mesencéfalo a través de sus aferencias a los principales núcleos antes mencionados.

3.1.2. CEREBELO

Se encuentra por detrás del IV ventrículo, protuberancia y bulbo. Consta de dos hemisferios cerebelosos, unidos por el vermis. Al igual que el cerebro, tiene sustancia gris y sustancia blanca.

Aferencias

Recibe aferencias de la corteza cerebral a través de 3 vías:

- Corticopontocerebelosa.
- Cerebroolivocerebelosa.

- Cerebrorreticulocerebelosa.

Estas aferencias son importantes ya que se encargan del control del movimiento voluntario y de que el moviendo sea controlado. Puede llevar acabo ajustes apropiados.

Recibe aferencias de la medula espinal también a través de 3 vías diferentes:

- Espinocerebelosa anterior: Recibe información musculoarticular de extremidades superiores e inferiores.
- Espinocerebelosa posterior. Recibe información musculoarticular del tronco y miembros inferiores.
- Cuneocerebelosa: Recibe información musculoarticular de miembros superiores y porción superior de tórax.
- Recibe aferencias del nervio vestibular, núcleo rojo y del techo del mesencéfalo.

Eferencias

- Manda eferencias hacia el núcleo rojo contralateral y de ahí a las neuronas motoras homolaterales de la médula espinal.
- Se dirige hacia el tálamo contralateral, de ahí a la corteza motora contralateral que controla las neuronas motoras homolaterales en la medula espinal.
- Manda eferencias hacia los núcleos vestibulares homolaterales y contralaterales. Ejerce influencia en el tono de los músculos extensores homolaterales.
- Se dirige a las neuronas de la formación reticular. Estas neuronas influyen en el tono de los músculos homolaterales.

Funciones:

- Forma parte del aparato vestibular.
- Ayuda a mantener el equilibrio a través de las modificaciones y control del tono muscular.
- Relacionado con el mantenimiento de la postura y de los movimientos voluntarios, debido a las múltiples aferencias que recibe.
- Coordina la actividad voluntaria y refleja, permitiendo el mantenimiento de la postura normal del cuerpo y que los movimientos voluntarios sean precisos.

Es importante resaltar que la lesión de un hemisferio cerebeloso da lugar a signos y síntomas en el mismo lado del cuerpo.

También cabe resaltar que el cerebelo desempeña un papel fundamental en el movimiento del músculo esquelético pero no puede iniciar el movimiento.

Si se lesiona el cerebelo nos encontraremos con los siguientes síntomas y signos.

- Hipotonía.
- Cambios posturales y alteración de la marcha.
- Ataxia (trastorno del movimiento voluntario).
- Disdiadicocinesia (incapacidad de realizar movimientos alternantes regulares y rápidos).
- Trastornos de los reflejos.
- Nistagmo.
- Disartria (ataxia de los músculos de la laringe).

3.1.3 TRONCOENCÉFALO

Conecta la medula espinal con el cerebro.

Formado por:

- Bulbo raquídeo
- Protuberancia
- Mesencéfalo

Globalmente tiene dos funciones:

- Sirve como conducto para la información ascendente y descendente que conecta medula espinal con cerebro.
- Contiene los núcleos de los pares craneales (III al XII).

Vamos a verlo parte por parte.

- **BULBO RAQUÍDEO**

Relacionado inferiormente con la médula espinal, posteriormente con el cerebelo y superiormente con la protuberancia.

En él encontramos las surgencias de varios pares craneales (VI, VII, VIII, IX, X, XI y XII)

Cara posterior

IX (Glosofaríngeo)

Parte sensitiva que recoge la sensibilidad del tercio posterior de lengua (gusto), amígdala, faringes (reflejos de deglución y nauseosas) y oído medio. Parte motora encargada de los movimientos faringeos. Nervio secretor de la parótida.

X (Neumogástrico)

Tiene un doble territorio sensitivo, periférico y visceral, recogiendo la sensibilidad de la zona de la oreja, las sensaciones gustativas percibidas en la base de la lengua. Conduce la sensibilidad propioceptiva de las mucosas de la laringofaringe y laringe. Parte motora que inerva los músculos de la faringe. Su territorio tanto sensitivo como motor se extiende a las vísceras torácicas y abdominales.

XI (Espinal)

Se trata de un nervio motor cuya acción principal se da en cuello y cabeza. Conduce la sensibilidad propioceptiva de los músculos que inerva y, por lo tanto, desempeña un papel muy importante en el tono de los músculos del cuello.

Cara lateral

VII (Facial)

Nervio motor encargado principalmente de la mímica.

VIII (Acústico)

Nervio sensorial constituido por dos porciones: nervio coclear y nervio vestibular. El coclear recoge las impresiones auditivas del oído interno y las transmite a los centros nerviosos; y el vestibular recoge y transmite las impresiones destinadas a mantener el equilibrio.

Cara Anterior

VI (Motor ocular externo)

Nervio motor que inerva el recto externo

XII (Hipogloso)

Es el nervio motor de la lengua, por lo que juega un papel muy importante en la masticación.

SUSTANCIA GRIS

Contiene los núcleos de los pares craneales V (núcleo espinal que recoge la sensibilidad extereoceptiva de cara, cuello, cuero cabelludo y mucosas, formando el lemnisco trigeminal), IX (núcleo salival inferior), X (núcleo motor), XI (núcleo raíz espinal), XII y el núcleo ambiguo (se une al IX, X y XI y va a los músculos estriados de la laringe y faringe). También contiene núcleos propios como el núcleo de la Oliva, núcleo de conexión entre Troncoencéfalo y médula que también se relaciona directamente con cerebelo.

SUSTANCIA BLANCA

Ascendente.

Principalmente es una vía sensorial que recoge:

- la sensibilidad cinestésica, táctil fina, vibratoria y estereognósica (Cintilla de Reil o lemnisco medial)
- la sensibilidad extereoceptiva de cara, cuello y mucosas (Lemnisco trigeminal).
- información térmica, álgida, sensibilidad táctil grosera y presión (Haz espino-talámico posterior y anterior)
- información propioceptiva de los husos musculares y tendones (espino-cerebelosos).

- información para llevar a cabo un buen control motor de la parte refleja (espino-tectal y espino-reticular).

Descendente

- Lleva información desde corteza a médula espinal, dando órdenes de los movimientos voluntarios (haz cortico-espinal).
- También encontramos información que va desde pedúnculos y sustancia reticular para encargarse de los automatismos y armonía de los movimientos y de los reflejos motores complejos. (H. rubro-espinal y retículo-espinal).
- Sigue bajando información hacia la médula procedente de tubérculos que se encarga de los movimientos posturales ante estímulos tanto visuales como sonoros (H. tecto-espinal).
- También procedentes del sistema vestibular la cual nos va facilitar la actividad de los músculos en asociación con el mantenimiento del equilibrio (H. vestíbulo-espinal).

Vía asociativa

Fibras que relacionan núcleos bulbares con cerebelosos y viceversa.

Si nos encontramos con un tumor en fosa posterior la presión intracraneal aumenta y se puede producir una herniación hacia abajo del bulbo y amígdalas cerebelosas. Esto puede producir cefalea, rigidez de nuca y parálisis de los nervios glosofaríngeo, vago, accesorio e hipogloso.

Lesiones vasculares del bulbo

1. SINDROME BULBAR LATERAL DE WALLENBERG

La arteria cerebelosa posteroinferior, rama de la arteria vertebral, irriga la parte lateral del bulbo.

La trombosis de cualquiera de las dos arterias producirá: disfagia y disartria (núcleo ambiguo), analgesia y termoanestesia del lado homolateral de la cara (núcleo espinal del V), síndrome de Horner homolateral (fibras simpáticas descendentes), signos cerebelosos homolaterales y pérdida de la sensibilidad termoalgésica contralateral (Haz espino-talámico).

2. SINDROME BULBAR MEDIAL

La porción medial está irrigada por la arteria vertebral. La trombosis en esta región producirá hemiparesia contralateral (pirámides), alteración contralateral del sentido de la posición y el movimiento y de la discriminación táctil (lemnisco medial) y paresia lingual ipsilateral, por afectación del hipogloso.

- **PROTUBERANCIA**

Relacionado cranealmente con mesencéfalo y caudalmente con bulbo.

En su cara posterior encontramos el suelo del IV ventrículo y en su cara anterior se halla el surco basilar (donde se aloja la arteria basilar) y la surgencia del **V par (nervio Trigémino)**: tiene una *rama sensitiva* que recoge la sensibilidad de cara, dientes y senos y una *rama motora* que inerva los músculos de la masticación.

SUSTANCIA GRIS

Alberga los núcleos de los pares craneales V (núcleo sensitivo principal del trigémino por el que sube el lemnisco trigeminal, y un núcleo motor que va a los músculos de la masticación), VI, VII y VIII (núcleo

coclear que recoge la sensibilidad auditiva formando la cintilla de Reil lateral y el núcleo vestibular que lleva la sensibilidad, posición y movimientos de cabeza e información cerebelosa relacionada con el equilibrio, por lo tanto estará relacionado con Médula, Tálamo y Cerebelo). También encontramos núcleos propios como el núcleo del puente de Varolio que relaciona la vía córtico-ponto-cerebelosa. Si la vía córtico-ponto-cerebelosa se lesiona encontraremos una ataxia cerebelosa (falta de coordinación de los movimientos)

SUSTANCIA BLANCA

Ascendente

- Cintilla lateral: recoge la sensibilidad auditiva.
- Haz vestíbulo-talámico que comunica el núcleo del nervio vestibular con el Tálamo y recoge la sensibilidad, posición y movimientos de cabeza; responsable de los movimientos óculo-céfalo-giros.
- Además aquí se continúa la vía ascendente de Bulbo.

Presenta también una *vía asociativa* que relaciona información vestibular y cerebelosa (Haz vestíbulo-cerebeloso), coordina los movimientos de cabeza y ojos al conectar los núcleos vestibulares y cocleares con los núcleos del III, IV y VI pares craneales (Fascículo longitudinal medial) y relaciona los núcleos motores del Troncoencéfalo entre sí (Fascículo longitudinal posterior).

Descendente

Continúa la vía descendente que vimos en bulbo.

Lesiones de protuberancia

La existencia de tumores en la protuberancia, como por ejemplo el astrocitoma que es el tumor más frecuente de Troncoencéfalo durante la niñez, daría lugar a parálisis ipsilateral de los nervios craneales, hemiparesia contralateral y déficits sensitivos contralaterales del tronco y miembros (lemnisco medial).

La protuberancia está irrigada por la arteria basilar y arterias cerebelosas anterior, inferior y superior. Si se produjera una hemorragia en cualquiera de estas ramas y fuera unilateral produciría parálisis facial del mismo lado y parálisis motora contralateral. A menudo hay parálisis de la desviación conjugada (compromiso del VI par y el fascículo longitudinal medial).

Si es bilateral nos encontramos con pupilas puntiformes (fibras simpáticas oculares) y hay parálisis completa de la cara y extremidades.

- **MESENCEFALO**

Se sitúa anterior y superiormente a la protuberancia. Presenta continuidad con el diencéfalo en su parte superior. Lo atraviesa el acueducto mesencéfalico o de Silvio que comunica el III y IV ventrículo.

El mesencéfalo está compuesto por los pedúnculos cerebrales y los tubérculos cuadrigéminos

PEDÚNCULOS CEREBRALES

Se relacionan posteriormente con los tubérculos cuadrigéminos a través de la lámina cuadrigémina.

En su cara interna vemos **la surgencia del III Par** (motor ocular común); es un nervio motor que inerva al elevador del párpado superior, al recto superior, inferior, medial y al oblicuo inferior.

Ahora vamos a ver más detalladamente la configuración interna de un pedúnculo. Se compone de tres partes: pie, núcleo negro y la calota.

PIE: Está constituido enteramente por sustancia blanca en su mayoría descendente. La vía descendente está compuesta por el fascículo geniculado (vía extrapiramidal para núcleos de TE) y por el haz cortico-espinal (vía piramidal).

NÚCLEO NEGRO: Sustancia gris que recibe información de la corteza y núcleos extrapiramidales. La envía a núcleos motores de TE.

Forma parte de la vía extrapiramidal.

CALOTA: Contiene sustancia gris y blanca.

sustancia gris.

Contiene los núcleos de varios pares craneales como: el núcleo mesencéfalico del V Par que recoge la sensación propioceptiva de los músculos oculares y forma parte del lemnisco trigeminal, el núcleo de IV Par, que inerva al músculo oblicuo superior, el del III Par, que inerva a los músculos recto medial, inferior, superior, oblicuo inferior y elevador del párpado, y el núcleo accesorio del III Par que inerva al músculo esfínter de la pupila y al ciliar del ojo.

Además también tiene núcleos propios como el núcleo rojo que pertenece a la vía extrapiramidal y establece relaciones con el tálamo, formación reticular, el núcleo de la oliva y con médula espinal.

sustancia blanca

Vía ascendente

Seguimos observando que sube la cintilla de Reil medial, el lemnisco lateral así como el trigeminal, el haz vestíbulo-talámico, y diferentes haces que suben desde médula hasta tálamo, tubérculos y sustancia reticular. A este nivel vemos que el núcleo rojo establece eferencias con tálamo, la sustancia reticular y aferencias con cerebelo para integrar información en la vía extrapiramidal.

Vía descendente

Compuesta por el haz cortico-rubrico, rubro-reticular, rubro-olivar, rubro-espinal y el haz retículo-espinal. Está encargada de los automatismos y armonía de los movimientos, el equilibrio, reflejos motores complejos.

Vía asociativa

La cintilla longitudinal posterior relaciona los núcleos motores de Troncoencéfalo entre sí.

El fascículo cerebelo-rubrico forma bucles para el sistema extrapiramidal entre ellos.

TUBÉRCULOS CUADRIGEMINOS

Son cuatro eminencias redondeadas, dos superiores o anteriores y otros dos inferiores o posteriores.

Se relacionan anteriormente a través de la lámina cuadrigémina con los pedúnculos y posteriormente con el cerebelo. Sobre la extremidad anterior reposa la glándula pineal, en el surco que separa los colículos derechos e izquierdos.

Cada tubérculo está unido al tálamo mediante un haz blanco llamado brazo del colículo o conjuntival. Los dos superiores están conectados con el

Cuerpo Geniculado Lateral y los dos inferiores con el Cuerpo Geniculado Medial.

A este nivel surge el IV Par craneal o Patético, por debajo de los tubérculos cuadrigéminos y, entre éstos y el IV ventrículo.

Cada tubérculo está formado por una masa gris central cubierta por una delgada capa blanca periférica.

TUBÉRCULOS CUADRIGEMINOS SUPERIORES

Reciben *aferencias* de:

-cintilla óptica

-corteza visual

-área 8 del lóbulo frontal

-TCP

-lemnisco medial

-lemnisco trigeminal

Manda *eferencias* a:

-pulvinar

-cuerpo geniculado lateral

-núcleo rojo

-corteza

-TE y ME a través de la cintilla longitudinal posterior y la sustancia reticular

Tienen mucha importancia porque reciben e integran información visual, además de auditiva y somestésica. Además que encargan de la coordinación visuo-motora: movimientos oculares y esqueléticos que facilitan la fijación ocular.

TUBÉRCULOS CUADRIGEMINOS INFERIORES

Recibe *aferencias* de:

-cintilla de Reil lateral

Proyecta *eferencias* a:

-corteza

-CGI

-cintilla longitudinal posterior

-sustancia reticular

En la sustancia gris encontramos el ganglio del TCP el cual también recibe la información del lemnisco lateral.

Los tubérculos cuadrigéminos inferiores forman parte de la vía acústica.

Lesiones vasculares de mesencéfalo.

1. SINDROME DE WEBER

Frecuentemente suele ocurrir por la oclusión de la arteria cerebral posterior que irriga al mesencéfalo. Como resultado tenemos la necrosis del tejido encefálico que afecta al III par y al pie del pedúnculo dando lugar a una oftalmoplejía homolateral y hemiplejia contralateral.

2. SINDROME DE BENEDIKT

Aquí la necrosis afecta al lemnisco medial, núcleo rojo y recorrido del III par teniendo ataxia contralateral y paresia ocular homolateral

3.1.4. SUSTANCIA RETICULAR

Consiste en una red continua de células y fibras nerviosas, que se extiende desde médula hasta tálamo, a través del eje del SNC.

Recibe aferencias de médula espinal, tálamo, hipotálamo, núcleos de nervios craneales, cerebelo, vía óptica, auditiva y vestibular, cuerpo estriado, sistema límbico, corteza motora, somatoestática y cerebelo. Eferencias a troncoencéfalo, médula espinal, núcleos motores de nervios craneales, sistema nervioso autónomo, cuerpo estriado, cerebelo, núcleo rojo, sustancia negra, el techo del mesencéfalo, núcleos del tálamo e hipotálamo y a casi todas las regiones de la corteza cerebral.

FUNCIONES

- Modulación del tono muscular.
- Control de sensaciones reflejas y viscerales.
- Control del sistema nervioso autónomo, endocrino.
- Influencia sobre los relojes biológicos.
- Control de los estados afectivos en relación con los procesos vitales.
- Control locomotor: regula los movimientos coordinados de tronco, cuello y ojos; incluye la formación reticular paraprotuberancial (FRPP), en la protuberancia, encargada de coordinar los movimientos horizontales de los ojos y el núcleo intersticial craneal de la cintilla longitudinal posterior (icCLP), en mesencéfalo, que es el encargado de los movimientos verticales.
- Control del nivel de conciencia y de los diferentes grados de vigilia.

3.1.5 SISTEMA VENTRICULAR

El sistema ventricular es un sistema cavitario intracraneal que se extiende desde la médula espinal hasta el encéfalo y que recoge la mayor parte de la circulación del líquido cefalorraquídeo.

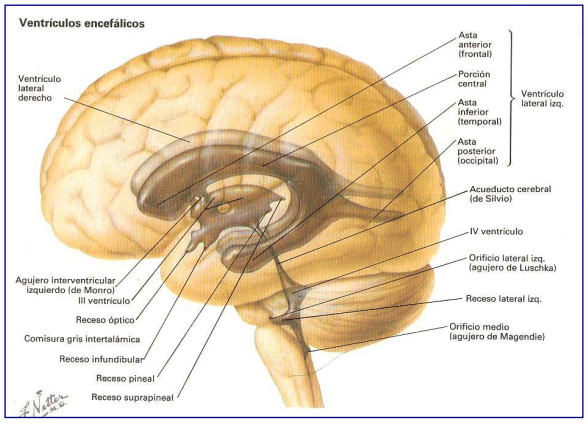

Fig. 4. Sistema ventricular

Está formado por los cuatro ventrículos, el acueducto de Silvio y el conducto ependimario.

VENTRÍCULOS

Ventrículos laterales (I y II)

Son dos cavidades situadas a ambos lados de la cisura interhemisférica, rodeando al tálamo.

Se comunican con el III ventrículo por los agujeros de Monro.

III ventrículo

Se trata de una cavidad situada en el encéfalo entre ambos tálamos.

Se comunica con el IV ventrículo a través del Acueducto de Silvio.

IV Ventrículo

Cavidad situada entre bulbo, protuberancia y cerebelo.

Se comunica con el espacio subaracnoideo por tres orificios: agujero de Magnedie y agujeros laterales de Luschka. Inferiormente se relaciona con el conducto ependimario.

ACUEDUCTO DE SILVIO

Conducto situado en el mesencéfalo que comunica el III y el IV ventrículo.

CONDUCTO EPENDIMARIO

Conducto situado en el interior de la médula espinal; inferiormente termina formando el ventrículo de Krause.

3.1.6 LÍQUIDO CEFALORRAQUÍDEO

Es un líquido transparente que ocupa el sistema ventricular y el espacio subaracnoideo (ver meninges), formando una especie de almohadilla líquida que protege el SNC. Se origina en los plexos coroideos de los ventrículos, fundamentalmente de los laterales; de ahí sigue su circulación por el III ventrículo, pasando por el Acueducto de Silvio, hasta llegar al IV ventrículo; lugar en el que se bifurca hacia el canal ependimario y el espacio subaracnoideo.

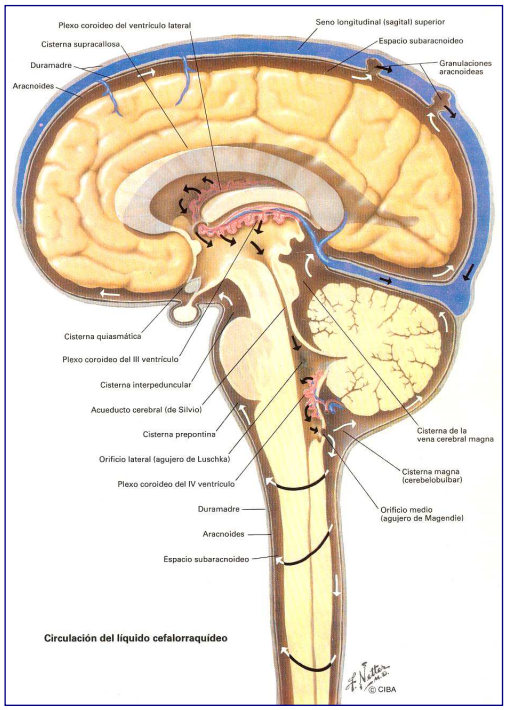

Fig. 5. Circulación del líquido cefalorraquídeo

Este líquido será reabsorbido en las microvellosidades de la aracnoides.

FUNCIONES

- Amortiguación y protección del sistema nervioso central.
- Proporciona estabilidad mecánica y de sostén al encéfalo.
- Regulación de la presión intracraneal.
- Conservación del equilibrio osmótico.
- Nutre al sistema nervioso central.
- Elimina metabolitos del sistema nervioso central.
- Vía de difusión de hormonas.
- Elaboración de anticuerpos.
- Refrigeración.

Lesiones relacionadas con el líquido cefalorraquídeo

A nivel ocular si la presión del líquido cefalorraquídeo aumenta nos encontramos con un PAPILEDEMA. El papiledema es la tumefacción del disco óptico por aumento de la presión intracraneal.

Las causas por las cuales aumente la PIC son diversas pero las más comunes son: bloqueo del sistema ventricular ya sea por estenosis del acueducto de Silvio (congénito) o por tumores(adquirido), obstrucción de la reabsorción del liquido cefalorraquídeo, tumores del plexo coroideo, meningitis, hemorragia subaracnoidea, malformaciones arteriovenosas…

Los signos que nos podemos encontrar son: agrandamiento de la mancha ciega y diplopia; la agudeza visual, la visión cromática y las reacciones pueden ser normales pero depende de la causa que lo provoque. A nivel sistémico puede presentarse con cefaleas, vómitos en escopeta, pérdida de consciencia (se da por una compresión de la corteza cerebral y pérdida de flujo sanguíneo), rigidez motora (por una hernia tentorial del hipocampo) y midriasis (si la compresión directa de los núcleos oculomotores en el mesencéfalo).

Si se produce un aumento anormal del volumen del líquido cefalorraquídeo dentro del cráneo y por lo consiguiente una dilatación

anormal de los ventrículos dando lugar a un aumento de la presión intracraneal estamos ante lo que llamamos HIDROCEFALIA.

Esto se debe: a un aumento de la formación del líquido, a un bloqueo de la circulación del líquido o a una disminución de la absorción del líquido.

Niños y adultos pueden experimentar síntomas diferentes debido a que su cráneo no puede expandirse para alojar el aumento del líquido cerebroespinal. Los síntomas pueden incluir dolores de cabeza seguidos de vómito, náusea, papiledema, visión borrosa, diplopia, desvío hacia abajo de los ojos, problemas de equilibrio, coordinación deficiente, trastorno en el estilo de caminar, incontinencia urinaria, reducción o pérdida de desarrollo, letargo, somnolencia, irritabilidad, u otros cambios en la personalidad o el conocimiento, incluida la pérdida de la memoria.

3.1.7. MENINGES

El sistema nervioso central se halla protegido por un conjunto de membranas (duramadre (la más externa), aracnoides y piamadre (la más interna)) que delimitan, a su vez, tres espacios: epidural, subdural y subaracnoideo.

El espacio epidural es real a nivel raquídeo pero virtual a nivel craneal. El subdural es real a nivel craneal y virtual a nivel raquídeo. El subaracnoideo es real a ambos niveles y contiene en su interior líquido cefalorraquídeo.

La duramadre protege el tejido nervioso subyacente por ser la más dura, así protege a los nervios craneales porque forma una vaina que cubre cada uno de ellos. En el cráneo la hoz del cerebro (lámina de duramadre que se encuentra en la línea media de los dos hemisferios cerebrales) y la tienda

del cerebelo (lámina horizontal que se proyecta hacia adelante entre el cerebro y el cerebelo) sirven para limitar los movimientos excesivos intracraneales.

La aracnoides es impermeable, y protege al encéfalo y a médula espinal laxamente.

La piamadre es una membrana vascular que reviste y sostiene al encéfalo y médula espinal.

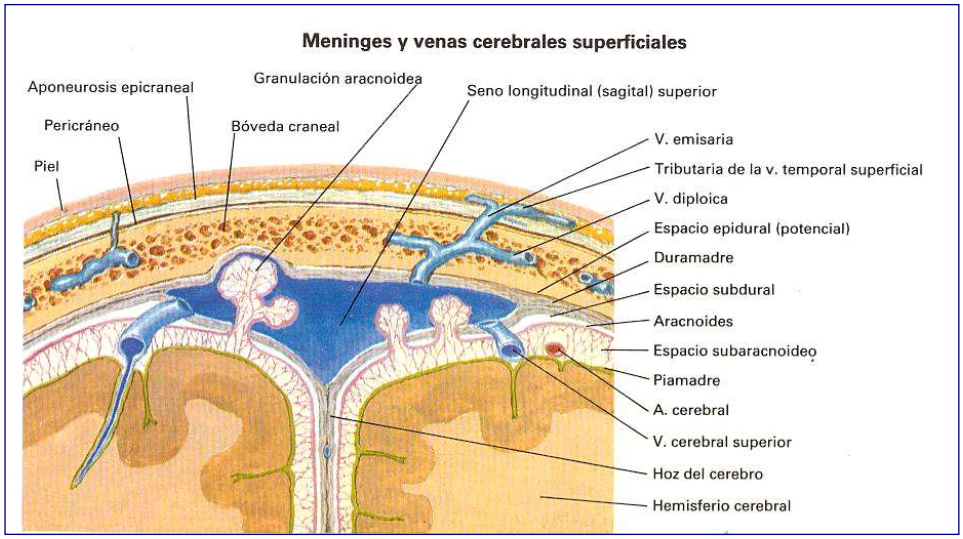

Fig. 6. Meninges

Lesiones vasculares relacionadas con las meninges.

Ante un traumatismo severo o un accidente cerebrovascular nos podemos encontrar con complicaciones como una hemorragia intracraneal localizada en los distintos espacios. Podemos distinguir, así, tres tipos de hemorragias: extradural, subdural y subaracnoidea.

La *hemorragia extradural* está causada por lesiones de las arterias o venas que irrigan las meninges. Como consecuencia de ello se produce un sangrado en el espacio epidural. Al producirse el hematoma, que separará la duramadre de la superficie interna del cráneo, habrá un aumento de la presión intracraneal.

Los síntomas y signos que la acompañan son: cefalea, vómitos, déficit motor progresivo en el hemicuerpo contralateral, anisocoria, posibilidad de convulsiones, crisis de descerebración y frecuentemente encontramos otorragia.

La *hemorragia subdural* es una colección de sangre en el espacio subdural debido: al desgarro de venas cerebrales en su trayecto desde la corteza cerebral hacia los senos durales, al desgarro de senos durales y/o a lesiones de vasos corticales cerebrales. En general es la causa de un golpe fuerte en la cabeza, en la parte frontal o en el dorso, que produce un desplazamiento anteroposterior del encéfalo.

La hemorragia *subaracnoidea* es la extravasación de sangre al espacio subaracnoideo como consecuencia de la ruptura de vasos subaracnoideos o vasos superficiales cerebrales. También puede ser secundaria a la rotura de un aneurisma congénito en el círculo arterial cerebral.

Los síntomas y signos más frecuentes son: cefalea intensa, vómitos, irritabilidad, excitación psicomotriz, desorientación, rigidez de nuca, fotofobia y pérdida de conciencia.

3.1.8. IRRIGACION DEL ENCEFALO

El encéfalo está irrigado por las dos arterias carótidas internas y las dos arterias vertebrales.

La arteria carótida interna da lugar a varias ramas: arteria oftálmica, arteria comunicante posterior, arteria coroidea anterior, arteria cerebral anterior y arteria cerebral media.

La arteria oftálmica irriga el ojo y otras estructuras orbitarias.

La **arteria comunicante posterior** se une a la arteria cerebral posterior para formar parte del polígono arterial de Willis. Irriga el quiasma, la cintilla óptica, el tálamo, hipotálamo y pedúnculos.

La arteria coroidea anterior da origen a numerosas ramas pequeñas para el pie peduncular, la cintilla óptica, el cuerpo geniculado lateral y las radiaciones ópticas (cápsula interna).

La **arteria cerebral anterior** se une a la arteria cerebral anterior contralateral mediante la arteria comunicante anterior para entrar a formar parte del polígono arterial de Willis. Irriga a nervio óptico, quiasma y cintilla de su mismo lado, al lóbulo orbitario, frontal, parte del parietal y calloso marginal. También llegan ramas a hipotálamo, septum pellicidum, trígono y núcleos estriados.

La **arteria cerebral media** también forma parte del polígono arterial de Willis irrigando la cara externa del lóbulo frontal, parietal, temporal y el de la ínsula, además de una parte del lóbulo occipital (macular). Además nutre a los núcleos basales, tálamo, cápsula interna (radiaciones ópticas) y externa.

La arteria vertebral tiene varias ramas entre las que destacamos la arteria cerebelosa posteroinferior, que irriga al cerebelo, bulbo y IV

ventrículo, y las arterias bulbares que son ramas muy pequeñas que se dirigen hacia bulbo.

La unión de las dos arterias vertebrales da lugar a la arteria basilar y a sus diferentes ramas.

Las arterias pontinas que entran en la protuberancia.

La arteria cerebelosa anteroinferior que irriga al cerebelo, protuberancia y bulbo.

La arteria cerebelosa superior nutre a mesencéfalo, cerebelo, protuberancia y glándula pineal.

La **arteria cerebral posterior,** rama terminal de la arteria basilar, se une a la arteria comunicante posterior para formar parte del polígono arterial de Willis. Irriga a parte del lóbulo temporal, cuña y región de la cisura calcarína. Además las ramas centrales irrigan a mesencéfalo, tálamo, glándula pineal y cuerpo lenticular.

Dentro de las venas que drenan el encéfalo se distinguen dos tipos, las superficiales y las profundas. Todas ellas van a drenar a los principales senos venosos como son el seno cavernoso, el longitudinal superior o el recto.

SINDROMES ARTERIALES CEREBRALES

Oclusión de la arteria cerebral anterior:

Pueden ocurrir los siguientes signos y síntomas:

- Hemiparesia y hemihipoestesia predominantes en el miembro inferior contralateral (áreas motoras).
- Desviación oculocefálica ipsilateral a la lesión.
- Incontinencia urinaria.
- Reflejos de liberación frontal, abulia, apatía, trastornos del comportamiento y paratonía contralateral.

Oclusión de la arteria cerebral media:

- Hemiparesia y hemihipoestesia contralaterales (áreas motoras).
- Afasia global si está afectado el hemisferio izquierdo.
- Hemianopsia homónima contralateral (daño en radiaciones ópticas).
- Anosognosia si está afectado el hemisferio derecho.
- Desviación conjugada oculocefálica hacia el lado de la lesión.

Oclusión de la arteria cerebral posterior:

- Hemianopsia homónima contralateral con respeto macular (daño en corteza calcarína. Zona macular recibe irrigación de la cerebral media)
- Agnosia visual (isquemia del lóbulo occipital izquierdo).
- Deterioro de la memoria (daño en cara medial del lóbulo temporal).
- Trastornos complejos de integración de la información visual (palinopsia, poliopia, metamorfopsia, visión telescópica, prosopagnosia…).
- Síndrome sensitivos talámicos.
- Síndrome de Weber.
- Síndrome de Benedickt.

Oclusión de la arteria vertebral:

- Hemiplejia e hipoestesia de la propiocepción ipsilaterales.
- Parálisis de la mitad de la lengua.

Oclusión de la arteria basilar:

Combinación de síntomas debidos a infarto bilateral de:

- mesencéfalo
- tálamos
- lóbulos occipitales
- zona medial posterior de lóbulos temporales

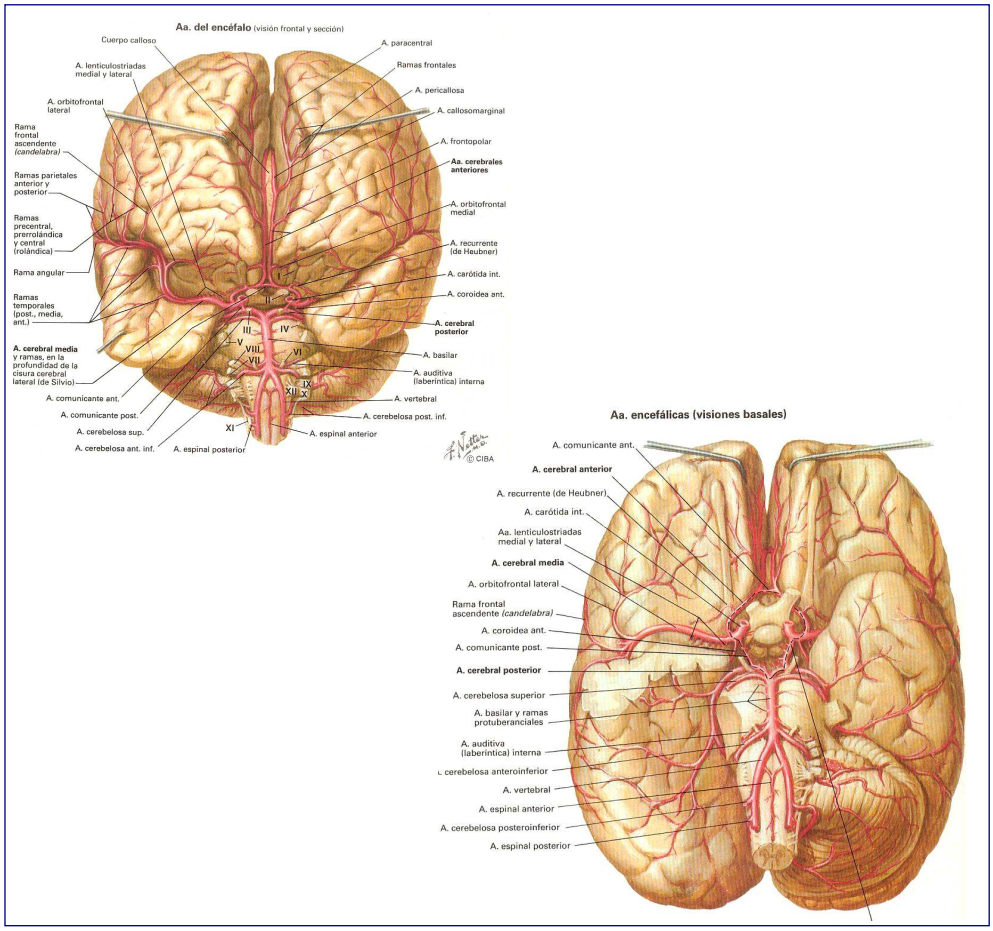

Figura 7. Irrigación del encéfalo

3.1.9. VÍA VISUAL

La vía visual es una vía sensitiva por la que viajan los impulsos eléctricos que recogen la información visual hasta alcanzar las diferentes partes del cerebro donde esta información se integrará y en referencia a lo recibido se emitirá una respuesta.

La vía visual está constituida por dos vías: la vía retino-cortical y la vía retino-subcortical

3.1.9.a. VÍA RETINO-CORTICAL.

Está formada por retina, nervio óptico, cintillas ópticas, cuerpo geniculado lateral, radicaciones ópticas y corteza visual.

La **retina** es una delgada capa en la que se encuentran las células sensibles a la luz, los *fotorreceptores*. Existen dos tipos de fotorreceptores, los conos y los bastones que se encargan de convertir los estímulos luminosos en energía electroquímica.

Los fotorreceptores hacen sinapsis con *células biporales* situadas en capas más internas y éstas a su vez con las *células ganglionares*.

Existen tres tipos de células ganglionares. Las X o parvocelulares se encuentran mayoritariamente en la retina central; hacen sinapsis con las células parvocelulares del cuerpo geniculado lateral y están especializadas en la discriminación espacial al ser muy sensibles a contraste de alta intensidad y selectivas a la longitud de onda.

Las células Y o magnocelulares se concentran en la retina periférica; éstas sinaptan con células magnocelulares del C.G.L, son sensibles a

contrastes de baja intensidad y están especializadas en imágenes en movimiento.

Las células W suponen el 40% de todas las células ganglionares, se conectan con regiones mesencefálicas principalmente y responden a la pérdida de uniformidad en el campo visual, en dependencia de la luz y distancia.

Las células X e Y formaran parte de la vía retino-cortical y las W de la retino-subcortical.

Los axones de las células ganglionares componen el **nervio óptico** hasta llegar al quiasma.

El **quiasma óptico** es una lámina cuadrilátera derivada de la fusión de los nervios óptico. Se relaciona anteriormente con la arteria cerebral anterior y con la comunicante anterior, posteriormente con el túber cinerun, tallo pituitario, receso del III ventrículo, hipófisis y silla turca, y lateralmente con la arteria carótida interna y con la sustancia perforada anterior.

En el quiasma se produce el entrecruzamiento de las fibras nasales y parte de las fibras maculares. Las fibras nasales inferiores se cruzan en la parte más anterior del quiasma introduciéndose ligeramente en el nervio óptico contralateral hasta alcanzar la cintilla. Las fibras superiores se cruzan en la parte más posterior de forma directa.

En este entrecruzamiento se produce la primera fase de la estereopsis.

La **cintilla óptica** se origina en la parte posterior del quiasma. Ambas cintillas están separadas por el tallo hipofisiario y el tercer ventrículo; irán rodeando al espacio perforado posterior y a los pedúnculos cerebrales hasta sinaptar con en el cuerpo geniculado lateral. Esto lo harán el 80% de las fibras, el otro 20% se desviará antes de llegar al CGL para alcanzar el mesencéfalo.

El **cuerpo geniculado lateral** es un núcleo visual primario que se encuentra en tálamo. En él se integra la información recibida a través de los axones de las cintillas. Cada CGL tiene 6 capas. En las capas 2,3 y 5 hacen sinapsis las neuronas temporales y en las capas 1,4 y 6 las fibras nasales. A su vez en las capas 1 y 2 hacen sinapsis las células ganglionares magnocelulares y en las capas 4,5 y 6 las parvocelulares.

Cada capa del cuerpo geniculado lateral contiene una representación completa y ordenada del campo visual contralateral.

El cuerpo geniculado recibe aferencias de la cintilla óptica, del pulvinar, del cortex visual, corteza temporal media, cerebelo, tubérculos cuadrigéminos anteriores y de la formación reticular protuberancial fundamental para mantener la atención y envía eferencias a las radicaciones ópticas a retina y a los núcleos protuberanciales a cerebelo.

En él se produce el segundo grado de la estereopsis.

Las **radiaciones ópticas** están formadas por los axones de las neuronas del CGL y por un pequeño grupo de axones prodecentes del pulvinar que van a sinaptar con la corteza visual. También las compone la vía que va desde la corteza visual al CGL.

Se distinguen dos fascículos. Uno dorso-lateral que porta información superior tanto nasal como temporal y alcanza el labio superior de la cisura calcarina, y otro ventral también llamado asa de Meyer que contiene la proyección de los cuadrantes retinianos inferiores nasales y temporales y va a alcanzar el labio inferior.

La lesión del asa de Meyer daría lugar a una cuadrantanopsia homónima superior.

Los axones de las radiaciones ópticas se van a proyectar en la **corteza visual.** La corteza visual es el lugar de la corteza cerebral en la que la información visual se va a hacer consciente. Se localiza en el lóbulo

occipital, ocupando el área interna que rodea a la cisura calcarina. Se extiende desde el rodete posterior del cuerpo calloso hasta el polo posterior occipital, al cual rebasa y aparece por la cara externa.
Clásicamente corresponde a las áreas 17, 18 y 19 de Brodmann.

La corteza visual se divide en 5 áreas principales. V1, V2, V3, V4 y V5, aunque se sabe que existen múltiples que responden a la estimulación visual.

- V1 es el área visual primaria, se corresponde con el área 17 de Brodmann y forma el área estriada. Recibe toda la información procedente de las radiaciones ópticas y forma un mapa de cada punto del espacio, por eso se le dice la retina cortical. Aquí se produce el tercer grado de la estereopsis
  Los axones de las células parvocelulares hacen sinapsis en las capas 2 y 3, mientras que las magnocelulares lo hacen en la capa 4B.
  V1 manda aferencias a las demás áreas visuales, así como a su homóloga contralateral a través del cuerpo calloso y recibe eferencias de V2, V3, V4 y V5.

  V1 analiza la información visual recibida por secciones del campo, las empaqueta y las distribuye por atributos y posición del estímulo en el campo visual a las diferentes áreas visuales.

- V2 es el área que rodea de forma contigua a V1, ya que están nombradas así en base a su lejanía de V1. Se sitúa entre el área estriada (17 de Brodmann) y la preestraída (18 y 19 de Brodmann). Esta área recibe aferencias de V1 y re-aferencias de V3, V4 y V5. Envía eferencias a las demás áreas visuales.
  V2 está constituida por 3 capas. Las bandas delgadas que son selectivas a la longitud de onda, las bandas gruesas que lo son a la dirección del movimiento y a la forma, y las interbandas selectiva a la forma.

V2 vuelve a reempaquetar la información recibida de V1 por atributos y los distribuye a V3, V4 y V5.

- V3, V4 y V5 se corresponden con las áreas 18 y 19 de Brodmann o área preestriada. Rodean a V1 y V2 de forma concéntrica.

  V3 recibe información referente a la forma ligada al movimiento pero independiente del color.

  V4 se encarga de la percepción del color y de la forma.

  V5, también llamada MT, está especializada de la percepción del movimiento, selectiva a la dirección pero independiente del color.

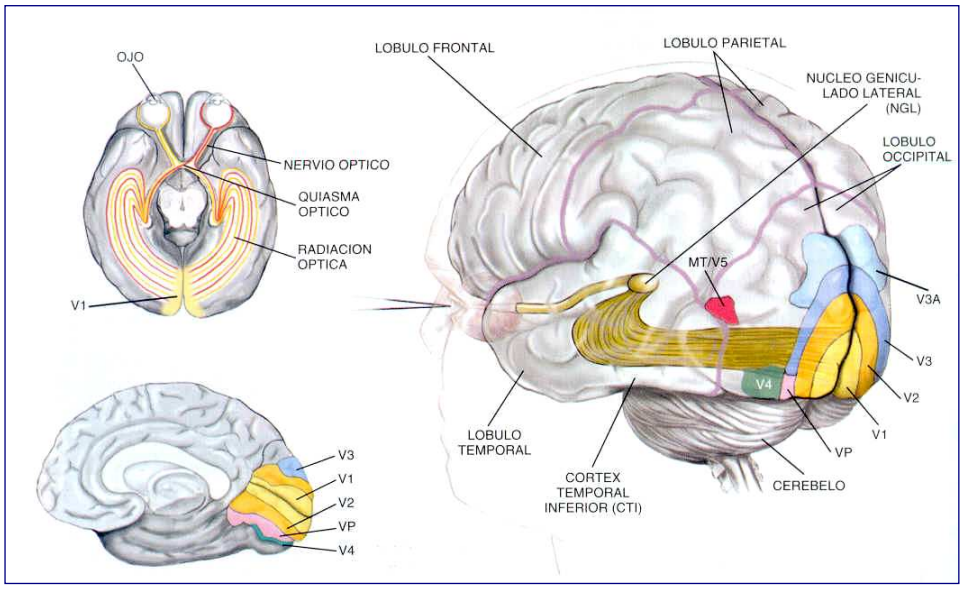

Fig. 8. Vía visual retino-cortical

En la vía visual se distinguen cuatro *sistemas paralelos* que se ocupan de diferentes atributos de la visión: uno para el movimiento, otro para el color y dos para la forma.

- Las señales del sistema del movimiento son recogidas por células ganglionares magnocelulares, las cuales hacen sinapsis en las capas magnocelulares del CGL. De aquí se dirigen a la capa 4B de V1

donde la información se hace consciente. A través de las bandas gruesas de V2 o bien directamente, alcanzan V5.

- El sistema cromático depende de V4. Las señales las recogen las células ganglionares parvocelulares y atravesando las capas parvocelulares del CGL llegan a la región globular de V1. Alcanza V4 a través de las bandas estrechas de V2 o directamente.

- El sistema encargado de la forma ligada al color depende de V4. Los estímulos son recogidos por las células X en retina que establecen sinapsis con las neuronas de las capas parvocelulares. De aquí las fibras viajan hasta la región interglobular de V1 donde se transmiten a través de las interbandas de V2 o directamente a V4.

- El sistema de la forma ligada al movimiento recoge las señales a través de las células Y en retina, las cuales alcanzan las capas magnocelulares del CGL, para llegar hasta la capa 4B de V1 donde se hará consciente la información. Esta información se distribuirá a V3 directamente o a través de las bandas gruesas de V2.

El área preestriada se encarga de distribuir información visual a las áreas de asociación en el lóbulo parietal y temporal.

Conexiones corticales

Para que se establezca una total integración de la información visual, la corteza visual establece conexiones con:

- retina
- CGL
- corteza temporal (sistema líbico, auditivo...)
- corteza frontal (planificación, movimientos voluntarios…)
- corteza parietal (reconocimiento de planos, lecto-escritura, calculo, localización espacial, esquema corporal…)
- cuerpo calloso

- Tubérculos cuadrigéminos anteriores (movimientos oculares)
- Región pretectal (miosis, acomodación)
- Hipocampo (memoria visual)
- Pulvinar (relación de sistemas aferentes)

Lesiones corticales

Una lesión cerebral adquirida puede producir alteraciones en la corteza visual, ya sea en su conjunto y en áreas específicas.

- Las lesiones de V4 producen a*cromatopsia*; quienes la padecen ven en matices grises y no sólo son incapaces de percibir el mundo en color, sino que tampoco pueden evocar colores de tiempos anteriores a la lesión.
- Las lesiones de V5 producen *acinetopsia*: el paciente no ve ni comprende el mundo dinámico.
- Las lesiones de V3 implicarían también alteraciones en V1 y V2 lo que daría lugar a una *ceguera cortical*, por lo que no se conoce muy bien a que daría lugar aisladamente.
- Si la lesión afecta a V1 y los estímulos pasaran del cuerpo geniculado lateral a la corteza preestriada, el paciente no tendría conciencia de que ve y lo que ve no lo comprendería. A éstos paciente se les dice que tiene visión ciega, ya que al no adquirir conciencia de lo que ven, no han adquirida conocimiento alguno.

3.1.9.b. VIA RETINO-SUBCORTICAL.

Esta vía se decusa de la retino-cortical en cintillas, antes de que éstas alcancen el CGL. El 20% de las fibras de cintillas van a hacer sinapsis en diferentes centros de mesencéfalo, tálamo e hipotálamo.

Estos son:

- Tubérculos cuadrigéminos anteriores
- Núcleo paraventricular del hipotálamo

- Sistema óptico accesorio
- Región pretectal
- Pulvinar

Los **tubérculos cuadrigéminos** (ya descritos anteriormente) reciben e integran la información visual, auditiva y táctil, además de desempeñar un papel fundamental en la coordinación visuo-motora automática.

El **núcleo paraventricular del hipotálamo** recibe la información visual para controlar los ritmos circadianos.

El **sistema óptico accesorio** está constituido por tres núcleos, los terminales dorsales, laterales y mediales situados en el mesencéfalo. Este sistema contribuye, en coordinación con otros núcleos de Troncoencéfalo, a la estabilización dinámica de los ojos durante los movimientos del cuerpo.

La **región pretectal**, situada en el mesencéfalo, regula el reflejo de miosis.

El **pulvinar**, núcleo de tálamo, recibe múltiples aferencias de tipo visual, auditiva y táctil que confronta.

La vía *retino-cortical* compuesta por las células X también recibe el nombre de **vía focal**. En esta vía la información se hace consciente. De forma general es responsable de la percepción de la forma, color, contraste; nos informa de "que es"lo que estamos viendo, además de ser la responsable de la agudeza visual.

A la vía *retino-subcortical* junto a la vía *retino-cortical* compuesta por las células Y también se la conoce como **vía ambiente**. Se encarga, de forma general, de la coordinación ojo-mano, del reflejo pupilar, movimientos oculares en

respuesta a estímulos auditivos, táctiles y visuales. Es responsable de las relaciones del movimiento en el espacio y nos informa de "donde estoy" al desempeñar un papel fundamental en la postura, movimiento y orientación espacial.

La vía ambiente y focal presentan un equilibrio de forma continua para que la función visual y la integración con otros sistemas sea lo más correcta posible. Ante la presencia de una lesión cerebral adquirida se puede producir un desequilibrio entre ambos sistemas haciendo que el sujeto adquiera una dependencia hacia uno u otro. Generalmente, y debido a su situación anatómica y sus relaciones, la que se suele afectar es la vía ambiente, haciendo que la visión del paciente se vuelva mucho más focal. De este modo, el paciente mostrará deficiencias en todo aquello que le proporcionaba la vía ambiente.

3.2. CLASIFICACIÓN LCA

3.2.1. Traumatismos craneoencefálicos

El traumatismo craneoencefálico (TCE) o lesión cerebral traumática es aquella lesión orgánica o funcional del cráneo y su contenido producida por una agresión externa al cerebro.

Para entender los daños internos que se pueden originar en un traumatismo craneoencefálico es importante determinar cual ha sido la naturaleza del mismo y el tipo de lesión que se produce.

Tipos de TCE:

Según la naturaleza del traumatismo:

- ***traumatismos cerrados***: son aquellos traumatismos en los que la duramadre permanece íntegra, independientemente de las lesiones esqueléticas o viscerales que se hayan podido producir. Este tipo de lesión cerebral es frecuentemente producida como consecuencia de accidentes automovilísticos, deportivos, laborales…. El traumatismo craneoencefálico cerrado dará lesiones más difusas y, en consecuencia, cuadros clínicos más complejos. Las lesiones producidas en este tipo de traumatismos dependerá directamente del tipo de fuerzas y movimientos a nivel craneal que se ejerzan durante el acontecimiento traumático; así tendremos:

  lesiones por aceleración, que se producen cuando un objeto en movimiento golpea la cabeza, o cuando la cabeza, en movimiento, golpea contra un objeto duro estacionario. Puede dar lugar a una fractura craneal, hematomas sub y epidurales, así como contusión del tejido subyacente.

lesiones por desaceleración o contragolpe, que se producen inmediatamente después del choque, siendo producto del movimiento de rebote que se da en el interior craneal (el cerebro se desplaza de su posición habitual en la dirección del golpe, golpea con las paredes craneales y rebota hacia el otro lado) produciéndose una lesión en el lado contrario al golpe. En el transcurso de esta secuencia de movimientos, se pueden producir roturas de los vasos sanguíneos más superficiales, provocando así hematomas, además de lesiones en los axones de las células cerebrales. Estas lesiones por contragolpe suelen ir unidas a lesiones en la base craneal y en el cuello; es lo que se conoce como lesión por latigazo cervical.

- ***traumatismos abiertos (penetrantes)***: estos traumatismos son *el* resultado de un trauma o penetración tan importante que atraviesan la duramadre. Suelen darse en agresiones penetrantes por arma blanca, disparos y objetos punzantes. Las lesiones que darán este tipo de traumatismos serán más localizadas, ocasionando daños menos difusos. En cambio, en este tipo de lesiones existe comunicación entre el tejido nervioso y el medio externo, por lo que existe un riesgo añadido de infección, además se puede producir daño axonal debido a las partículas, pelos y esquirlas del cráneo que se arrastran hacia el interior.

Estos traumatismos pueden clasificarse, a su vez, en función de la localización y tipología de la fractura:

- Fracturas *lineales:* se extienden desde la zona del impacto hacia la base del cráneo; frecuentemente asociadas a hematomas subdurales y epidurales.

- Fracturas *deprimidas*: Es una fractura con hundimiento del cráneo. Éstas requerirán tratamiento quirúrgico inmediato. De acuerdo a la localización van a dar signos neurológicos focales.
- Fracturas *de la base del cráneo*: siempre asociadas a otras fracturas, dan una clínica complicada, afectando frecuentemente al troncoencéfalo.

Según el tipo de lesiones asociadas:

- ***lesiones primarias:*** se deben a la absorción de energía por el cráneo en el momento del impacto. El cráneo puede absorber esta energía deformándose sin consecuencias apreciables o dando como resultado una fractura, que según la magnitud del traumatismo podrá ser: lineal (fisura), estrellada (fractura en varios fragmentos) o con hundimiento (restos óseos van hacia el interior del cráneo, produciendo contusiones (se mantiene la duramadre) y/o laceraciones (afectación de duramadre y parénquima) del tejido subyacente.

  Además de la onda de presión originada por el impacto y de las fuerzas lineales de aceleración y desaceleración, anteriormente mencionadas, la cabeza se verá sometida a otra clase de fuerzas, angulares y rotatorias, originadas por los movimientos de flexoextensión y lateralización de la columna vertebral.

  El cerebro, anclado en su base por el tronco y los nervios craneales y relativamente libre en su convexidad, no sigue al cráneo en sus desplazamientos debido a su mayor inercia, por lo que sufre fuertes deformaciones e impactos contra algunas estructuras rígidas y prominentes como la *crista galli*, las alas del esfenoides y el borde libre de

la hoz y de la tienda del cerebelo. Esto explica que en los traumatismos craneoencefálicos se lesionen con mayor frecuencia las regiones orbitarias y temporales, los polos frontales y occipitales, el cuerpo calloso y el mesencéfalo, sea cual fuere el lugar del impacto e incluso en ausencia de fractura craneal.

- ***lesiones secundarias***: estas lesiones podrán ser sistémicas (alteración de la presión arterial, hipoxemia, hipercapnia, anemia, hipertermia, alteración de glucosa en sangre…) o intracraneales (aumento presión intracraneal; isquemia, hiperemia, hematoma…, lesión de pares craneales…). Principalmente son debidas a dos circunstancias que se producen con frecuencia en los traumatismos craneoencefálicos: a) el traumatismo asociado de otras partes del cuerpo, sobre todo el sistema cardiorrespiratorio y las vísceras abdominales, y *b)* la pérdida de la autorregulación de la circulación cerebral *(vasoparálisis)* y la permeabilización de la barrera hematoencefálica como consecuencia del propio traumatismo.

A menudo el traumatismo craneoencefálico forma parte de un cuadro importante de lesiones sistémicas como pueden ser lesiones torácicas, hemorragias pulmonares…La insuficiencia ventilatoria, unida a la depresión respiratoria central por el traumatismo, conduce a acidosis respiratoria con hipoxemia e hipercapnia. Por su parte, la pérdida de la vasorregulación y la rotura de la barrera hematoencefálica darán como resultado un edema cerebral difuso. Así mismo se puede dar también anemia por hemorragia interna o externa, disminución de la presión arterial sistémica, ascenso progresivo de la presión intracraneal, (en ausencia de autorregulación cerebral, empeora la isquemia* cerebral y puede terminar por causar una detención completa de la circulación intracraneal *(muerte cerebral))*.

*Existe un tipo de lesión secundaria a la lesión cerebral traumática que aparece a las horas, días e incluso semanas del accidente. El traumatismo inicial produce un trastorno de los mecanismo fisiológico autorreguladores, liberando componentes neurotóxicos; esto hace desencadenar una serie de procesos bioquímicos en los que se generan radicales libres de oxígeno que contribuirán a la isquemia.

El tratamiento temprano de todas estas complicaciones, incluyendo la evacuación de las colecciones hemáticas epidurales o subdurales, puede evitar en muchos casos una lesión cerebral irreversible.

Según el nivel o pérdida de consciencia

- **Pérdida de consciencia**: Se puede considerar una pérdida de consciencia leve la pérdida de ésta durante un período no superior a 20-30 minutos (traumatismo menor) – puntuación de escala de Glasgow 13 o mayor y duración de los síntomas no mas de 48 horas, sin déficit neurológico ni intervención neuroquirúrgica.

- **Coma**: Una pérdida de consciencia durante un periodo de tiempo mayor a 30 minutos se considerará estado de coma (disminución del estado de reactividad a estímulos externos).

Podremos clasificar el traumatismo en función de sus resultados en la escala de Glasgow (ver cuadro)

- Grave (8 puntos o menos)
- Moderada (9-12 puntos)
- Leve (13-15 puntos)

Escala de Coma de Glasgow: (cuadro)

Test	Respuesta del paciente	Valor
Apertura de ojos	Abre los ojos por sí mismo	4
	Abre los ojos cuando se le pide en voz alta	3
	Abre los ojos cuando se le pincha	2
	No abre los ojos	1
Respuesta motora	Obedece órdenes simples	6
	Aparta la mano del examinador cuando se le pincha	5
	Aparte parte del cuerpo cuando el examinador pincha al paciente	4
	Flexiona el cuerpo incoherentemente en respuesta al dolor (posturas decorticales)	3
	Pincha a la víctima (posturas no cerebrales)	2
	Sin respuestas motoras al pinchazo	1
Respuesta verbal	Mantiene una conversación correctamente y le dice al examinador dónde se encentra, quién es, y el mes y el año	5
	Parece confundido o desorientado	4
	Habla de forma que el examinador puede entender a la víctima pero sin sentido	3
	Emite sonidos que el examinador no puede entender	2
	No emite sonidos	1

LESIÓN CEREBRAL TRAUMÁTICA LEVE

Lesión cerebral traumática leve (LCTL) es un término designado por el *American Congress of Rehabilitation Medicine* para agrupar a todas aquellas lesiones de etiología similar al traumatismo craneoencefálico pero que no han desencadenado una sintomatología tan importante, la cual se resuelve en menos de tres meses en la mayoría de los casos. (Ejemplos de este tipo de lesiones serían pequeños accidentes domésticos, choques leves en la práctica deportiva…)

Existen una serie de criterios para el diagnóstico de la LCTL, entre los que destacan:

- Cualquier período de pérdida de conocimiento.
- Cualquier pérdida de memoria para eventos sucedidos inmediatamente antes o después del accidente.

- Cualquier alteración en el estado mental en el momento del accidente (sentirse aturdido, desorientado, confundido…)
- Déficits neurológicos focales que pueden ser o no transitorios, pero en los cuales se produce una pérdida de conocimiento que no supera los treinta minutos.
- Tras 30 minutos, una escala de coma de Glasgow inicial de 13-15.
- Amnesia post-traumática (APT) no superior a 24 horas.

Los síntomas típicos de la LCTL pueden clasificarse en tres grupos:

- *Físicos*: náuseas, vómitos, vértigos, dolores de cabeza, visión borrosa, sueño alterado, fatigarse enseguida, aletargamiento u otras pérdidas sensoriales.
- *Cognitivos*: déficits en las funciones ejecutivas, de atención, concentración, percepción, memoria, habla, lenguaje.
- *Conductuales*: cambios en el nivel de respuesta y estabilidad emocional.

3.2.2. Accidentes cerebrovasculares

El accidente cerebrovascular (ACV) es un tipo de lesión cerebral adquirida de origen interno en el que se ve afectada la vascularización cerebral.

Principalmente esta afectación suele producirse de dos modos distintos. Uno de ellos es la aparición de cambios físicos en los vasos que suministran al cerebro, considerándose este un accidente cerebrovascular de origen *isquémico* (Hipertensión, embolia, aterosclerosis). La otra forma de presentación es el accidente cerebrovacular *hemorrágico* (vaso sanguíneo roto, aneurisma roto, malformación arteriovenosa).

En el ACV isquémico, se produce un infarto de células cerebrales, debido a una disminución del riego sanguíneo cerebral, que puede ser localizado o difuso. Acto seguido, se producirá un edema que aumentará la presión intracraneal. Por otro lado, en el ACV hemorrágico, la sangre sale de los vasos, teniendo dos consecuencias principales: áreas cerebrales alejadas de la lesión quedarán privadas de sangre y, por consiguiente, de oxígeno y nutrientes (isquemia, que puede dar lugar a infarto muerte de células cerebrales), y se producirá una acumulación de sangre en el espacio subaracnoideo, provocando también un edema y el consiguiente aumento de presión intracraneal.

Tipos de ACV:

Según su origen:

Accidente cerebrovascular isquémico:

Un *accidente cerebrovascular isquémico* ocurre cuando una arteria que suministra sangre al cerebro queda bloqueada, reduciendo repentinamente, o interrumpiendo el flujo de sangre y, con el tiempo, ocasionando un infarto en el cerebro. El ACV isquémico puede ser de origen embólico o trombótico.

El AVC isquémico embólico se produce cuando un émbolo (coágulo de sangre) formado en cualquier parte del organismo (generalmente en el corazón) se desplaza por el sistema vascular hasta quedar atrapado en una arteria cerebral.

El ACV isquémico trombótico se produce cuando en la pared de una arteria cerebral se produce una trombosis, es decir, se forma un coágulo de sangre en la pared arterial, que permanece en ella hasta que su tamaño ocupa todo el calibre arterial. Esta trombosis también puede ser producida por acúmulos de grasa, aire…

Otra forma de ACV isquémico es el producido *por estenosis* de los vasos; esto es un estrechamiento del calibre arterial debido a una placa (sustancias grasas, colesterol, lípidos…). Este tipo de ACV es muy frecuente en personas que padecen arterioesclerosis.

Accidente cerebrovascular hemorrágico:

Un *accidente cerebrovascular hemorrágico* ocurre cuando una arteria cerebral se rompe, pasando la sangre al tejido circundante, alterando el suministro de sangre y perturbando el equilibrio químico que mantienen las neuronas para funcionar.

Este proceso hemorrágico puede suceder de varias formas; una de ellas es el *aneurisma* sangrante, una zona débil de la pared arterial que con el tiempo y debido a la presión arterial se va hinchando, adquiriendo un aspecto globular, y que puede romperse.

La hemorragia también puede darse en arterias con placa de ateroma, ya que, estas placas hacen que la pared arterial se debilite y pierda elasticidad, volviéndose más quebradiza. La *hipertensión* o la *alta presión sanguínea* aumentan el riesgo de que una pared arterial quebradiza ceda y libere sangre dentro del tejido cerebral circundante.

Otro ejemplo de ACV hemorrágico es el que se da debido a una malformación arteriovenosa (MAV). Las malformaciones arteriovenosas son un conjunto de vasos sanguíneos y capilares defectuosos dentro del cerebro que tienen paredes delgadas y pueden, por tanto, romperse.

Según la duración:

Ictus establecido o completo: defecto neurológico de origen vascular, generalmente de comienzo agudo y persistente durante más de 3 semanas.

Ictus en progresión o en evolución: episodio cerebrovascular que evoluciona a lo largo de horas e incluso días.

Isquemia cerebral transitoria o accidente isquémico transitorio (AIT): alteración neurológica aguda que perdura menos de 24 horas y que generalmente es de origen isquémico.

Defecto neurológico isquémico reversible: trastorno neurológico agudo cuyas manifestaciones clínicas no exceden de 3 semanas.

GLOSARIO de términos relacionados con el ACV

- *Isquemia cerebral focal* ocasionada por oclusión arterial (trombosis), estenosis arterial o por embolia de origen cardíaco. Factores coadyuvantes: alteraciones hematológicas que dificultan el flujo sanguíneo o favorecen la aparición de trombosis, alteraciones circulatorias (hipotensión) o de la propia pared vascular. Procesos asociados: alteraciones vasculares (arteriosclerosis, arteriopatías, arteritis, disección arterial, trombosis venosa, vasoespasmo arterial), alteraciones hematológicas y bioquímicas (anemia y hemoglobinopatías, trombocitosis, leucocitosis, hipercoagulabilidad, hiperviscosidad), alteraciones cardiovasculares (déficit de perfusión cerebral, embolia cardiaca).

- *Isquemia cerebral global:* ocurre cuando existe un flujo sanguíneo inadecuado o insuficiente para cumplir las necesidades metabólicas del cerebro. A menudo se produce una lesión neuronal proporcional al nivel de deficiencia en el flujo sanguíneo. En los casos más graves se produce una lesión de las áreas neuronales más vulnerables de la corteza occipital, hipocampo, ganglios basales y cerebelo. Presenta un cuadro clínico posterior muy variado que comprende desde la amnesia hasta el estado vegetativo crónico.

- *Hemorragia cerebral (ictus hemorrágico)*: hemorragia de localización principalmente intraparenquimatosa, originada por hipertensión arterial, anomalías vasculares como angiomas o aneurismas, alteraciones arteriales como arteritis o angiopatía, tumores vascularizados, hemorragias sobre lesiones cerebrales preexistentes, o traumatismos craneales. Clínicamente es característica la aparición brusca de cefalea, vómito así como alteración del nivel de consciencia.

- *Hemorragia subaracnoidea*: hemorragia originada por la rotura de un aneurisma arterial, malformaciones arteriovenosas, trastornos asociados a alteraciones de la coagulación, hipertensión arterial. Las manifestaciones clínicas dependerán del volumen de sangre que alcance el espacio aracnoideo y de la localización del sangrado. El signo más común será una cefalea muy intensa asociada a náuseas, vómitos y alteración del nivel de consciencia.

- *Aneurisma cerebral:* dilatación arterial de forma sacular, micótica o arterioesclerótica. Los saculares se producen por un defecto de la lámina íntima y elástica de las arterias. Los micóticos se originan en una arteritis secundaria a una endocarditis. Los arterioescleróticos

son dilataciones de las grandes arterias generando compresión de las estructuras adyacentes. Clínicamente son asintomáticas antes de la rotura; posteriormente darán lugar a hemorragias subaracnoideas.

- *Malformaciones vasculares cerebrales:* telangiectasias (foco de capilares ensanchados que sangran de forma esporádica), angiomas cavernosos (espacios vasculares dilatados de tamaño variable; suelen localizarse en los ganglios basales, tronco y hemisferios cerebrales) y malformaciones arteriovenosas (persistencia anómala de vasos embrionarios con una o varias arterias y venas de drenaje engrosada). Las manifestaciones clínicas más importantes serán hemorragia, epilepsia, cefalea o defecto neurológico progresivo.

- *Hematoma subdural y epidural:* colecciones sanguíneas entre la duramadre y la aracnoides (espacio subdural) o entre la duramadre y el hueso (espacio epidural), a menudo originados por traumatismos. La clínica que dan será cefalea crónica asociada a deterioro psíquico.

- *Trombosis venosa:* oclusión de venas y senos venosos, tanto corticales como subcorticales que pueden originar defectos neurológicos focales. Esta trombosis puede ser de origen infeccioso o secundaria a numerosas etiologías (malnutrición, deshidratación, trastornos hematológicos). El cuadro clínico generalmente es la hipertensión intracraneal asociada a déficit neurológicos focales: cefaleas, náuseas, vómitos, paresias o alteraciones sensitivas.

- *Encefalopatía hipertensiva*: patología encefálica originada por hipertensión intracraneal grave, que se produce durante un tiempo prolongado. El cuadro clínico presenta cefalea, contusión, defectos

neurológicos variables (hemiparesia, ceguera cortical, alteraciones sensitivas). A menudo suele cursar con retinopatía y edema de papila.

- *Isquemia medular:* infarto a nivel medular producido, generalmente, por lesiones isquémicas en la aorta, interrumpiendo el flujo a las arterias radiculares (médula). Cursa con un déficit importante en el territorio de la arteria espinal anterior a nivel torácico (paraparesia y alteración sensitiva). A menudo suele ir ligada a malformaciones arteriovenosas, hernia discal, esclerosis múltiple, mielitis aguda…

4. CONSECUENCIAS VISUALES DE LA LESIÓN CEREBRAL ADQUIRIDA

En este apartado estudiaremos las principales consecuencias desde un punto de vista neuro-optométrico.

Las principales alteraciones se producirán en: acomodación; oculomotilidad; campo visual; pupilas; localización espacial y esquema corporal; sistema vestibular, propioceptivo y equilibrio; visión binocular; percepción visual.

4.1. OCULOMOTILIDAD

Los movimientos oculares tienen como misión centrar las imágenes de un objeto en ambas fóveas y mantener la fijación foveal de un objeto móvil. También contribuye al lenguaje facial.

CONTROL NEUROFISIOLOGICO DE LOS MOVIMIENTOS OCULARES

Como toda vía neuronal está constituida por un **sistema aferente**, el cual lleva información al cerebro en relación al objeto y de nuestro cuerpo con el espacio, un **sistema de control supranuclear**, que integrará la información recibida y enviará órdenes al **sistema eferente**.

El sistema motor puede dar lugar a varios tipos de movimientos oculares: las versiones, que controla los movimientos conjugados, las vergencias que se encarga de los no conjugados, los movimientos para el mantenimiento de la mirada y los de fijación.

Dentro de los movimientos conjugados nos encontramos con dos tipos: los movimientos oculares lentos (MOL) y los movimientos oculares rápidos (MOR).

a. Sistema aferente

Está compuesto por varias vías:

- Vía visual
- Vía coclear
- Vía vestibular
- Vía propioceptiva
- Vía voluntaria
- Vía somatosensorial

VIA VISUAL: Esta vía como es bien sabido empieza en los fotorreceptores retinianos al ser estimulados por energía luminosa que más tarde la convertirán en señales eléctricas. De ahí la información, a través del nervio óptico, viaja hasta el quiasma y las cintillas. Aquí la información toma dos vías diferentes: la vía retino-cortical y retino-mesencefálica.

Vía retino-cortical: desde las cintillas las señales llegan al cuerpo geniculado lateral, de donde salen las radiaciones ópticas que van a llegar a la corteza visual.

Vía retino-subcortical: las señales desde las cintillas van a llegar a tubérculos cuadrigéminos anteriores, glándula pineal, pulvinar, núcleo paraventricular del Hipotálamo, núcleo de la cintilla óptica accesoria y a la región pretectal.

VIA COCLEAR: Esta vía comienza en las células sensitivas bipolares del ganglio espiral que están dentro de la cóclea. Estas células recogen la sensibilidad acústica y sus prolongaciones van a formar el nervio auditivo a través del cual viaja la información hasta llegar a los núcleos cocleares. De ahí a través del lemnisco lateral una parte alcanza el colículo inferior y la otra el cuerpo geniculado medial. Desde el cuerpo geniculado medial la información viaja por la radiación hasta llegar a la corteza auditiva.

Esta vía es importante en los movimientos oculares por la relación que existe entre los tubérculos cuadrigéminos inferiores y superiores.

VIA VESTIBULAR: Se detallará más extensamente en el apartado sistema vestibular, propiocepción y equilibrio.

VIA PROPIOCEPTIVA: Se detallará más extensamente en el apartado sistema vestibular, propiocepción y equilibrio.

VIA VOLUNTARIA: empieza en la corteza frontal, en el área 8, de ahí viajará por la cápsula interna hasta los núcleos de la motilidad conjugada.

VIA SOMATOSENSORIAL: Se detallará más extensamente en el apartado sistema vestibular, propiocepción y equilibrio.

b. Sistema de control supranuclear

En el están implicadas las siguientes estructuras:

- Área 8 de Brodmann (lóbulo frontal)
- Corteza visual
- Núcleo caudado (ganglios basales)
- Sustancia negra

- Tubérculos cuadrigéminos anteriores
- Cerebelo
- Núcleos vestibulares

El área 8 de Brodmann está implicada en el control de los movimientos oculares rápidos (MOR), al igual que el núcleo caudado, la sustancia negra y los tubérculos cuadrigéminos anteriores.

La corteza visual, el cerebelo y los núcleos vestibulares están encargados del control de los movimientos oculares lentos (MOL).

Toda la información termina en los núcleos de la motilidad conjugada que se encuentran en la sustancia reticular: formación reticular paraprotuberancial (FRPP), que será la encargada de los movimientos horizontales; y el núcleo intersticial craneal de la cintilla longitudinal posterior (icCLP) que será el encargado de los movimientos verticales. De aquí la información llega a los núcleos oculomotores.

LOS MOVIMIENTOS OCULARES CONJUGADOS (VERSIONES)

Estos movimientos están regidos por 3 leyes:
1.- Ley de Hering: los impulsos nerviosos que llegan al músculo agonista y a su yunta son de la misma intensidad.

2.- Ley de Sherrington: la intensidad de los impulsos excitatorios que llegan al grupo de músculos agonistas que realiza un movimiento es

igual a la de los impulsos inhibitorios que le llegan el grupo de músculos antagonistas.

3.- Ley de la regencia del ojo fijador: la cantidad de estímulo y en consecuencia la intensidad de la contracción muscular viene regida y determinada por la necesidad de estímulo del ojo fijador.

Como se ha mencionado con anterioridad hay dos tipos de movimientos conjugados: los MOL o seguimientos y los MOR o sacádicos.

- *MOVIMIENTOS OCULARES RÁPIDOS (MOR)*

Tienen como finalidad dirigir la mirada de un objeto a otro de nuestro campo visual. Están presentes desde el nacimiento y se encuentran bajo un control tanto voluntario como reflejo.
Existen diferentes tipos de movimientos oculares rápidos que dan lugar a varias funciones diferentes. En el nivel más bajo están las *fases rápidas del nistagmus* tanto optocinético como vestibular. Después los de *rastreo* para explorar nuestro entorno, aunque también están presentes en la oscuridad. En tercer lugar están los *reflejos* que se activan como respuesta a nuevos estímulos visuales, auditivos o táctiles. Después están los *sacádicos voluntarios* ya sean intencionales o predictivos. Todos estos movimientos pueden ser voluntariamente suprimidos, a excepción de la fase rápida del nistagmus.

Origen del impulso:

El origen del impulso de la fase rápida del nistagmus se localiza en la FRPP. El de los sacádicos espontáneos o de rastreo en los tubérculos cuadrigéminos anteriores, al igual que los sacádicos reflejos. Los movimientos sacádicos voluntarios (intencionales y

predictivos) se encuentran en el área oculomotora frontal (área 8 de Brodmann).

Control del movimiento:

Los núcleos de la sustancia reticular localizados en protuberancia y mesencéfalo (FRPP- icCLP) reciben información del área oculomotora frontal (AOF) y de los tubérculos cuadrigéminos, que reciben a su vez información del área oculomotora frontal, directamente o a través de los ganglios basales y la sustancia negra. El área oculomotora frontal recibe información de áreas corticales visuales posteriores (áreas visuales secundarias y corteza parietal posterior: importantes para la localización espacial) que también envía información a los tubérculos cuadrigéminos anteriores. De la FRPP y del icCLP la información va a los núcleos motores (III, IV y VI pares craneales)

La alteración de cualquiera de las estructuras que intervienen en el desarrollo de estos movimientos dará lugar a anulación (apraxia motora ocular), lentitud, sacádicos hiper o hipométricos, y sacádicos indeseados o intrusiones sacádicas.

Si la lesión está a nivel del FRPP se deteriorarían todos los movimientos sacádicos, incluida la fase rápida del nistagmus. Una lesión en los tubérculos dará lugar a una pérdida de los sacádicos reflejos y una disminución de la frecuencia en los espontáneos. Lesiones a nivel de la sustancia negra (inhibe a los tubérculos cuadrigéminos) producirá unos movimientos sacádicos espontáneos excesivos que no podrán ser suprimidos. Las lesiones a nivel del área oculomotora frontal anularán los sacádicos voluntarios, tanto predictivos como intencionales.

- *MOVIMIENTOS OCULARES LENTOS (MOL)*

Tienen como finalidad estabilizar la imagen visual en movimiento sobre la retina.

Existen tres tipos de MOL: la fase lenta del nistagmus, los reflejos a estímulos visuales (son los únicos que pueden ser voluntariamente suprimidos) y los seguimientos vestibulares.

Origen del impulso:

La fase lenta del nistagmus tiene un origen vestibular, al igual que los seguimientos vestibulares.

Los reflejos tendrán su origen en corteza visual.

Control del movimiento:

La información procedente del cuerpo geniculado lateral llega a la corteza visual primaria (V1). Esta información se distribuye a las áreas visuales estriadas (temporales y parietales), codificando así la velocidad y dirección de objetos móviles. Posteriormente llega a los núcleos protuberanciales dorsolaterales, alcanzando el cerebelo para después proyectarse en el núcleo vestibular ipsolateral, el cual manda información a los núcleos motores oculares.

Si se lesiona V1 habrá una Hemianopsia homónima contralateral con pérdida de los seguimientos en el lado ciego, conservándose los sacádicos. Si se lesiona la corteza estriada (área temporal media) se produce un déficit en la precisión de seguimientos y de sacádicos por falta de estimación de la velocidad. Si se lesiona el área visual posterior medial tendremos un déficit del

seguimiento ipsolateral. Una lesión a nivel del núcleo protuberancial dorsolateral producirá un déficit del seguimiento ipsolateral, ocurriendo lo mismo con las lesiones cerebelosas. A nivel de los núcleos vestibulares se dará una alteración del nistagmo fisiológico y de los reflejos oculovestibulares.

MOVIMIENTOS DE FIJACIÓN

Son también llamados Micromovimientos del ojo y se incluyen tres tipos de movimientos: microsacudidas, micromovimientos lentos y microtemblor.

Las microsacudidas son movimientos conjugados, aunque muchas veces de amplitud desigual en ambos ojos. Los Micromovimientos lentos son disconjugados. El microtemblor es una vibración conjugada. La función de los micromovimientos es tener un barrido continuo de imágenes y así impedir que se produzca una saturación de los fotorreceptores.

LOS MOVIMIENTOS PARA EL MANTENIMIENTO DE LA FIJACIÓN.

Son movimientos conjugados, cuya finalidad es mantener la fijación ocular, independientemente de los movimientos cefálicos, del cuello o del objeto. Los movimientos que compensan los giros de cabeza son llamados oculovestibulares y los que se encargan del movimiento del objeto son los optocinéticos. Ambos tienen su control en los núcleos vestibulares.

LOS MOVIMIENTOS OCULARES DE VERGENCIA

La señal que inicia un MOV es la borrosidad retiniana y/o la diplopía. Existen dos tipos de movimientos de vergencia: los de convergencia, normalmente acompañados de acomodación y miosis (sincinesia del reflejo proximal) y los de divergencia.

El centro de integración de la sincinesia parece estar en el área 19 de Brodmann. A nivel del mesencéfalo los estímulos son descompuestos y trasmitidos a sus respectivos núcleos. La abolición de cualquiera de estas funciones no interfiere con las restantes.

c. Sistema eferente

Nervio motor ocular común:

El núcleo de este nervio se encuentra en los pedúnculos, a la altura de los tubérculos cuadrigéminos anteriores. Está dividido en varios subnúcleos:

- Núcleo del Músculo elevador del párpado (núcleo central)
- Núcleo del Recto superior (núcleo cruzado)
- Núcleo del Recto inferior
- Núcleo del Recto medial
- Núcleo del Oblicuo Inferior
- Núcleo accesorio o de Edinger-Westphal

Trayecto: surge de la cara interna, borde inferior de pedúnculos; se dirige a la órbita atravesando el seno cavernoso, penetrando en ella por la hendidura esfenoidal.

Inerva a:

- Rama superior: músculos elevador del párpado y recto superior
- Rama inferior: músculos recto medial, recto inferior, oblicuo inferior, músculo ciliar y esfínter pupilar.

La lesión de este nervio dará lugar a los siguientes signos: ptosis palpebral, Ojo en abducción, Midriasis, Reflejo a la luz y cerca abolidos, déficit en la acomodación.

Nervio patético o troclear:

El núcleo de este nervio está situado en pedúnculos; sus fibras cruzan por detrás del acueducto de Silvio.

Trayecto: surge de la cara posterior entre los tubérculos cuadrigéminos posteriores y protuberancia, rodea la cara externa de los pedúnculos y se dirige a la órbita atravesando el seno cavernoso, penetrando en ella a través de la hendidura esfenoidal.

Inerva al músculo oblicuo superior

La lesión de este nervio dará lugar a los siguientes signos: déficit del descenso del ojo en adducción, prueba de Bielchowsky positiva, barbilla bajada, diplopia vertical mayor en adducción, y las imágenes dobles estarán inclinadas (exciclotorsión)

Nervio motor ocular externo:

El núcleo se encuentra en protuberancia, relacionado con la rodilla del facial y sus fibras atraviesan el FRPP.

Trayecto: surge a nivel del surco bulboprotuberancial y se dirige a la órbita atravesando el seno cavernosos, penetrando en ella por la hendidura esfenoidal.

Inerva al músculo recto externo.

La lesión de este nervio dará lugar a los siguientes signos: déficit de abducción del ojo, diplopia horizontal que desaparece en visión próxima, cabeza inclinada hacia el mismo lado de la lesión.

Si el paciente tiene una lesión cerebral adquirida que interfiera en los movimientos oculares conjugados concretamente en los sacádicos observaremos que:

- Realiza un movimiento excesivo de cabeza y/o cuerpo.
- Se pierde de línea o no sabe continuar cuando lee.
- Omite palabras, se salta de línea.
- Su velocidad lectora es lenta.
- No comprende lo que lee.
- No presta suficiente atención.

Si la lesión interfieres más en los seguimientos veremos que:

- Posee un excesivo movimiento de cabeza.
- Tiene un bajo rendimiento en los deportes.
- Presenta dificultades en la lectura.

Si el paciente presenta dificultad en la fijación visual presentará:

- Déficit de atención.

- Dificultad en la recolección de la información para tener un bien proceso de lectura.

4.2. ACOMODACIÓN

La acomodación es un proceso fisiológico que nos permite cambiar el enfoque de una posición lejana a una posición más próxima. Esto se logra por la capacidad del cristalino de cambiar su forma, aumentando su curvatura, sobretodo en su cara anterior.

En la acomodación participan el cristalino, las fibras de la zónula y el músculo ciliar:

Cuando el **músculo ciliar** está en reposo, las fibras de la zónula están tensas y el ojo está enfocado para la visión de lejos. Al contraerse este músculo, de forma anular, disminuye la tensión en las fibras de la zónula, haciendo que el cristalino adopte una forma más esférica.

El músculo ciliar está inervado por los nervios ciliares cortos, cuyas fibras parasimpáticas cursan con el nervio oculomotor común (III par) y hacen sinapsis en el ganglio ciliar.

Las **fibras de la zónula de Zinn** se insertan en toda la circunferencia del ecuador del cristalino, uniéndolo con el cuerpo ciliar, manteniéndose el cristalino suspendido en una posición estable.

Por su parte, el **cristalino** interviene en la acomodación modificando su curvatura. Esto es posible gracias a su composición química y a la disposición de sus fibras internas que tienden a adoptar una forma esférica.

Visto esto, hay que decir que la acomodación no es un proceso que se de aisladamente, sino que forma una tríada junto a la convergencia de los globos oculares (permitiendo que la imagen focalice en ambas fóveas) y la miosis pupilar (mejorando la profundidad de foco).

Siempre se ha dicho que el estímulo para el mecanismo de acomodación es la borrosidad pero teorías más actuales nos indican que existe un componente aprendido que viene determinado por la información proximal acerca del objeto. El estímulo acomodativo llega hasta el área 18 del cortex occipital por la vía visual (nervio óptico, quiasma, tracto, cuerpo geniculado lateral y radiaciones ópticas). De aquí por fibras córtico-tectales, después de sinaptar con el área de los movimientos oculares en el cortex frontal, llegará a mesencéfalo, concretamente al núcleo de Edinger Westphal (anexo al núcleo del oculomotor común). A partir de aquí saldrán fibras de naturaleza parasimpática que viajarán junto a las fibras del OMC hasta sinaptar en el ganglio ciliar. A través de las fibras posganglionares y los nervios ciliares cortos, llegarán a conectar con el músculo ciliar y el esfínter pupilar, produciendo la relajación del músculo y la contracción de la pupila.

Al excitarse el núcleo de Edinger-Westphal se producirá también una excitación del núcleo del RI del OMC, que producirá la contracción del RI y por lo tanto la convergencia.

El núcleo de Edinger-Westphal presenta una subdivisión funcional. Tiene tres porciones: una anterior responsable únicamente de la acomodación, otra medial encargada de la miosis y acomodación y una porción posterior pupilo-constrictora.

Este proceso está mediado por el SNA parasimpático y por lo tanto es involuntario. Si éste se ve alterado, podrá darse un problema de acomodación, bien exceso, insuficiencia, inflexibilidad, parálisis o acomodación mal sostenida.

Insuficiencia acomodativa

Condición visual en la que la acomodación está reducida continuamente, es decir, existe dificultad para estimular la acomodación.

Los síntomas que refiere el paciente están relacionados con el uso de la visión para tareas en cerca. Estos son:

- Visión borrosa.
- Lagrimeo.
- Sensación de quemazón.
- Astenopía.
- Fatiga y sueño al leer.
- Cefaleas.
- Problemas de concentración y comprensión.
- Movimiento de texto.
- Evitar la lectura u otras tareas en cerca.

Existen diferentes estudios como el de Gianutsos et al. que verifican que es el defecto acomodativo más prevalente en pacientes con lesión cerebral adquirida.

Parálisis acomodativa

La parálisis acomodativa es la pérdida total de acomodación. Esta condición se da muy raramente, pero en casos de LCA, sobretodo en traumatismos puede darse con mayor frecuencia. Esta disfunción podrá darse de modo unilateral o bilateral pudiendo ser transitoria o permanente.

Inflexibilidad acomodativa

Se caracteriza por una respuesta acomodativa retardada con respecto a la presentación del estímulo. El paciente tiene suficiente cantidad para llevar a cabo el proceso de acomodación pero no realiza con calidad.

Los síntomas que refiere el paciente son:

- Visión borrosa especialmente cuando quiere mirar de lejos a cerca y viceversa.
- Astenopía asociada al trabajo en visión próxima.
- Diplopia ocasional.
- Problemas en la lectura.

Exceso acomodativo

Bajo esta condición el paciente tiene dificultad para relajar su sistema acomodativo y se produce una respuesta acomodativa superior a la que correspondería al presentar un estímulo.

Los síntomas que presentan son:

- Visión borrosa en lejos después de realizar tares en cerca.
- Astenopía.
- Cefaleas.
- Diplopia ocasional.

Acomodación mal sostenida

También se le conoce como fatiga de acomodación y se describe como la incapacidad de mantener de forma permanente la respuesta acomodativa mientras se observa un test de cerca.

Los síntomas que le acompañan son:

- Visión borrosa tras un esfuerzo prolongado en visión próxima.
- Fatiga ocular por la tarde.
- Cefaleas.
- Lagrimeo.
- Fotofobia.
- Sensación de quemazón.

El proceso acomodativo es un mecanismo inconsciente, que se realiza de forma automática. Cuando un paciente sufre una LCA que interfiere en la acomodación, este proceso pasa a realizarse de forma consciente, ya que el paciente tiene que esforzarse en aclarar imágenes borrosas. Cuando el sujeto lea deberá prestar mayor atención utilizando más recursos cognitivos del procesamiento y de la retención de la información, que un paciente sin esta condición, lo que dará lugar a una disminución de la concentración y de la comprensión.

4.3. VISIÓN BINOCULAR.

Después de una lesión cerebral, bien sea traumatismo o accidente cerebrovascular, se pueden producir alteraciones binoculares como un estrabismo adquirido o una alteración binocular no estrábica, dando lugar a un cuadro clínico característico, que podrá aparecer instantes después de la lesión, o en períodos posteriores a la recuperación, cuando el paciente retorne a su vida cotidiana y comience a desempeñar acciones diarias con cierta demanda visual.

Entre los principales síntomas de estas alteraciones encontramos: diplopia, borrosidad, confusión visual, dificultad en la lectura, astenopía, dolores de cabeza, tortícolis, percepción de la profundidad espacial defectuosa, necesidad de tapar un ojo para atenuar el dolor de cabeza…

El estrabismo adquirido será generalmente incomitante, es decir, la magnitud de la desviación variará dependiendo de la posición de mirada. Este tipo de estrabismo estará asociado a parálisis de los pares craneales III, IV y/o VI.

Por otro lado, encontramos los problemas binoculares no estrábicos, entre los que cabe destacar la insuficiencia de la convergencia, el exceso de divergencia, la visión binocular ineficaz, la disminución de las amplitudes fusionales y la disminución de la estereopsis.

Todas estas alteraciones serán descritas a continuación, así como su base neurológica y anatómica.

4.3.1. ESTRABISMO

El estrabismo es la condición ocular en la cuál las líneas de mirada de ambos ojos no se cruzan en un mismo punto de fijación, resultando así una desviación manifiesta de los ejes visuales. El estrabismo podrá ser comitante (la magnitud de la desviación es constante en todas las posiciones de mirada) o incomitante (la desviación difiere más de 5 Δ entre las distintas posiciones de mirada). Como ya hemos mencionado anteriormente, cuando se produce una lesión cerebral adquirida, puede darse un estrabismo incomitante, consecuencia de una parálisis o paresia de alguno de los pares craneales que inervan la musculatura extraocular; aunque también pueden darse estrabismos comitantes como consecuencia a la descompensación del sistema binocular.

a. ESTRABISMOS INCOMITANTES

El paciente con parálisis o paresia de alguno de los pares craneales manifestará como síntoma principal la diplopia, unida a la inclinación de alguna de las imágenes. De igual forma presentará una deficiencia en la localización espacial. En algunos casos podrá quejarse de dolor ocular, aunque seguramente, esté medicado por ello.

Signos característicos de este tipo de estrabismo serán: la desviación será menor cuando fije el ojo bueno (desviación primaria) que cuando fije el ojo malo (desviación secundaria). Así mismo el paciente mostrará una posición anómala de la cabeza (principalmente en dirección al campo del músculo afectado). No obstante, veremos otra serie de signos y síntomas en función de cada tipo de parálisis.

Parálisis del IV par

El IV par craneal o nervio troclear inerva al músculo oblicuo superior. Las acciones de este músculo serán inciclotorsión (1ª), depresión (2ª) y abducción (3ª), de modo que una parálisis del IV par impedirá al oblicuo superior realizar dichas acciones.

Síntomas: visión doble ocasional en VP

Signos:

- leve hipertropia en posición primaria de mirada (PPM) unida a una excicloforia (sólo estará actuando el oblicuo inferior, puesto que los rectos permanecen equilibrados).
- Motilidad: (versiones) limitada en mirada inferior y nasal.
- Tortícolis: cabeza girada hacia el lado contrario al ojo afectado con el mentón hacia el lado del ojo afectado, hacia abajo y hacia delante.

Tratamiento: entrenamiento visual para mejorar la fusión y compensación prismática.

Parálisis del VI par

El VI par craneal o nervio motor ocular externo inerva al músculo recto externo. La acción de este músculo será únicamente la abducción.

Síntomas: diplopia ocasional en mirada lateral.

Signos:

- Ligera endotropia en PPM que aumenta en mirada lateral (versión hacia el lado del ojo afectado), proptosis en abducción y parálisis de la divergencia.
- Motilidad: (versiones) limitación parcial o total de la abducción.
- Tortícolis: cabeza girada hacia el lado del ojo afectado.

Tratamiento: prismas para eliminar la diplopia.

Parálisis del III par

El III par craneal o nervio motor ocular común inerva al músculo recto superior, recto inferior, recto medial, oblicuo superior y elevador del párpado superior, además de la musculatura intrínseca del ojo. La parálisis de este nervio puede presentarse como total o parcial, por lo que los signos serán distintos en función de la rama afectada.

Parálisis total

Síntomas: el paciente percibirá diplopia siempre que la ptosis no tape la pupila.

Signos:

- Ptosis, exotropia en PPM y en todas las posiciones del lado del ojo afectado, ligera hipotropia, midriasis y parálisis de la acomodación.
- Motilidad: (versiones) limitación total de la adducción, elevación y depresión; (ducciones) parálisis total.
- Tortícolis: no presentará una desviación concreta.

Tratamiento: quirúrgico

Parálisis parcial

(Músculo recto medial)

La acción del recto medial es la adducción. La parálisis de este, de modo aislado, no suele darse muy frecuentemente, no obstante, es posible.

Síntomas: presentará diplopia solo en mirada horizontal.

Signos:

- Exotropia en PPM.
- Motilidad: limitación en la adducción.
- Tortícolis: cabeza girada hacia el lado contrario al ojo afectado.

(Músculo recto inferior)

La acción del recto inferior es la depresión (1ª), exciclotorsión (2ª) y adducción (3ª). Su afectación también es poco frecuente de modo aislado.

Síntomas: diplopia vertical
Signos: hipertropia del ojo afectado

- Motilidad: hipoacción en el campo de acción del músculo.
- Tortícolis: cabeza girada hacia el lado del ojo afectado, mentón hacia el hombro contrario al ojo afectado, hacia abajo.
- Respuesta positiva en los pasos de Parks.

(Músculo recto superior)

La acción del recto superior es la elevación (1ª), inciclotorsión (2ª) y adducción (3ª). La parálisis de éste puede ir acompañada por parálisis del elevador del párpado superior.

Síntomas: diplopia vertical.
Signos:

- Hipotropia del ojo afectado.
- Motilidad: hipoacción en el campo de acción del músculo.
- Tortícolis: cabeza girada hacia el lado del ojo afectado, hacia arriba y atrás con el mentón hacia el lado del ojo afectado.
- Respuesta positiva en los pasos de Parks.

(Músculo oblicuo inferior)

La acción del oblicuo inferior es la exciclotorsión (1ª), elevación (2ª) y abducción (3ª). La parálisis de este músculo es poco frecuente y de difícil detección.

Síntomas: diplopia vertical.

Signos:

- Hipotropia del ojo afectado.
- Motilidad: (ducciones) ligera limitación en el campo del músculo afectado.
- Tortícolis: cabeza girada hacia el lado contrario al ojo afectado, arriba, atrás, mentón hacia el hombro contrario al del ojo afectado.
- Respuesta positiva en los pasos de Parks

b. ESTRABISMOS COMITANTES

Como ya vimos anteriormente, los estrabismos comitantes son aquellos en los que la desviación se mantiene constante en todas las posiciones de mirada. En la lesión cerebral adquirida son menos frecuentes, pero fisiológicamente son posibles. Lo que si se demuestra es que en casos de estrabismo por LCA es mucho más frecuente la exodesviación que la endodesviación.

La aparición repentina de una exotropia, dependerá de la existencia o no de una desviación anterior, generalmente una desviación latente (exoforia). Debido al accidente, ya sea traumático o vascular, el sistema binocular puede descompensarse, haciendo, por ejemplo, que una foria se manifiesta ahora en forma de tropia.

Exotropia

Se caracteriza por una desviación hacia fuera de los ejes visuales. Esta desviación puede presentarse de manera constante o intermitente, presentando, a menudo, valores normales de estereopsis. Las quejas

principales de los pacientes con exotropia serán visión borrosa, dolores de cabeza, diplopia, fatiga ocular y fotofobia.

La *EXOTROPIA INTERMITENTE* es el tipo de exotropia más frecuente (aproximadamente el 85 %), suele ir asociada a defectos refractivos miópicos leves y suelen darse en edades tempranas. Estas desviaciones intermitentes pueden dividirse en tres tipos, dependiendo de las características de la desviación y de los síntomas del paciente:

Insuficiencia de convergencia:

- Se da cuando la exodesviación es mayor en visión próxima (VP) que en visión de lejos (VL).
- Presentan un coeficiente de acomodación – convergencia acomodativa (AC/A) bajo.
- Se produce fusión en VL pero exotropia intermitente en VP.
- Los principales síntomas serán la borrosidad y diplopia intermitente en VP, stress de cerca y cefaleas. Este tipo de alteración binocular presenta buen pronóstico.
- Tratamiento: entrenamiento visual.

Exotropia básica

- Condición resultante de una exodesviación igual en VL y en VP.
- El AC/A es normal.
- La fusión tanto en lejos como en cerca será inestable o deficiente.
- Síntomas similares a la insuficiencia de convergencia.
- Tratamiento: entrenamiento visual.

Exceso de divergencia

- La exodesviación es mayor en VL que en VP.
- El AC/A es alto.

- Presenta fusión en VP y exotropia en VL.
- Síntomas: leve diplopia intermitente, visión borrosa ocasional debido al esfuerzo acomodativo que hace en VL.
- Tratamiento: Entrenamiento visual.

Nota: la insuficiencia de convergencia y el exceso de divergencia podrán ser considerados trastornos binoculares no estrábicos cuando la desviación sea menor.

Por su parte, la *EXOTROPIA CONSTANTE* es más frecuente en adultos, y suele ir asociada a ambliopía, correspondencia retiniana anómala o fijación excéntrica. En el caso de pacientes con lesión cerebral, está exotropia será de tipo secundario.

El *tratamiento* que se propone para las exotropias constantes será la mejor compensación óptica, sobretodo si existe ambliopía, obturación, compensación con prismas BN y cirugía, como tratamientos pasivos, y el entrenamiento visual como tratamiento activo.

4.3.2. ALTERACIONES BINOCULARES NO ESTRÁBICAS

Este tipo de alteraciones se dan también con frecuencia en la lesión cerebral adquirida y se producirán, generalmente, por una descompensación en el sistema de vergencias.

La convergencia es la capacidad que tienen los globos oculares para fijar sus ejes visuales en un punto cercano. Como ya es sabido, la convergencia es un proceso ligado al proceso de acomodación y a la miosis

pupilar. Esto se debe a un conjunto de fibras parasimpáticas que viajan por el nervio oculomotor común sinaptando también con el ganglio ciliar, llegando hasta el músculo ciliar y el esfínter pupilar, así como a los músculos extraoculares inervados por el III par, en concreto con el recto medial. No obstante se cree que existe un centro mesencefálico que controla los movimientos de convergencia y divergencia. La prueba de ello es que en patologías como tumores de la glándula pineal que ejercen presión sobre el techo del mesencéfalo se producen alteraciones de la convergencia y/o de la divergencia.

Por todo esto será muy frecuente que en la lesión cerebral adquirida se produzca algún tipo de alteración de esta habilidad. Las más frecuentes serán la insuficiencia de convergencia, el exceso de divergencia, la disfunción de vergencia fusional y la visión binocular ineficaz.

Insuficiencia de convergencia

La insuficiencia de convergencia es la incapacidad para llevar a cabo y/o mantener la convergencia suficiente para una visión binocular confortable en distancias próximas. Suele venir producida por una exodesviación, que podrá derivar en exotropia.

Síntomas: astenopía después de trabajo prolongado en VP, problemas de rendimiento tanto en lectura como en comprensión, borrosidad en la lectura, reflejo visuopostural (REVIP) corto y diplopia ocasional, que en los casos más extremos se eliminará mediante supresión.

Signos:

- PPC alejado.
- Test de fusión: supresión intermitente.
- CT y forias: exoforia alta en VP y exoforia baja u ortoforia en VL
- Vergencias (BE #10 y #16) ligeramente menores que la norma
- ARN bajo, ARP normal

- AC/A bajo

Tratamiento: entrenamiento visual

Exceso de divergencia

El exceso de divergencia se manifiesta como una exoforia alta en VL que puede convertirse en una exotropia.

Síntomas: Generalmente suele ser una alteración asintomática. En ocasiones se puede producir diplopia intermitente y visión borrosa en VL y fotofobia.

Signos:

- Alta exoforia en VL, mayor que en VP
- AC/A alto
- Fusión plana afectada
- Vergencias (BE normal pero insuficiente para compensar la exodesviación)

Tratamiento: Entrenamiento visual

Visión binocular ineficaz o inestable

Esta alteración de la binocularidad se caracteriza por presentar un cuadro clínico variado y diferente en cada paciente.

Síntomas: dolores de cabeza, visión borrosa, y diplopia ocasional en VP, fatiga visual, incapacidad para mantener las tareas de visión próxima de manera eficaz durante períodos prolongados.

Signos:

- Inestabilidad e inconsistencia de los resultados
- Supresiones intermitentes y estereopsis reducida
- Flexibilidad acomodativa lenta
- Vergencias: valores reducidos e inestables.

- ARN y ARP (#20 y #21) inestables.
- AC/A normal
- Retinoscopía de cerca (#5) y retraso acomodativo (#14a y #14b) variables.

Tratamiento: Entrenamiento visual

Disfunción de vergencia fusional

La disfunción de vergencia fusional es una disfunción de la visión binocular en la que tanto la convergencia como la divergencia están disminuidas.

Síntomas: tensión ocular, dolores de cabeza, incapacidad para atender y concentrarse, problemas de lectura (eficacia y comprensión), lagrimeo, visión borrosa.

Signos:

- Forias normales en lejos y cerca
- Vergencias: vergencias fusionales positiva y negativa reducidas, así como la flexibilidad de vergencias.
- ARN y ARP (#20 y #21) reducidos
- Inflexibilidad acomodativa
- Supresión central intermitente
- AC/A normal

Tratamiento: Terapia visual

4.4. CAMPO VISUAL.

El campo visual monocular es el área del espacio en el cuál se perciben estímulos visuales con la mirada fija en una determinada posición.

Se consideran valores normales cuando el campo visual abarca 60º en la zona nasal y superior, 100º en la temporal y 75º en la inferior.

Los campos visuales de cada ojo se solapan para dar lugar a la visión binocular obteniendo así el mayor grado de visión en profundidad.

Los estímulos visuales percibidos viajan a través de la vía visual hasta alcanzar la corteza visual. Si se lesiona la vía visual habrá un defecto campimétrico.

Alteraciones campimétricas

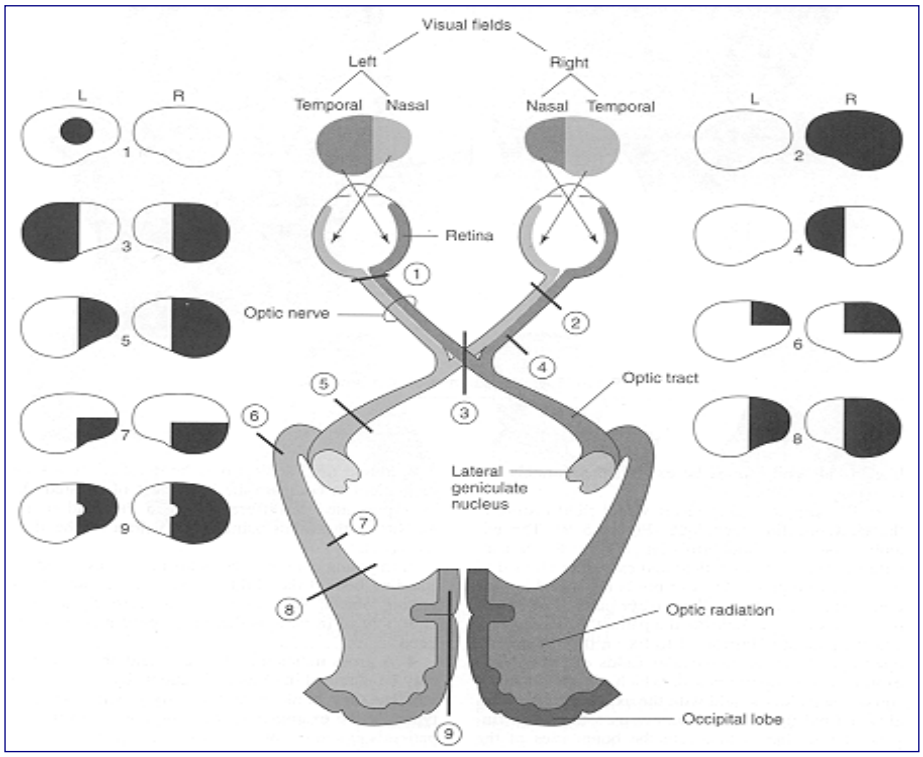

Fig 9. Alteraciones campimétricas

Existen tres tipos de defectos: escotomas, hemianopsias y cuadrantanopsias.

ESCOTOMAS

Es un área de ceguera parcial o completa dentro de los límites de un campo visual normal. .

Se observan dos tipos:

-escotoma absoluto: hay pérdida total de la visión en esa área.

-escotoma relativo: hay una pérdida parcial, de modo que permite la visión de algunos estímulos pero de otros no.

También se puede clasificarlos por su forma y localización.

Según su forma un escotoma puede ser: circular, oval, anular, arciforme y cuneiforme.

Pueden localizarse en la zona central, paracentral, pericentral, centrocecal, aumento de la mancha ciega y periféricos.

Estos escotomas pueden ser el resultado de opacidades en los medios, alteraciones maculares, retinianas, del nervio óptico, de coroides, tóxicos y glaucoma.

En la zona temporal, a unos 15º del punto de fijación, existe un escotoma fisiológico que recibe el nombre de mancha ciega y que corresponde a la proyección de la papila.

HEMIANOPSIAS

Es la ceguera en la mitad del campo visual binocular. Puede tener respeto vertical u horizontal.

Se clasifican en hemianopsias

- Heterónimas
- Homónimas
- Altitudinales

Las **hemianopsias heterónimas** se producen como consecuencia de lesiones en el quiasma óptico.

Pueden ser bitemporales, afectándose ambos hemicampos temporales, o binasales, afectándose las fibras temporales que dan lugar a un defecto en ambos hemicampos nasales, manteniéndose en ambos tipos el respeto vertical.

Dependiendo de donde se localiza la lesión se observara un tipo u otro.

Si la lesión se encuentra en el centro del quiasma en su porción más anterior se observará una hemianopsia heterónima bitemporal. Si por el contrario se encuentra en su parte más posterior, dará lugar a una hemianopsia macular bitemporal.

Si se produce una lesión en la parte más posterior del nervio óptico se encontrará en las pruebas campimétricas un escotoma de la unión. El escotoma de la unión está compuesto por un escotoma ipsolateral a la lesión más una cuadrantanopsia temporal superior contralateral.

Cuando se lesiona la parte lateral del quiasma se produce un defecto total ipsolateral y una hemianopsia temporal contralateral.

Las hemianopsias heterónimas bitemporales se deben a tumores en la hipófisis, en la silla turca, en el seno esfenoidal, a craneofaringiomas, a dilatación del III ventrículo o a neuritis del quiasma.

Las hemianopsias heterónimas binasales son producidas por aneurismas de la carótida interna, calcificaciones de la carótida interna, tumores del III ventrículo y fracturas de la base del cráneo.

Las **hemianopsias homónimas** son consecuencia de lesiones en la parte retroquiasmática de la vía visual, debidas a tumores en el lóbulo parietal o temporal, a alteraciones vasculares o a traumatismos.

Pueden ser hemianopsias homónimas derechas, izquierdas, dobles, con respeto macular o no, manteniendo el respeto vertical.

Cuando la lesión se localiza en la parte más anterior (cintillas) el defecto campimétrico será más incongruente, es decir, el defecto campimétrico en el hemicampo ciego de un ojo no va a ser simétrico al del otro ojo. Cuanto más congruente sea la alteración campimétrica, más posterior se localizará la lesión en la vía visual.

Si hay respeto macular en el campo visual entonces la lesión se encuentra en la corteza visual, si por el contrario la lesión se encuentra en cintillas, cuerpo geniculado lateral o en radiaciones no habrá respeto macular.

Lesiones en el cuerpo geniculado lateral también pueden dar lugar a otro tipo de defecto campimétrico que es la sectoranopsia. Siempre son homónimas y muy congruentes.

Las lesiones en la corteza visual dan lugar a defectos con respeto macular. Si la lesión se sitúa en la región más anterior podemos tener pérdida de la media luna temporal (alteración muy periférica). Las lesiones más posteriores en corteza producen alteraciones campimétricas maculares.

Las **hemianopsias altitudinales** se dan con menos frecuencia y pueden ser superiores, inferiores, simétricas o cruzadas, manteniendo el respeto horizontal.

Son debidas a neuritis ópticas isquémicas, a tumores hipofisiarios y meníngeos, a meningitis, a ateromas o hemorragias de la arteria basilar, a ectasia de la arteria carótida interna o a traumatismos.

CUADRANTANOPSIA

Es la ceguera en un cuadrante del campo visual unilateral o bilateral.

Pueden ser heterónimas u homónimas. Si son heterónimas pueden ser bitemporales superiores o inferiores, y binasales superiores o inferiores. Si son homónimas serán derecha superior o inferior e izquierda superior o inferior.

Son consecuencia de tumores en el lóbulo temporal o parietal, de alteraciones vasculares y de traumatismos.

La cuadrantanopsia homónima superior es signo de tumor en el lóbulo temporal.

Las alteraciones en el campo visual que se producen en la lesión cerebral adquirida pueden tener como consecuencia:

- Dificultad en la orientación espacial.
- Problemas en la movilidad en el área de campo afectada.
- Dificultad en la lectura y escritura.
- Falta de atención en el área alterada.

- Disminución de la coordinación motora gruesa y fina.
- Dificultad en la búsqueda de objetos.
- Visión nocturna disminuida.
- Pérdida de equilibrio.
- Pérdida de la imagen del cuerpo bilateral.
- Que el sujeto se sobresalte al ver aparecer un estímulo en su campo alterado.

4.5. PUPILAS

La pupila es un orificio circular situado en la parte central del iris, que se encarga de la regulación de la cantidad de luz que llega a retina, de la reducción de las aberraciones cromática y esférica, y del incremento de la profundidad de foco.

Su apertura es variable y está regulada por dos músculos, el esfínter y el dilatador de la pupila.

El esfínter de la pupila está inervado por el sistema nervioso parasimpático, mientras que el dilatador lo está por el simpático.

La pupila en condiciones normales es circular, de color negro y está situada en la parte central del iris. Ambas pupilas deben presentar el mismo tamaño, si no es así el sujeto presentará anisocoria.

Se considera que una pupila presenta un tamaño normal cuando su diámetro oscila entre los 3 y 5mm. Si fuera menor de 2mm tendría miosis y si fuera mayor de 6mm midriasis.

LOS REFLEJOS PUPILARES

CONTROL NEUROLOGICO DEL REFLEJO A LA LUZ O FOTOMOTOR.

Los fotorreceptores de la retina captan el estimulo luminoso; la información viaja a través del nervio óptico, quiasma y las 2/3 partes de las cintillas ópticas hasta alcanzar a los núcleos pretectales, situados en el mesencéfalo a la altura de los tubérculos cuadrigéminos anteriores.

Las fibras temporales terminarán en el núcleo pretectal ipsolateral y las nasales en el contralateral.

De cada núcleo pretectal salen fibras a ambos núcleos de Edinger-Westphal. Así cuando se presente un estímulo luminoso en ojo se desencadenará la contracción pupilar en ambos ojos y el tamaño de las dos pupilas será igual.

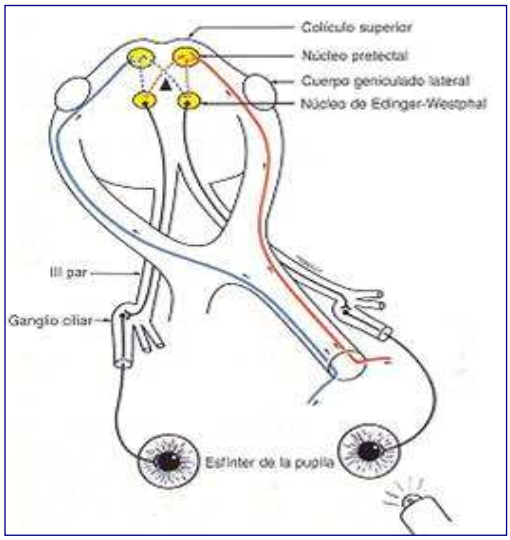

Fig 10. Reflejo a la luz

Las fibras procedentes de cada núcleo de Edinger-Westphal (fibras preganglionares) forman la parte parasimpática del III par craneal hasta alcanzar el ganglio ciliar. Las neuronas posganglionares abandonan el ganglio ciliar a través de los nervios filiares cortos que van a inervar el esfínter de la pupila.

CONTROL NEUROLOGICO DE LA SINCINESIA DE LA VISION DE CERCA

Esta sincinesia implica que al mirar de un objeto lejano a uno cercano se produzca convergencia, miosis y acomodación. El centro de este reflejo de cerca está mal definido aunque se cree que podría localizarse en el área 19 de Brodmann. Después las fibras viajaran hasta el mesencéfalo donde se encuentran los núcleos de Perlia y Edinger-Wetphal que mediaran esta sincinesia. A partir de aquí el control neurológico es el mismo que el de la vía del reflejo fotomotor.

CONTROL NEUROLOGICO DEL REFLEJO A LA OSCURIDAD

La fibras viajan por la vía visual hasta los dos tercios posteriores de las cintillas ópticas, donde se decusan para llegar a los tubérculos cuadrigéminos y al hipotálamo posterior. Después las fibras se dirigen a través de Troncoencéfalo hacia el centro cilioespinal de Budge localizado en la médula espinal. De aquí las fibras simpáticas ascienden hasta alcanzar el ganglio cervical superior, donde hacen sinapsis y salen como fibras posganglionares para alcanzar a través de los nervios ciliares largos y cortos el dilatador de la pupila.

Fig 11. Reflejo a la oscuridad

EXPLORACIÓN PUPILAR

Para realizar una adecuada exploración hay que observar:

- *Reflejo fotomotor directo:* Al iluminar un ojo con una luz puntual se contrae la pupila.
- *Reflejo motor consensual:* Al iluminar un ojo con una luz puntual se contrae la pupila contralateral.
- *Reflejo de acomodación-convergencia:* Al observar un objeto en visión próxima se contraen ambas pupilas.
- *Reflejo de dilatación pupilar:* Se produce siempre que cese cualquier estímulo que provoque la constricción y, además, por la oscuridad y la visión lejana.

ALTERACIONES DE LOS REFLEJOS PUPILARES.

La lesión cerebral adquirida puede provocar alteraciones en los reflejos pupilares. Dependiendo de la localización de la lesión estarán presentes unos síndromes u otros.

Alteración en el reflejo a la luz

1. DEFECTO PUPILAR AFERENTE ABSOLUTO

- Causa: lesión completa en la vía aferente prequiasmática. Frecuentemente por lesión completa del nervio óptico.
- Características:
  - cuando se estimula el ojo sano, hay reacción directa y consensual.
  - cuando se estimula el ojo ciego no hay reacción directa ni consensual.
  - sin estimulo las pupilas son iguales
  - el reflejo de cerca está conservado en ambos ojos

2. DEFECTO PUPILAR AFERENTE RELATIVO

- Causa: lesión parcial en la vía aferente prequiasmática, ya sea por enfermedad retiniana grave o por lesión incompleta del nervio óptico.
- Características:
  - cuando se estimula el ojo sano, hay reacción directa y consensual.
  - cuando se estimula el ojo ambliope hay reacción directa consensual perezosa.
  - sin estimulo las pupilas son iguales.
  - el reflejo de cerca está conservado en ambos ojos.
  - existe el fenómeno de escape pupilar.

3. REACCIONES HEMICINETICAS O PARÁLISIS HEMIANOPSICA DE WERNICKE

- Causa: lesión en la vía aferente a nivel quiasmático o en los 2/3 anteriores de las cintillas ópticas.
- Características:
  - cuando se estimula la mitad sana, hay reacción directa y consensual.
  - cuando se estimula la mitad ciega no hay reacción directa ni consensual.
  - sin estimulo las pupilas son iguales
  - el reflejo de cerca está conservado en ambos ojos

4. LESIONES DE NEURONAS INTERNUNCIALES CRUZADAS. LESION UNILATERAL

- Causa: lesión en la vía intercalar a nivel de una de las neuronas internunciales cruzadas por tumores en el acueducto de Silvio, hemorragias e infartos en el mesencéfalo o pinealoma.
- Características:
  - cuando se estimula la vía sana, hay reacción directa y consensual.
  - cuando se estimula la vía alterada si hay reacción directa y no consensual.
  - sin estímulo las pupilas son iguales
  - el reflejo de cerca está conservado en ambos ojos

5. LESIONES DE NEURONAS INTERNUNCIALES CRUZADAS. LESION BILATERAL

- Causa: lesión en la vía intercalar a nivel de ambas neuronas internunciales cruzadas por tumores en el acueducto de Silvio, hemorragias e infartos en el mesencéfalo o pinealoma.
- Características:
  - cuando se estimula un ojo hay reacción directa y no consensual.
  - cuando se estimula el otro ojo si hay reacción directa y no consensual.
  - presenta anisocoria de contracción alternante.
  - el reflejo de cerca está conservado en ambos ojos

6. PUPILAS MESENCEFALICAS O TECTALES

- Causa: lesión en la vía intercalar a nivel de las neuronas internunciales cruzadas y directas por tumores en el acueducto de Silvio, hemorragias e infartos en el mesencéfalo o pinealoma.
- Características:
  - pupilas midriáticas.
  - no hay reacción miosica a la luz.
  - el reflejo de cerca está conservado en ambos ojos.
  - fenómeno de disociación.

7. SÍNDROME DE PARINAUD

- Causa: tumores que lesionan selectivamente las fibras intercalares cruzadas y directas como el pinealoma.
- Características:
  - pupilas midriáticas.
  - pupilas fijas que no responden a la luz.
  - el reflejo de cerca está conservado en ambos ojos.
  - fenómeno de disociación.
  - limitación de la mirada hacia arriba, retracción parpebral y nistagmus retractorio convergente.

8. PUPILAS DE ARGYLL-ROBERTSON

- Causa: lesión en la vía aferente-eferente a nivel mesencefálico por neurosífilis.
- Características:
  - la afectación suele ser bilateral pero asimétrica.
  - pupilas pequeñas e irregulares.
  - fenómeno de disociación.
  - las pupilas presentan dilatación pobre al administrar midriáticos.

9. SÍNDROME DE WEBER O PUPILA DE ADIE PREGANGLIONAR

- Causa: lesión en la vía eferente a nivel de la neurona preganglionar por lesión completa en el III par craneal.
- Características:
  - midriasis.
  - anisocoria.
  - alteración de la motilidad ocular.
  - fotofobia
  - ptosis

- al iluminar el ojo que presenta midriasis no hay reacción directa y si consensual.
- al iluminar el ojo que no presenta midriasis hay reacción directa y no consensual.
- puede acompañarse de hemiplejía completa contralateral y de parálisis facial contralateral.

10. SÍNDROME DE HOLMES-ADIE O PUPILA DE ADIE

- Causa: lesión en la vía eferente a nivel de la neurona posganglionar por lesión en los nervios filiares cortos.
- Características:
  - midriasis.
  - anisocoria.
  - fotofobia
  - el reflejo a la luz está abolido o es perezoso.
  - el reflejo de cerca está abolido o es perezoso.

Alteración en el reflejo a la oscuridad

1. SÍNDROME DE CLAUDIO- BERNARD-HORNER O HORNER PREGANGLIONAR

- Causa: lesión en la vía eferente a nivel de la neurona preganglionar por tumor de Pancoast, aneurismas y disección carotideos y aórticos, por lesiones cervicales (amígdalas, traumatismo, posquirúrgicas).
- Características:
  - miosis.
  - anisocoria.
  - ptosis parpebral y elevación del párpado inferior.
  - el reflejo a la luz y de cerca conservados.
  - hipotonía muscular transitoria.

- anhidrosis, vasoconstricción en cara y cuello homolateral.
- heterocromía del iris si la lesión es congénita o de larga duración.
- la pupila afectada de dilata con lentitud.

2. SÍNDROME DE RAEDER O HORNER POSGANGLIONAR

- Causa: lesión en la vía eferente a nivel de la neurona posganglionar por aneurismas de la arteria carótida interna, tumores nasofaringeos, otitis media.
- Características:
  - miosis.
  - anisocoria.
  - ptosis parpebral y elevación del párpado inferior
  - el reflejo a la luz y de cerca conservados.
  - hipotonía muscular transitoria.
  - heterocromía del iris si la lesión es congénita o de larga duración.
  - la pupila afectada dilata con lentitud.

Cuando se realiza un examen optométrico a un paciente que ha sufrido una lesión cerebral adquirida, debemos prestar especial atención a los reflejos pupilares, ya que nos indicaran si la vía está intacta o por el contrario presenta alguna alteración y su localización.

4.6. LOCALIZACIÓN ESPACIAL Y ESQUEMA CORPORAL

La localización espacial es una habilidad visuo-perceptual que permite al sujeto conocer la situación de los objetos en el espacio y su movimiento en el campo visual.

Esta habilidad es el resultado de la integración de múltiples aferencias procedentes del sistema vestibular, visual, somatosensorial y de los mecanismos de la memoria espacial, que son esenciales para desarrollar una adecuada localización espacial.

Dicha integración se realiza en la corteza parietal posterior (área asociativa), más concretamente en el área 7. En esta región parietal, encargada de la percepción espacial, se distinguen 2 zonas: 7a y 7b. En el área 7a se representa el espacio alocéntrico (más lejano) y se encarga de guiar los movimientos oculares de seguimiento, mediante conexiones con las áreas oculomotoras. El área 7b está encargada de la percepción del espacio peripersonal (más cercano) y está implicada en el movimiento de la mano, manteniendo conexiones con las áreas premotoras frontales. En ambos espacios se toma como punto de referencia el esquema corporal que es sobre el que se establece las relaciones espaciales, aunque el lóbulo parietal responde a localizaciones espaciales relacionadas con aspectos referenciales múltiples dentro del esquema corporal, en los que intervienen la localización de los ojos y de la cabeza también.

Para todo este proceso es necesaria la corteza prefrontal que se encarga de organizar y planear las actuaciones futuras del individuo, manteniendo una estrecha relación el lóbulo temporal y parietal. También es

conocida la relación del lóbulo parietal con una porción de la corteza frontal, ligada a la organización de los movimientos oculares.

Si se produce una inconsistencia de la información del cualquiera de los sistemas aferentes puede dar lugar a una disfunción de los centros parietales, surgiendo una percepción alterada de la posición de los objetos. Pero, aun funcionando mal alguno de los sistemas, los centros corticales podrán utilizar otras aferencias y conseguir que la localización espacial se normalice.

La localización espacial tiene un importante papel en los movimientos que ejecuta el sujeto. Es por ello que lesiones de esta zona darán alteraciones de la percepción espacial y del movimiento de los objetos en el espacio. Así mismo, se pueden dar dificultades para realizar el movimiento de la extremidad superior guiados visualmente (ataxia óptica). Otra de las alteraciones que se pueden dar es la heminegligencia. Se ha comprobado que en la mayoría de los sujetos existe una mayor implicación del hemisferio derecho en la localización espacial, por lo tanto será mas frecuente que la heminegligencia se produzca cuando se lesione el lado derecho.

El esquema corporal desempeña un papel fundamental en la integración de la localización espacial, al ser éste el punto de origen para todos los movimientos e interpretaciones de las relaciones exteriores. Si el esquema corporal está alterado la realización de estos movimientos y la percepción de las relaciones se elaborarán defectuosamente.

J. Le Boulchd define el esquema corporal como la intuición global o conocimiento inmediato de nuestro cuerpo, ya sea en estado de reposo o movimiento, en función de la interrelación de sus partes y, sobre todo, de su relación con el espacio y los objetos que nos rodean.

Para el desarrollo adecuado de un esquema corporal se requiere una maduración del sistema nervioso que facilite información táctil, quinestésica, propioceptiva y visual, además de una organización mínima espacio-temporal y una noción precisa de límite corporal con respecto al objeto que va a depender de la acción del sujeto, del medio que le rodea, de la relación con otras personas y de la afectividad de esta relación así como de la representación que se hace el sujeto de sí mismo.

Para iniciar el proceso mediante el cual se va establecer el esquema corporal, la información sensorial (táctil, propioceptiva, visual, cinestésica, auditiva, vestibular, gustativa, olfativa) se dirige hasta el tálamo y de ahí a la corteza somatosensorial primaria. En la corteza somatosensorial primaria y secundaria existe una representación somatotópica del cuerpo. Así el cerebro posee una representación ordenada del *espacio personal* (conciencia corporal). Las áreas somatosensoriales primaria y secundaria están conectadas con el área parietal posterior que integra la información somatosensitiva junto a otras modalidades sensitivas (visual, auditivo…) necesarias para conocer el *espacio peripersonal* (el que está al alcance de la mano), el *espacio alocéntrico* (el entorno más amplio que rodea el cuerpo) y el *espacio imaginado y recordado*.

El desarrollo del esquema corporal es un proceso complejo que no termina hasta aproximadamente los 12 años, momento en el cual el sujeto conoce su espacio personal, el peripersonal, el alocéntrico, el imaginado y el recordado gracias a la interacción entre el sujeto y el medio.

Como ya mencionamos con anterioridad, este esquema corporal es el producto de la integración de diversas informaciones sensoriales. La información de tipo propioceptiva, vestibular y quinestésica permitirá que el cerebro tome conciencia de todas las partes del cuerpo, agrupando esta información en sectores o segmentos (laterales, superior-inferior, anterior-

posterior). El equilibrio entre cada grupo de segmentos corporales dará como resultado una serie de líneas "medias", imprescindibles para establecer correctamente el esquema corporal.

Se pueden producir alteraciones en el esquema corporal debidas a lesiones en el lóbulo parietal. Las más comunes son la autotopagnosia, la agnosia digital o una desorientación derecha-izquierda que se trata de alteraciones derivadas de un defecto en el conocimiento, tanto semántico como topográfico del cuerpo. Otras alteraciones son la ataxia óptica, una alteración producida por una falta de coordinación entre nuestro espacio corporal y el espacio de apresamiento y la heminegligencia espacial. A continuación se explicarán brevemente estas alteraciones:

- **heminegligencia** es la incapacidad de percibir, orientarse, actuar o responder a un estímulo que se presenta contralateral a la lesión cerebral. Esta incapacidad no es debida a trastornos elementales sensoriales o motores.

- **autotopagnosia** es la incapacidad para reconocer o para localizar las diversas partes del cuerpo como consecuencia de una lesión orgánica cerebral.

- **agnosia digital** es la incapacidad de reconocer, mostrar y nombrar los distintos dedos de la mano ya sea propia o de otra persona.

- **desorientación derecha-izquierda** consiste en una dificultad para identificar la derecha y la izquierda en el mismo, en otras personas y en objetos. Suele asociarse a agnosia digital, acalculia y agrafia.

- **ataxia óptica** es la incapacidad para alcanzar los objetos guiándose por la visión. Existe un fallo en la transformación de la localización retinotópica al sistema de coordenadas centrado en el cuerpo, necesario para la planificación de los movimientos. El paciente puede alcanzar partes de su propio cuerpo de forma precisa.

- **Síndrome de desplazamiento de la línea media:** es habitual encontrar hemiparesia o hemiplejia en pacientes que han sufrido una LCA. En estos casos, el equilibrio entre los segmentos corporales se romperá, puesto que la información de uno de los lados corporales quedará distorsionada. El resultado de este desequilibrio será el desplazamiento de la línea media corporal hacia el lado sano. Este proceso, tendrá repercusiones en todo el organismo. Visualmente, también se percibirá este desplazamiento: cuando a un paciente con este síndrome se le expone un punto de fijación móvil y se le pide que nos avise cuando el estímulo esté frente a su nariz, éste dará una respuesta alterada, desplazando su "línea media" hacia el lado menos afectado. Esto también ocurrirá en el eje corporal antero-posterior. Una de las consecuencias de este síndrome será que el paciente adopte una postura anómala, inclinándose hacia un lado (desplazamiento lateral), hacia delante o hacia atrás (desplazamiento antero-posterior). Desde el punto de vista de la binocularidad, este síndrome podrá poner de manifiesto exodesviaciones (tropia o foria).

- **Síndrome de deficiencia postural:** este síndrome es el producto de una información propioceptiva alterada. Cuando adoptamos posturas incorrectas, de manera repetida y prolongada, los receptores propioceptivos captarán información distorsionada acerca de la situación muscular del cuerpo. Con el paso del tiempo, esta información será tomada como normal, integrándose de forma

constante en el esquema corporal, de modo que éste puede quedar modificado.

Al producirse una lesión cerebral adquirida puede alterarse el esquema corporal y/o la localización espacial, adquiriendo una percepción espacial alterada que impedirá al paciente orientarse, localizar objetos, tener una buena buna coordinación visuomotriz.

4.7. SISTEMA VESTIBULAR, EQUILIBRIO Y PROPIOCEPCIÓN

El *equilibrio* es el estado por el cual el cuerpo conserva una postura estable, contrarrestando la acción de la gravedad. De este modo el equilibrio sería el centro del funcionamiento corporal. El sentido del equilibrio es de los primeros sistemas que se desarrolla en su totalidad, ya que a las 16 semanas en el útero ya es operativo, aportando al feto sentido de dirección y orientación.

El sistema de mantenimiento de equilibrio está formado por:

- **Sistema vestibular** (oído interno): capta las pequeñas variaciones de presión asociadas a los movimientos de cabeza en los distintos planos del espacio. Proporciona control de la postura y el equilibrio.

- **Sistema visual**: capta la señal visual, proporciona información acerca de la orientación de los objetos y del propio individuo así como la dirección y sentido de los distintos movimientos, permite captar la percepción de la profundidad…

- **Sistema somatosensorial y propioceptivo:** sistema de receptores repartidos por todo el cuerpo que informan de su posición y estado. Principalmente reciben información de músculos y articulaciones, acerca de la relación existente entre un segmento del cuerpo y otro, información de los pies acerca de su posición y la superficie de apoyo…; también se encarga de la recuperación del equilibrio cuando hay perturbaciones.

Estos tres sistemas estarán integrados con el fin de lograr la orientación en el entorno y el equilibrio

SISTEMA VESTIBULAR

Los receptores del sistema vestibular están localizados en la parte interna del oído y su función es controlar y hacer ajustes a cualquier movimiento de la cabeza o del entorno. Esto lo consigue por medio de células receptoras capaces de captar modificaciones de presión de muy baja frecuencia que mandarán esa información a través del nervio vestibular hasta la corteza cerebral, donde será integrada junto con otras informaciones de tipo visual, auditivo, táctil, motor… creando así sensaciones más complejas.

Repaso anatómico:

El sistema vestibular es considerado como un sistema periférico que envía información al sistema nervioso central. Como ya hemos visto anteriormente, el aparato vestibular constituye la parte más interna del oído, situándose dentro de la porción petrosa del hueso temporal y formando parte del complejo vestíbulococlear.

El aparato vestibular, también conocido como laberinto óseo, está constituido por una serie de cavidades, cubiertas de tejido membranoso, en cuya oquedad encontramos la endolinfa (líquido claro y albuminoso).
Estructural y funcionalmente podemos hablar de varias partes diferenciadas dentro del aparato vestibular: por un lado encontramos los *canales o conductos semicirculares* (tres conductos orientados en los tres planos del espacio, -la posición exacta de estos canales refleja geométricamente las acciones funcionales de los músculos extraoculares como consecuencia de su inserción en los globos oculares-, en cuyo interior encontramos crestas sensoriales formadas por células ciliadas, receptoras específicas de aceleraciones y desaceleraciones), el *utrículo* (lugar donde desembocan los conductos semicirculares; en su interior existe una mácula zona receptora,

dónde están ubicadas células sensitivas que perciben la inclinación del cuerpo en el espacio), el *sáculo* (unido al utrículo por un conducto y también dotado de una mácula sensitiva con funciones tanto auditivas como equilibratorias), y el *conducto endolinfático* (entra en contacto con la duramadre en porción posterior del peñasco).

Cualquier movimiento del cuerpo, particularmente de la cabeza, provoca el movimiento de la endolinfa, estimulando así las células ciliadas. El movimiento de éstas desencadenará la liberación de señales nerviosas que aportaran al cerebro información sobre la dirección, ángulo o extensión del movimiento.

Vía vestibular:

La información aferente vestibular procedente de las células ciliadas receptoras es transmitida a través del VIII par (nervio vestíbulo coclear). Tras pasar por el ganglio de Scarpa, la información vestibular llega entonces a los núcleos vestibulares del tronco del encéfalo; aquí los axones se bifurcan en una rama superior que va al núcleo vestibular superior y al cerebelo y en una rama inferior que va a los núcleos vestibulares medio, inferior y lateral (los núcleos medio y superior estarán implicados en el movimiento ocular).

Localización cortical:

A diferencia de lo que ocurre con otras modalidades sensoriales, tales como la visión o la audición, no existe un cortex vestibular localizado. Distintos estudios con animales identifican regiones temporales y parietales como receptoras de información vestibular. En cambio, experiencias de estimulación mediante electrodos y RMN funcional en humanos, muestran una localización cortical más difusa: la información vestibular sería transmitida a regiones del cortex de asociación, las cuales también reciben

aferencias de centros visuales primarios y secundarios, así como información somatosensorial. Las proyecciones vestibulares se localizarían en el cortex parietoinsular, región que también responde a estimulación somatosensorial y visual.

Integración vestibular:

Reflejo vestíbulo-ocular

El reflejo vestíbulo-ocular contribuye al mantenimiento de la fijación foveal durante los movimientos de cabeza. Se sabe que cada canal semicircular tiene importantes conexiones neuronales excitatorias con un músculo extraocular ipsilateral y con otro contralateral y conexiones inhibitorias con los músculos antagonistas. Esto, unido a la posición de dichos canales, coincidente con las tres dimensiones del espacio, contribuirá a dicho reflejo.

Control postural

El sistema vestibular también estará relacionado con el control postural mediante los reflejos vestíbuloespinales. De los núcleos vestibulares del troncoencéfalo, surgen unas vías vestíbuloespinales que trasladan información vestibular desde los núcleos lateral y medio hasta las células de las astas anteriores de la médula espinal. Generalmente, la región lateral ejercerá control sobre los músculos extensores de las extremidades inferiores y del tronco, mientras que la región medial se encargará de movimientos reflejos de cabeza y parte superior del torso.

Control motor:

Otro tipo de vía con origen vestibular sería la vía vestíbulocerebelar que conectará los núcleos vestibulares laterales con los núcleos internos del cerebelo. Estas vías tienen una función moduladora sobre las eferencias motoras, actuando como integradoras de la función motora. En el caso del

sistema visual, este control se producirá por dos vías: la primera será con conexiones entre los núcleos vestibulares y la sustancia reticular, encargada, en parte, del control óculomotor; la segunda vía sería mediante las conexiones de los núcleos vestibulares con el cerebelo; ****éste estará implicado en el control del reflejo vestíbulo-ocular, en los reflejos de equilibrio y en el ajuste de los movimientos sacaditos y de vergencia.

La información de los núcleos vestibulares también se proyecta hacia la sustancia reticular, donde se encuentran también centros para el vómito, centros de atención y alerta, y proyecciones eferentes hacia médula encargadas de los reflejos de equilibrio

Disfunción vestibular

Debido a la disposición anatómica del aparato vestibular y de su localización cortical, puede verse afectado en las lesiones cerebrales adquiridas. De este modo, será muy frecuente que pacientes con este tipo de lesiones manifiesten sensaciones de mareo o incluso vértigo.

El *vértigo* constituye uno de los síntomas mas específicos de las lesiones vestibulares, y se produce como consecuencia de una desigual estimulación de los nervios vestibulares opuestos o de los núcleos vestibulares. El vértigo consiste en una sensación de movimiento: si la lesión se produce en los canales semicirculares la sensación será de que uno mismo o el medio que lo rodea está girando; si la lesión se produce en los otolitos (utrículo y sáculo) la sensación será de balanceo o desplazamiento.

El *mareo* es otra forma de presentación de la disfunción vestibular. En este caso, se produce por una alteración en la integración sensorial. Los síntomas que se dan en el mareo son aturdimiento, sensación de flotar, visión borrosa y nublada, sensación de desequilibrio, desorientación…

Como ya vimos con anterioridad el sistema vestibular está relacionado con otros sistemas como el auditivo o el visual, por lo que cualquier tipo de disfunción vestibular podrá tener también manifestaciones a estos niveles. En el caso del sistema visual, podrá verse afectado el reflejo vestíbulo-ocular, dando como resultado una fijación de la mirada deficiente e inestable. Visualmente, esto se traduce en una oscilación de la imagen cuando el paciente gira la cabeza y en una disminución de la agudeza visual con los movimientos oculares y/o de cabeza rápidos. Otra manifestación visual importante es el nistagmos, bien sea espontáneo (producido por el desequilibrio tónico de los núcleos vestibulares) o posicional (inducido por un cambio en la posición estática de la cabeza).

También puede verse afectado el reflejo vestíbulo-espinal, dando como resultado una inestabilidad postural. Esto hará que el paciente carezca de ciertas habilidades motoras además de manifestar un claro desequilibrio, así como una falta de orientación en su entorno.

Finalmente, cabe destacar que la disfunción vestibular no se produce únicamente como consecuencia directa de una lesión cerebral adquirida, sino que alteraciones a nivel auditivo, visual, o somatosensorial también darán como resultado este tipo de disfunción. Desde este punto de vista, la disfunción vestibular se daría debido a una falta de integración de los sistemas que conforman el equilibrio y a la utilización que de cada uno de ellos ejerza el sujeto. Así, puede ocurrir que el equilibrio de una persona tenga cierta dependencia visual, lo que hará que los síntomas aparezcan cuando el paciente se encuentre en oscuridad y, por lo tanto, no perciba estimulación visual; puede ocurrir también que aparezca cierta hipersensibilidad a la estimulación visual, lo que hará que los mareos y el desequilibrio se produzcan en ambientes visualmente complejos (sitios con mucha gente, bosques, coches en movimiento…). Por el contrario puede

ocurrir que exista cierta dependencia somatosensorial; esto hará que los mareos aparezcan cuando el sistema somatosensorial entra en desacuerdo con el sistema visual y el vestibular (ejemplo: el sujeto se encuentra en un vehículo en movimiento; visual y vestibularmente percibe movimiento, pero somatosensorialmente está en posición estática).

SISTEMA PROPIOCEPTIVO

El sistema propioceptivo es un sistema neurológico que informa al cerebro de la situación del cuerpo, agrupando la información de cada segmento del cuerpo, integrándola como un "todo" corporal y de su relación con el espacio. Esto se conoce como localización egocéntrica.

Como todo sistema neurológico estará formado por:

Receptores de información (propioceptores) y vías aferentes

Existen varios tipos de receptores, repartidos por todo el organismo, capaces de percibir distintas sensaciones o informaciones:

- Cutáneos, plantares: son baroreceptores que informan de la presión ejercida por pies y manos.
- Husos neuromusculares: se trata de una estructura en espiral, que rodea al músculo, conformada por una parte sensorial y una parte motora.
- Sistema de Golgi: se encuentran en los tendones, informando al cerebro de la fuerza que se está ejerciendo sobre éstos.
- Receptores articulares: informan sobre el peso que se hace sobre la articulación, siendo importantes para el mantenimiento de una postura correcta.

- Oído interno: receptores que informan sobre la verticalidad, directamente relacionados con el sistema vestibular.

El sistema visual *contribuye a la propiocepción informando sobre la localización espacial egocéntrica, permitiendo al cerebro conocer la localización del cuerpo respecto al espacio y su relación con los objetos que lo rodean. A nivel ocular esta propiocepción puede verse reflejada en el tono de los músculos extraoculares. Los receptores aquí situados relacionarán el tono de músculos agonistas y antagonistas lo que permitirá al cerebro recibir información acerca de la vergencia que se está ejerciendo, percibiendo así la localización del objeto.*

Estas vías llevan la información de los sistemas más periféricos hacia el cerebro, y están directamente relacionadas con otros sistemas.

Vías neurológicas eferentes

Estas vías llevan la información del cerebro a la periferia para ejecutar las distintas acciones (generalmente movimientos lentos)

La función más importante del sistema propioceptivo será captar información acerca de:

- Temperatura
- Dolor
- Hambre, sed, sensación de plenitud
- Bienestar o malestar
- Fortaleza o debilidad
- Tono muscular

Esta información se coordina con la información proveniente de otras fuentes sensoriales para desarrollar una respuesta ante ciertos estímulos. Generalmente esta respuesta será de tipo mecánica, influyendo en el movimiento del cuerpo, principalmente en la motricidad fina.

Disfunción propioceptiva

Debido a las numerosas conexiones que el sistema propioceptivo hace con otros sistemas, cualquier tipo de información distorsionada que provenga de estas fuentes puede afectarle, tanto o más que la propia afectación de los propioceptores. Así, en una lesión cerebral adquirida, la propiocepción puede verse alterada por distintos motivos, bien sea por lesión directa de los propioceptores, lesión secundaria de otros sistemas, o lesión de los núcleos cerebrales responsables de la integración de esta información.

La consecuencia más directa de una alteración del sistema propioceptivo será la presencia de deficiencias en la respuesta a estímulos sensoriales. Estas deficiencias, irán unidas a lesiones derivadas de la lesión cerebral adquirida, principalmente lesiones de tipo motor, lo que se traducirá en torpeza motriz. Entre las principales disfunciones propioceptivas encontramos dificultad para mantener una postura erguida (esto puede derivar en una falta de concentración); deficiente coordinación de las dos manos; falta de sensación de peligro; disminución de la habilidad para ejecutar movimientos finos aprendidos e incapacidad para aprender otros movimientos.

4.8. PERCEPCIÓN VISUAL

La percepción visual es la interpretación que hace el propio individuo del mundo exterior, a través de los estímulos recogidos por el sistema visual, que se ve influenciada por las emociones, cultura, costumbres, medio que lo rodea, edad, inteligencia, memoria…

Este proceso, que aparentemente se realiza de forma automática y cotidiana, es algo muy complejo que esconde todo un proceso de aprendizaje, comparando las nuevas sensaciones con patrones visuales anteriores. Este aprendizaje perceptual se realiza durante toda la vida, dando el individuo un sentido lógico y convincente a la información recibida, haciendo una representación estructurada, simplificada, ordenada, estable y significativa, que facilitan el recuerdo de lo percibido.

La percepción visual se ve además influenciada por la salud ocular y los problemas en la eficacia visual (estado refractivo, binocular, oculomotor), que pueden afectar en la entrada de información, e interferir en el procesamiento y posterior respuesta de dicha información.

Las alteraciones en la percepción visual en pacientes con lesión cerebral adquirida no aparecen aisladas, sino que suelen acompañarse de problemas cognitivos como alteraciones de la atención, déficit en la memoria y en funciones ejecutivas. Dichas alteraciones se producen al quedar afectado el área parieto-occipital, que desempeña un papel fundamental en el procesamiento visual, encargándose del análisis visuoespacial y visuoperceptivo del mundo exterior. Este procesamiento visual no se podría llevar a cabo sin la participación del lóbulo temporal, encargado del reconocimiento preciso de los objetos y de su conocimiento semántico, y del lóbulo frontal, encargado de organizar y planear las actuaciones futuras.

A continuación se explicarán las principales habilidades perceptuales así como las consecuencias que tendrán las alteraciones de las mismas.

Habilidades perceptuales

- *Discriminación visual:* Es la capacidad que posee un individuo para discriminar o diferenciar un objeto de otro mediante la visión. Esto se consigue a través del reconocimiento exacto del objeto (reconociendo su color, forma, tamaño y textura). La alteración de esta habilidad dará como resultado una comprensión lectora reducida ya que se creará confusión términos muy similares como por ejemplo cama/como. Además estos sujetos suelen presentar una mala mínima diferencia apreciable, es decir, necesitan que dos objetos tengan características muy distintas para encontrar diferencias entre uno y otro.

- *Memoria visual:* Es la capacidad que posee el individuo para reconocer y recordar la información presentada visualmente. Como se ha mencionado anteriormente el individuo hace una representación regular, simple, simétrica, ordenada y comprensible de las formas percibidas, sin la cual no sería posible la memorización del mundo exterior real. Cuando esta habilidad está disminuida el sujeto va a presentar dificultades en retener en su memoria todo aquello que ha percibido visualmente. Así por ejemplo, si el individuo estuviera paseando por una calle y se le preguntara si ha visto algo concreto, éste no lo recordaría, o si se le dijera que repita una secuencia de números que previamente se le ha mostrado, no lo conseguiría.

- *Relaciones visuoespaciales:* Es la capacidad que posee el individuo para percibir la posición de los objetos con respecto a sí mismo y a otros objetos situados en diferentes posiciones. Para desarrollar adecuadamente esta capacidad se requiere un correcto conocimiento del esquema corporal; si no fuera así el sujeto perdería su referencia para establecer estas relaciones. Cuando esta capacidad se ve alterada el sujeto confundirá letras como p por q, o b por d y no pondrá visualizar giros de figuras tridimensionales sobre los ejes de coordenadas.

- *Constancia de forma:* Es la capacidad que posee el individuo para entender que una forma siempre es ella independientemente de la posición, el color y el tamaño. Para obtener esta capacidad es necesario el reconocimiento de formas anteriores y el significado de éstas. Si esta capacidad se ve alterada el individuo puede percibir objetos iguales como diferentes al estar orientados de distinta forma, así como señalar que dos formas son diferentes al presentarle la misma pero de diferente tamaño.

- *Figura-fondo:* Es la capacidad que posee el individuo para percibir una forma y diferenciarla de un fondo compuesto por otras figuras. Para entender mejor esta capacidad se presentan las diferencias entre el fondo y lo que se considera la figura:
    - El fondo parece que continúa detrás de la figura. La figura se presenta como un objeto definido, sólido y estructurado.
    - La figura parece que tiene un color local sólido y el fondo parece más etéreo.
    - Se percibe la figura como más cercana.

- La figura se recuerda mejor que el fondo, que queda indefinido.
- El límite que separa figura y fondo, pertenece siempre a la primera.
- La distancia de la figura puede ser fijada con más precisión que la distancia al fondo.

Si el individuo presenta esta capacidad disminuida le costaría encontrar una cara conocida entre la multitud, o un objeto entre varios similares o simplemente a "Wally".

- *Cerramiento visual:* Es la capacidad que posee el individuo para obtener una percepción visual final a partir de las claves del estímulo sin necesidad de tener todos los detalles. Si esta capacidad se ve alterada el sujeto no podrá sacar conclusiones lógicas, ni percibir su mundo de forma coherente a no ser que toda la información visual presentada esté completa.

- *Localización espacial:* Véase el capítulo localización espacial y esquema corporal.

4.9. SÍNDROME DE VISIÓN POST-TRAUMA

Como ya hemos visto, son muchas las consecuencias visuales, perceptuales y vestibulares que se pueden ver afectadas tras una lesión cerebral adquirida. Dependiendo de la naturaleza, localización y gravedad de la lesión, estas afectaciones se podrán manifestar de un modo aislado o asociadas entre sí. Esto último será lo más frecuente ya que, como vimos en el recuerdo anatómico y neurológico muchos sistemas comparten aferencias, eferencias y núcleos de control.

El síndrome de visión post-trauma es un conjunto de signos y síntomas comunes en muchos casos de lesión cerebral adquirida. La causa principal de este síndrome sería un desequilibrio entre la vía visual focal y la vía "ambiente". Como ya se vio en el apartado de la vía visual, las fibras procedentes de la retina periférica proyectan sus axones sobre áreas del cerebro medio donde la información es integrada junto con información de tipo vestibular, propioceptiva o quinestésica. Esta vía "ambiente" tendría una implicación menos sensorial y más motora que la vía focal.

Tras una lesión cerebral, la vía ambiente dará una información ciertamente distorsionada que influirá negativamente en la integración con otras informaciones sensoriales, resultando así un proceso visual basado en la vía focal, en el que se perderán habilidades relacionadas con la visión periférica, localización espacial…

La alteración de la vía ambiente como causa del síndrome de visión post trauma fue estudiada por W.V. Padula y S.Argyris, utilizando potenciales visuales evocados (PEV) para registrar la actividad bioeléctrica de las células corticales binoculares al estimular la visión periférica en pacientes que habían sufrido una LCA. Tras medir los PEV en condiciones normales, se les introdujo una oclusión binasal junto a unos prismas base

interna que aumentaban la visión periférica; el resultado fue un aumento de la amplitud de los PEV. Este aumento se debía a una mayor efectividad de las células corticales binoculares y coincidía con el aumento de visión periférica manifestado por los pacientes.

El síndrome de visión post-trauma, en ocasiones, no es inmediato a la lesión; puede aparecer meses e incluso años después del accidente. El paciente con lesión cerebral adquirida, a menudo, suele tener un proceso de rehabilitación largo, durante el cual se encuentra en condiciones que poco tienen que ver con su vida cotidiana (estancia en hospital, medicación, ejercicios de rehabilitación motora…) de modo que los síntomas pueden quedar enmascarados o simplemente pueden ser asociados al propio proceso de rehabilitación. No obstante, cuando el paciente regresa a su vida cotidiana, y comienza a desenvolverse en entornos visualmente complejos y a realizar tareas de mayor demanda visual, podrá manifestar una serie de síntomas, principalmente visuales (diplopia, borrosidad, confusión visual) que hasta entonces no había padecido. Será entonces cuando el paciente acuda a la consulta de optométrica u oftalmológica, donde se le propondrá un tratamiento funcional, consistente en una compensación óptica o prismática. Esta compensación podrá disminuir e incluso eliminar los síntomas visuales momentáneamente, pero como ya vimos anteriormente el principal problema no es únicamente visual, sino que se debe a la deficiente integración visual con otros sentidos. Es por ello que estos pacientes necesitarán un tratamiento más comportamental, que se dirija a la causa y no a los síntomas.

Síntomas y signos característicos

El paciente con SVPT a menudo referirá:

- Visión borrosa, sobretodo en distancias próximas.
- Diplopia.
- Síntomas astenópicos: dolor de cabeza, picor de ojos…
- Inestabilidad de la imagen.
- Problemas de lectura (se pierde al leer, necesita leer en voz alta).
- Sensibilidad a la luz.
- Postura anómala de cabeza.
- Desorientación espacial.
- Torpeza.
- Dificultades neuromotoras: equilibrio, coordinación, postura…

En el examen visual obtendremos:

- Alteraciones binoculares: exotropia o exoforia de gran magnitud ligadas insuficiencia de convergencia.
- Insuficiencia acomodativa.
- Baja frecuencia de parpadeo.
- Motilidad ocular deficiente (seguimientos, sacádicos y fijación).
- Tortícolis de compensación.
- Aumento de la miopía.
- Pérdida de campo visual.
- Localización espacial alterada.
- Alteración del esquema corporal *(síndrome de despl. línea media.)*
- Habilidades perceptuales deficientes.
- Descoordinación ojo-mano.

5. ESTUDIO CLÍNICO

Este estudio clínico acerca de las lesiones cerebrales adquiridas se dividió en dos partes.

La primera parte consistió en la realización de exámenes visuales a pacientes con LCA ingresados en un hospital en los últimos meses.

La segunda parte se llevó a cabo en una consulta optométrica, valorando los casos de pacientes con LCA que habían acudido a consulta en los últimos años.

De este modo, se pudieron estudiar:

- Las consecuencias visuales inmediatas así como su afectación en otras partes del tratamiento.
- Los tipos de tratamientos y rehabilitación a nivel hospitalario.
- Los principales síntomas que llevan al paciente a la consulta optométrica.
- Las distintas alternativas de tratamientos que nos ofrece la optometría.

5.1. PARTE I: EXAMENES VISUALES EN PACIENTES HOSPITALIZADOS.

La primera parte del estudio clínico consistió en la realización de exámenes visuales y perceptuales a pacientes con lesiones cerebrales adquiridas ingresados en el Hospital Virgen de la Poveda (Villa del Prado – Madrid), perteneciente al Sistema de Salud de la Comunidad de Madrid.

5.1.1. MATERIAL Y MÉTODO

MUESTRA

El examen visual se realizó a 6 pacientes, de los cuales, 5 eran mujeres y 1 era varón. Tenían edades comprendidas entre los 41 y los 81 años. Todos ellos habían sufrido un accidente cerebrovascular en los últimos meses (período comprendido entre febrero y mayo de 2007) y se encontraban en rehabilitación (física, terapia ocupacional, logopedia).

De esta muestra se excluyó a 1 sujeto por presentar serias dificultades en la comprensión y expresión del lenguaje así como una deficiencia neurocognitiva severa.

MATERIAL

- Test de LEA
- Test de cerca INOPSA
- Test de cerca LIGHTHOUSE
- Parche traslúcido
- Punto de fijación
- Linterna
- Regla milimetrada
- Prisma vertical
- Filtro rojo
- Luces de Worth
- Gafas anaglifas
- Test de Estereopsis (TITMUS)
- Oclusor + Maddox rojo
- Obturador + Maddox traslúcido
- Retinoscopio
- Reglas de esquiascopía
- Gafa de prueba + caja de prueba
- Barras de prismas
- Flipper
- Test ISHIHARA
- Rejilla de Amsler
- Oftalmoscopio
- Test DEM
- Test TVPS
- Cordón de Brock
- Círculo de fusión bruta
- Anilla + puntero
- Test VADS
- Tarjeta de campo de McDonald
- Carta de Hart

MÉTODO

El examen visual de cada paciente se llevó a cabo en dos sesiones, en las cuales se realizó tanto el examen de la eficacia visual como el examen del rendimiento perceptual. También se realizaron algunos ejercicios de

entrenamiento visual, utilizándolos como pruebas alternativas para la evaluación de algunas habilidades.

a. EXAMEN DE LA EFICACIA VISUAL

Anamnesis

Se determinó mediante las respuestas del paciente y los datos facilitados por el médico rehabilitador, terapeuta ocupacional y logopeda encargados de cada caso. La información solicitada fue:

- Tipo de lesión (accidente cerebro vascular o traumatismo craneoencefálico), así como su clasificación.
- Nivel de consciencia/inconsciencia/coma en el momento del accidente e instantes posteriores.
- Afecciones asociadas tales como hematomas, hernias, edemas, fisuras…
- Trastornos motores, del lenguaje, cognitivos…
- Afectación visual y utilización de la visión en sus tareas diarias así como en las actividades de rehabilitación.
- Tipo de rehabilitación.

Agudeza visual

Se evaluó con el Test de Lea para visión de lejos (3 m.) y de cerca (40 cm.). El test de Lea consiste en un test cuyos optotipos son dibujos (casa, círculo, cuadrado, manzana) fácilmente reconocibles. Consta de un panel de optotipos y una tarjeta con los cuatro dibujos con la que el paciente pueda indicar su respuesta sin necesidad de vocalizar

Se realizó tanto en monocular como en binocular, en visión de lejos y en visión próxima, con compensación y sin compensación, con una intensidad luminosa alta.

Motilidad ocular

Se evaluaron los movimientos de seguimiento (versiones y ducciones) y los movimientos sacádicos.

Seguimientos: para su evaluación se empleó un estímulo de fijación (acomodativo y/o luminoso) llevándolo a las nueve posiciones diagnósticas de mirada, así como en círculos en sentido horario y antihorario. El objetivo de esta prueba era observar si los movimientos oculares del paciente eran **S**uaves, **P**recisos, **E**xtensos y **C**ompletos y si había presencia o no de restricción en alguna de dichas posiciones*; observando también si existían movimientos asociados de cabeza.

Sacádicos: para su evaluación se emplearon dos estímulos de fijación separados horizontalmente, en primer lugar, y verticalmente, en segundo lugar, a los que el paciente debía mirar alternativamente respondiendo a la orden verbal del optometrista. De este modo se evaluaba si el movimiento era preciso, si era hipo o hipermétrico en una determinada dirección y si se adelantaba o no a la orden.

*si el paciente presentara alguna restricción se realizarían los tres pasos de Parks para verificar el músculo afectado.

Estado de fusión

Prisma vertical

Se evaluó con un prisma base inferior de baja potencia colocado en uno de los dos ojos y una luz puntual, tanto en visión de lejos como en visión próxima. El paciente tenía que responder el número de luces vistas, así como su posición.

Filtro rojo

Se evaluó con un filtro transparente de color rojo, colocado en uno de los dos ojos, y una luz puntual, tanto en visión de lejos como en visión próxima, con iluminación tenue. El paciente tenía que responder el número de luces y el color de las mismas, así como su posición.

Luces de Worth

Se evaluó con las gafas rojo-verde y la linterna de Worth, tanto en visión de lejos como en visión próxima y en el recorrido intermedio, con iluminación tenue. El paciente tenía que responder el número de luces y el color de las mismas, así como su posición.

Estereopsis

Se evaluó con el test de Titmus (mosca). Este test consta de tres grupos de test estereoscópicos que miden una estereopsis desde los 3600 hasta los 40 segundos de arco. Va acompañado de unas gafas polarizadas. Se coloca a 40 cm. con la máxima intensidad de luz.

En los casos en los que no se obtenía respuesta de estereopsis con este test, se realizó una prueba con un prisma de baja potencia, colocándolo tanto en base externa como en base interna delante de uno de los dos ojos, a la vez que se presentaba un punto de fijación que además tenía que ser alcanzado. De este modo se pudo medir si el paciente presentaba estereopsis bruta.

Estado refractivo

Retinoscopía estática de lejos (#4)

Se evaluó mediante retinoscopio y reglas de esquiascopía, utilizando como punto de fijación los optotipos de mayor tamaño del test de LEA.

Subjetivo de lejos (#7-#7 A)

Se evaluó con gafa y caja de pruebas, utilizando el test de LEA. Se realizó monocular y binocularmente, partiendo de la retinoscopía obtenida con anterioridad.

Estado binocular

Punto próximo de convergencia:

Se evaluó con un punto de fijación acomodativo, pidiéndole al paciente que lo observara fijamente a medida que se le iba acercando. Para encontrar el punto de rotura se tuvo en cuenta la respuesta de diplopia del paciente así como la pérdida de la fijación por parte del ojo no dominante (motor). El punto de recobro se observó al retomar la fijación el ojo no dominante. Todos los puntos observados fueron medidos con una regla milimetrada.

Cover test

Se evaluó con un oclusor traslúcido presentando un estímulo acomodativo tanto en visión de lejos como en visión próxima, compensando con barra de prismas las desviaciones detectadas.

Varilla de Maddox

Se evaluó con la varilla de Maddox de color rojo, colocada en uno de los dos ojos, en posición horizontal y vertical, y una luz puntual, tanto en

visión de lejos como en visión próxima, con iluminación tenue. El paciente tenía que explicar la relación existente entre la línea roja (percibida a través de los cilindros de Maddox) y la luz puntual.

Doble varilla de Maddox.

Se evaluó con dos varillas de Maddox, una de color rojo y una traslúcida, colocadas en ambos ojos, en posición vertical, y una luz puntual, tanto en visión de lejos como en visión próxima, con iluminación tenue. El paciente tenía que explicar la relación existente entre la línea roja y la línea blanca (percibidas a través de los cilindros de Maddox)

Foria de lejos (#8) y foria de cerca (#13)

Se evaluó mediante las barras de prismas (bases horizontales y verticales), colocando 6 Δ BS y 12 Δ BI.

Vergencias fusionales: BI.VL (#11), BE.VL (#9-10), BI.VP (#17), BE.VP (#16)

Se evaluaron mediante las barras de prismas y un test vertical, aumentando y disminuyendo la potencia prismática para buscar los puntos de borrosidad, rotura y recobro.

Estado acomodativo

Amplitud de acomodación

Se evaluó por el método de acercamiento/alejamiento. Monocularmente se acercaba un estímulo acomodativo hasta que el paciente refería borrosidad total.

Flexibilidad acomodativa

Se evaluó mediante un flipper de +/- 2.00D y un test de visión próxima, monocular y binocularmente.

Salud ocular

Pupilas

Mediante una linterna puntual se evaluó que las pupilas fueran iguales, redondas y que respondieran a la luz y a la acomodación, teniendo en cuenta los reflejos directos y consensuales.

Visión cromática

Se evaluó monocularmente mediante el test de Ishihara de veinticuatro láminas.

Campo visual

Se evaluó de dos modos: por confrontación y mediante la rejilla de Amsler.

- *Campo visual por confrontación*: con un ojo tapado se pedía al paciente que mirara al ojo del examinador mientras éste iba introduciendo un estímulo visual en su campo. El paciente tenía que responder en cuanto lo viera aparecer.
- *Rejilla de Amsler*: el paciente tenía que fijar en el punto central de la rejilla, monocularmente, e informar acerca de las características de la rejilla (si estaba completa, si las líneas o los cuadros presentaban ondulaciones, si desaparecían en algún punto…)

Oftalmoscopía

Mediante el oftalmoscopio se evaluó la salud ocular del polo anterior y del polo posterior del ojo.

b. EXAMEN DEL RENDIMIENTO PERCEPTUAL

En el examen del rendimiento perceptual se hicieron una serie de pruebas para evaluar distintas habilidades perceptuales.

Test de capacidades visuales de percepción (TVPS)

Este test nos permitió evaluar la discriminación visual, la memoria visual, las relaciones visuo-espaciales, constancia visual de forma, memoria visual secuencial, la figura fondo y el cerramiento visual.

V.A.D.S.

Con este test se evaluó si existían diferencias en la entrada de información visual y auditiva, oral o escrita.

Test del Desarrollo del Movimiento Ocular (DEM)

Este test nos permitió evaluar los movimientos sacádicos empleados en la lectura. El test consta de un pre-test con el que se muestra al paciente el funcionamiento de la prueba, y de dos test, uno vertical (con dos subtest) y uno horizontal. Se le pide al paciente que lea el test lo más rápido que pueda.

c. EJERCICIOS DIAGNÓSTICOS DE ENTRENAMIENTO VISUAL.

En el examen visuo-perceptual se emplearon algunos ejercicios de entrenamiento visual como test diagnósticos para evaluar de nuevo algunas habilidades.

Acomodación con puntero

En monocular, se colocó una carta de Hart en la pared y se le acercaba un puntero hasta que lo viera borroso. Una vez encontrado el punto de borrosidad se pedía al paciente que hiciera enfoques alternativos lejos-cerca

Cordón de Brock

Con este ejercicio se evaluó tanto la motilidad del paciente como la flexibilidad de vergencias.

- *Rotaciones:* con el cordón de Brock se le pedía al paciente que siguiera una de las tres bolas durante todo el recorrido marcado, cambiando el enfoque de una bola a otra.
- *Vergencias:* con los dos ojos abiertos se le pedía al paciente que mirara a una bola y nos dijera que veía, intentando que fuera consciente de que había dos cuerdas que se cruzaban en la bola. Una vez conseguido esto se introducía una bola más para ver la facilidad de cambio de vergencia del paciente así como la habilidad para percibir la diplopia fisiológica.

Fusión bruta

Con un círculo blanco sobre un fondo negro y las gafas rojo-verde se evaluó la capacidad del paciente para fusionar dos imágenes, percibiendo el efecto lustre.

Puntero en anilla

Con este ejercicio se evaluó la localización espacial así como la coordinación ojo-mano. Para ello, el paciente tenía que introducir un puntero en una anilla de tamaño variable, situada en las diferentes posiciones de mirada.

5.1.2. CASOS CLÍNICOS

En este apartado se mostrarán los resultados obtenidos tanto en el examen de eficacia visual como en el de rendimiento perceptual y en los ejercicios diagnósticos de entrenamiento visual.

Caso clínico 1

Y.M., mujer de 43 años, ingresó el 10/05/07 en el Hospital de Fuenlabrada por un accidente cerebrovascular. Se le diagnosticó hemorragia subaracnoidea abierta a ventrículos con dilatación de astas temporales y aneurisma en bifurcación de la arteria cerebral media derecha con hipoplasia en arteria comunicante posterior derecha. No presentó pérdida de consciencia. En el momento del examen presentaba afectación motora de los miembros inferiores y del estado de ánimo. Su principal queja visual era que desde el accidente se le cansaban mucho los ojos al leer. En la rehabilitación trabajaba el control del tronco.

RX	NO		
Agudeza Visual	Lejos	CC	OD
			OI
			AO
		SC	OD: 1.00
			OI: 1.00
			AO: 1.25
	Cerca	CC	OD
			OI
			AO
		SC	OD: 1.00-
			OI: 1.00-
			AO: 1.00
Motilidad	Seguimientos	∅PEC	
	Sacádicos	Hipométricos hacia la izquierda	
	Versiones - Ducciones	OK	
PPC	10/15		
Prisma Vertical	Lejos	2 en Exo	
	Cerca	2 en ⊕	
Filtro Rojo	Lejos	R+R	
	Cerca	R+R	
L. de Worth	VL: 4 Luces VC: 3 Luces		
Estereopsis	9/10		
Cover Test	Lejos	CC	
		SC	2XF
	Cerca	CC	
		SC	14XF

Maddox	Lejos	H	7 Exo
		V	⊕
	Cerca	H	8 Exo
		V	⊕
Doble Varilla de Maddox	OK		
Estado Refractivo	#4	OD: +0.25 -1.00 a 45º OI: +0.75 -1.00 a 180º	
	#7	OD: +1.00 -0.75 a 45º A.V. 1.0 OI: +0.50 -0.50 a 180º A.V. 1.25 A.V.A.O. 1.25	
Estado Binocular	#8	No se puede valorar	
	#13	No se puede valorar	
	#11	-/4/2	
	#9-10	-/14/7	
	#17	-/20/16	
	#16	No colabora. Rompe pronto.	
Estado Acomodativo	#19	OD	7.15D
		OI	6.66D
	Flexibilidad Acomodativa	A.O. 8 cpm A los 30" se cansa y no puede continuar	
Salud Ocular	Pupilas	PIRRLA	
	Colores	OD: OK OI: OK	
	Campos	Confrontación	Completo
		Rejilla de Amsler	Completo
	FO	OD: ELN OI: ELN	

Otras Pruebas	Pruebas perceptuales. **TVPS:** disminución en la discriminación visual, memoria visual y figura fondo; además presentaba la localización espacial alterada. Pruebas de fusión. **Fusión bruta**: normal. Pruebas binoculares. **Cordón de Brock:** veía 2 cuerdas que se cruzaban unas veces por detrás de la bola y otras en ella. En las rotaciones con cordón dijo que en las posiciones superiores le costaba más. Pruebas acomodativas. **Puntero:** presentó un punto límite de enfoque más alejado en el OI. Pruebas oculomotoras. **DEM**: obtuvo movimientos precisos pero muy lentos tanto en sacádicos horizontales como verticales.

DIAGNÓSTICO

1. *Estado refractivo:* Astigmatismo hipermetrópico leve.
2. *Estado oculomotor:* seguimientos alterados; sacádicos hipométricos hacia la izquierda.
3. *Estado binocular:* Insuficiencia de convergencia.
4. *Salud ocular:* normal.
5. *Otros:*
   - Localización espacial alterada.
   - Habilidades perceptuales disminuidas: discriminación visual, memoria visual, figura fondo.

TRATAMIENTO

Se recomendó un programa de terapia visual en el que se preste especial atención a las siguientes áreas: localización espacial, oculomotilidad, acomodación, fusión, vergencias, habilidades perceptuales, esquema corporal.

Caso clínico 2

R.R.L. mujer de 41 años, ingresó el 6/02/07 en el Hospital Gregorio Marañón (Madrid) por un accidente cerebrovascular. Se le diagnosticó infarto isquémico en territorio completo de la arteria completo de la arteria cerebral media con preservación de áreas corticales. Presentó inconsciencia (caída al suelo). En el momento del examen presentaba debilidad del hemicuerpo derecho con malos movimientos y afasia mixta. En la rehabilitación trabajaba la coordinación motora (aseo, vestido…).

RX	SI		
Agudeza Visual	Lejos	CC	OD: 0.32
			OI: <0.10
			AO
		SC	OD: <0.10
			OI: <0.10
			AO
	Cerca	CC	OD: 0.16
			OI: <0.05
			AO
		SC	OD
			OI
			AO
Motilidad	Seguimientos	~~SPEC~~	
	Sacádicos	Hipométricos en todas direcciones	
	Versiones - Ducciones	Limit. Quad. Levo inferior Ducciones OK	
PPC	No converge		
Prisma Vertical	Lejos	Supresión	
	Cerca	Supresión	
Filtro Rojo	Lejos		
	Cerca		
L. de Worth	VL: 3 Luces VC: 4 Luces		
Estereopsis	Bruta		
Cover Test	Lejos	CC	16 XT OI sólo en PPM
		SC	
	Cerca	CC	16 XT OI sólo en PPM
		SC	

Maddox	Lejos	H	⊕
		V	⊕
	Cerca	H	⊕
		V	⊕
Doble Varilla de Maddox	OK		
Estado Refractivo	#4	OD: +0.50 - 0.50 a 90º OI: -3.50 a 90º	
	#7	OD: +0.50 - 0.50 a 90º A.V. 0.46 OI: No mejora	
Estado Binocular	#8	No se puede valorar	
	#13	No se puede valorar	
	#11	No se puede valorar	
	#9-10	No se puede valorar	
	#17	No se puede valorar	
	#16	No se puede valorar	
Estado Acomodativo	#19	OD	No se puede valorar
		OI	No se puede valorar
	Flexibilidad Acomodativa	No se puede valorar	
Salud Ocular	Pupilas	PIRRLA	
	Colores		
	Campos	Confrontación	OD: Completo
		Rejilla de Amsler	OI: Disminuido
	FO	OD: ELN OI: Vasos tortuosos ¿F.E.?	

Otras Pruebas	Pruebas perceptuales **TVPS:** disminución en la discriminación visual, memoria visual, relaciones visuoespaciales, constancia de forma, cerramiento visual y figura fondo; además presentaba la localización espacial alterada. Pruebas de fusión: **Fusión bruta**: normal. Pruebas binocualres: **Cordón de Brock:** veía 2 cuerdas que se cruzaban en la bola.

DIAGNÓSTICO

1. *Estado refractivo:* Astigmatismo hipermetrópico leve OD, astigmatismo miópico elevado OI.
2. *Estado oculomotor:* muy deficiente (lesión supranuclear).
3. *Estado binocular:* Ambliopía bilateral, exotropia OI (PPM).
4. *Salud ocular:* alteración campimétrica periférica en OI.
5. *Otros:*
   - Localización espacial alterada en campo izquierdo.
   - Habilidades perceptuales disminuidas: discriminación visual, memoria visual, relaciones visuoespaciales, constancia de forma, memoria visual secuencial, figura fondo, cerramiento visual.

TRATAMIENTO

Prescripción: OD: +0.50 -0.50 a 90º

Se recomendó un programa de terapia visual para recuperación de todas las habilidades visuales y perceptuales, prestando especial atención a la recuperación de la agudeza visual, propiocepción ocular, fusión.

CASO CLINICO 3

JM.M.P. varón de 73 años, ingresó el 10/02/07 en el Hospital de Alcorcón por un accidente cerebrovascular. Se le diagnosticó ACV isquémico en arteria cerebral media derecha con afectación en región témporo-parietal y ateromatosis bilateral a nivel de la carótida. No presentó pérdida de consciencia. En el momento del examen mostraba déficit de atención. Su principal queja visual era que no veía por el ojo izquierdo, pero era anterior al accidente. Rehabilitación: fisioterapia, terapia ocupacional, logopedia.

RX	NO		
Agudeza Visual	Lejos	CC	OD
			OI
			AO
		SC	OD: 0.25
			OI: 0.20
			AO: 0.32
	Cerca	CC	OD
			OI
			AO
		SC	OD: 0.40-
			OI: 0.20-
			AO: 0.40
Motilidad	Seguimientos	∅PEC	
	Sacádicos	Hipométricos hacia izquierda y arriba Se adelanta	
	Versiones - Ducciones	OK	
PPC	8/10		
Prisma Vertical	Lejos	Supresión	
	Cerca	2 en ⊕	
Filtro Rojo	Lejos	Supresión OI	
	Cerca	R + R	
L. de Worth	VL: Supresión OI VC: 4 Luces		
Estereopsis	Bruta		
Cover Test	Lejos	CC	
		SC	⊕
	Cerca	CC	
		SC	2XF

Maddox	Lejos	H	⊕
		V	⊕
	Cerca	H	1X
		V	⊕
Doble Varilla de Maddox			
Estado Refractivo	#4	OD: +2.50 OI: +1.00	
	#7	OD: +3.50 A.V. 0.40 OI: +3.00 A.V. 0.50 A.V.A.O: 0.50	No mejora con ninguna Ad.
Estado Binocular	#8	⊕	
	#13	⊕	
	#11	-/20/16	
	#9-10	-/14/10	
	#17	-/16/14	
	#16	-/25/20	
Estado Acomodativo	#19	OD	Disminuida
		OI	Disminuida
	Flexibilidad Acomodativa		
Salud Ocular	Pupilas	PIRRLA	
	Colores	OD: OK OI: OK	
	Campos	Confrontación	Completo
		Rejilla de Amsler	Completo
	FO	OD: ELN OI: ELN	

Otras Pruebas	Pruebas perceptuales. **TVPS:** disminución en la discriminación visual, memoria visual, relaciones visuoespaciales, constancia de forma, memoria visual secuencial, figura fondo y cerramiento visual; además presentaba la localización espacial alterada , sobre todo en el OI. Pruebas de fusión. **Fusión bruta**: normal. Pruebas binoculares. **Cordón de Brock.** diplopia. En las rotaciones con cordón pesentaba seguimientos a saltos y pérdidas de fijación. Pruebas acomodativas. **Puntero:** presentó un punto límite de enfoque alejado en A.O. Pruebas oculomotoras. **DEM**: obtuvo movimientos precisos pero muy lentos especialmente en sacádicos horizontales.

DIAGNÓSTICO

1. *Estado refractivo:* Hipermetropía moderada en AO, presbicia.
2. *Estado oculomotor:* sacádicos hipométricos hacia la izquierda, seguimientos alterados.
3. *Estado binocular:* Ambliopía bilateral con supresión del OI.
4. *Salud ocular:* normal.
5. *Otros:*
   - Localización espacial alterada sobretodo en el OI
   - Habilidades perceptuales disminuidas: discriminación visual, memoria visual, relaciones visuoespaciales, constancia de forma, memoria visual secuencial, figura fondo, cerramiento visual.

TRATAMIENTO

Prescripción: OD: +3.50D/ OI: +3.00D.

Se recomendó un programa de terapia visual para recuperación de todas las habilidades visuales y perceptuales, prestando especial atención a la motilidad ocular y localización espacial.

CASO CLINICO 4

A.B.M. mujer de 67 años, ingresó el 16/03/07 en el Hospital 12 de Octubre (Madrid) por un accidente cerebrovascular. Se le diagnosticó ACV cardioembólico agudo en arteria cerebral media derecha; en el TAC se observó lesión en centro semioval, corona radiada derecha; hizo transformación hemorrágica al día siguiente con lesión hemorrágica en ventrículo ipsilateral. No presentó pérdida de consciencia. No refería afectación visual después de la LCA. Rehabilitación: fisioterapia, terapia ocupacional.

RX	SI, sólo en VP		
Agudeza Visual	Lejos	CC	OD
			OI
			AO
		SC	OD: 0.25
			OI: 0.63
			AO: 0.80
	Cerca	CC	OD
			OI
			AO
		SC	OD: 0.32
			OI: 0.32
			AO: 0.32
Motilidad	Seguimientos	∄PEC Pérdidas de fijación	
	Sacádicos	Hipométricos hacia la izquierda Se adelanta	
	Versiones - Ducciones	OK	
PPC	10/12		
Prisma Vertical	Lejos	2 en ⊕	
	Cerca	2 en ⊕ Loc. ≠ plano	
Filtro Rojo	Lejos	R +R	
	Cerca	R + R	
L. de Worth	VL: 4 Luces VC: 4 Luces		
Estereopsis	Bruta		
Cover Test	Lejos	CC	
		SC	⊕
	Cerca	CC	
		SC	2XF

Maddox	Lejos	H	⊕
		V	⊕
	Cerca	H	2X
		V	⊕
Doble Varilla de Maddox			
Estado Refractivo	#4	OD: +2.50 - 1.50 a 90º OI: +1.00	
	#7	OD: +3.50 - 1.50 a 90 ºA.V. 0.80 OI: +1.75 - 1.00 a 90º A.V. 1.00 A.V.A.O: 1.00	Ad: +2.00
Estado Binocular	#8		
	#13		
	#11	-/14/8	
	#9-10	-/18/14	
	#17	-/30/18	
	#16	-/25/12	
Estado Acomodativo	#19	OD	Disminuida
		OI	Disminuida
	Flexibilidad Acomodativa		
Salud Ocular	Pupilas	PIRRLA (miosis)	
	Colores	OD: OK OI: OK	
	Campos	Confrontación	Completo
		Rejilla de Amsler	Completo
	FO	OD: ELN OI: Vasos tortuosos	

Otras Pruebas	Pruebas perceptuales. **TVPS:** disminución en la discriminación visual, memoria visual, memoria visual secuencial, figura fondo y cerramiento visual; además presentaba la localización espacial alterada , sobre todo en el OD. Pruebas de fusión. **Fusión bruta**: normal. Pruebas binoculares. **Cordón de Brock.** diplopía. Pruebas acomodativas. **Puntero:** presentó un punto límite de enfoque alejado en A.O.

DIAGNÓSTICO

1. *Estado refractivo:* Astigmatismo hipermetrópico, presbicia.
2. *Estado oculomotor:* seguimientos no suaves, pérdida de fijación, sacádicos hipométricos hacia la izquierda.
3. *Estado binocular:* normal.
4. *Salud ocular:* normal.
5. *Otros:*
   - Localización espacial alterada.
   - Habilidades perceptuales disminuidas: discriminación visual, memoria visual, memoria visual secuencial, figura fondo, cerramiento visual.

TRATAMIENTO

Prescripción: OD: +3.50 – 1.50 a 90º/ OI: +1.75 -1.00 a 90º Ad. +2.00.

Se recomendó un programa de terapia visual para recuperación de todas las habilidades visuales y perceptuales, prestando especial atención a la motilidad ocular y localización espacial.

CASO CLINICO 5

E.L.M. mujer de 67 años, ingresó el 20/04/07 en el Hospital de Fuenlabrada por un accidente cerebrovascular. Se le diagnosticó ACV tromboembólico. En el TAC no había signos de infarto. Al día siguiente presentaba área isquémica en arteria cerebral media derecha con afectación en cápsula externa derecha y meningioma calcificado frontal izquierdo en convexidad superior. No presentó pérdida de consciencia. No refería afectación visual después de la LCA. Sus rehabilitadotes nos indicaron la presencia de hemineglígencia izquierda. Hª médica: diabetes, hipertensión arterial, vasculopatía aórtica. Rehabilitación: fisioterapia, terapia ocupacional.

RX	SI		
Agudeza Visual	Lejos	CC	OD: 0.25
			OI: 0.25
			AO: 0.32
		SC	OD: 0.25
			OI: 0.25
			AO
	Cerca	CC	OD: 0.20
			OI: 0.20
			AO: 0.20
		SC	OD: 0.40
			OI: 0. 40
			AO: 0. 40
Motilidad	Seguimientos	~~SPVEC~~ Pérdidas de fijación	
	Sacádicos	Hipométricos hacia la izquierda Se adelanta	
	Versiones - Ducciones	OK	
PPC	13/18		
Prisma Vertical	Lejos	2 en ⊕ Mala localización	
	Cerca	2 en ⊕ Mala localización	
Filtro Rojo	Lejos	Diplopia: Endo + hipo OI	
	Cerca	Diplopia: Endo + hipo OI	
L. de Worth	VL: 4 Luces VC: 4 Luces		
Estereopsis	Bruta		
Cover Test	Lejos	CC	2XF + 1HF OD
		SC	
	Cerca	CC	
		SC	4XF

Maddox	Lejos	H	1E
		V	⊕
	Cerca	H	4X
		V	⊕
Doble Varilla de Maddox			
Estado Refractivo	#4	OD: +0.50 - 3.50 a 180º OI: -1.50 a 60º	
	#7	OD: No valorable OI: No valorable	
Estado Binocular	#8		
	#13		
	#11	No fiable	
	#9-10	-/25/25	
	#17	-/16/16	
	#16	-/20/16	
Estado Acomodativo	#19	OD	<6.66D
		OI	<6.66D
	Flexibilidad Acomodativa		
Salud Ocular	Pupilas	PIRRLA (miosis)	
	Colores	OD: OK OI: OK	
	Campos	Confrontación	Disminución en campo izquierdo
		Rejilla de Amsler	
	FO	OD: ELN OI: ELN	

Otras Pruebas	Pruebas perceptuales. **TVPS:** disminución en la discriminación visual, memoria visual, relaciones visuoespaciales, constancia de forma, memoria visual secuencail, figura fondo y cerramiento visual; además presentaba la localización espacial alterada , sobre todo en el OI. Pruebas de fusión. **Fusión bruta**: normal..Dominancia OD Pruebas binoculares. **Cordón de Brock.** No colabora . Pruebas acomodativas. **Puntero:** presentó un punto límite de enfoque alejado en A.O, sobre todo en OI. En todas las pruebas se observó que ignora su campo izquierdo.

DIAGNÓSTICO

1. *Estado refractivo:* Astigmatismo miópico elevado en AO, presbicia.
2. *Estado oculomotor:* seguimientos alterados, sacádicos hipométricos hacia la izquierda.
3. *Estado binocular:* visión binocular ineficaz.
4. *Salud ocular:* disminución en campo visual izquierdo.
5. *Otros:*
   - Localización espacial alterada.
   - Habilidades perceptuales disminuidas: discriminación visual, memoria visual, relaciones visuoespaciales, constancia de forma, memoria visual secuencial, figura fondo, cerramiento visual.
   - Heminegligencia izquierda.

TRATAMIENTO

Se recomendó un programa de terapia visual para recuperación de todas las habilidades visuales y perceptuales, prestando especial atención a la motilidad ocular y localización espacial.

5.1.3. CONCLUSIONES

Todos los pacientes evaluados presentaban *alteraciones en la motilidad ocular*. En cuatro de los cinco casos, los movimientos sacádicos voluntarios eran hipométricos hacia el lado contralateral a la lesión. Esto puede ser debido a que el área oculofrontal del hemisferio sano a través del cuerpo calloso controla también los movimientos sacádicos ipsilaterales, pero no de forma precisa.

Todos los pacientes presentaban *dificultades en la localización espacial*. Muchos de ellos tenían las vía propioceptiva y visual alteradas. Esto hará que la integración final de todas vías (vestibular, visión, somatosensorial, memoria espacial) para lograr una buena localización espacial, no se realice de forma adecuada.

Las *habilidades perceptuales* se encontraban *disminuidas* en todos los pacientes. Esto puede deberse a que todos los ACV se han producido en la arteria cerebral media, que nutre al lóbulo parietal (procesos visuoespaciales y visuoperceptivos), más concretamente en el lado derecho, afectando al hemisferio encargado del procesamiento de información visuo-espacial, es decir de todas las funciones conocidas como superiores (cognitivas, cerebrales) que requieren del reconocimiento de objetos, la posición de las partes del cuerpo, las relaciones espaciales de los objetos y señales en el espacio extrapersonal.

Cuatro de los pacientes presentaba *alteraciones en la visión binocular* (ambliopía, estrabismo, insuficiencia de convergencia, visión binocular ineficaz) No podemos descartar que se presentaran antes del ACV; de ser así se verían agravadas por la lesión cerebral adquirida, ya que los pacientes no presentaban síntomas previos.

Las *desviaciones oculares* que presentaban todos los pacientes ya fueran manifiestas o latentes, eran exodesviaciones corroborando lo que con anterioridad se comento en el apartado 4.3.

La *amplitud de acomodación* se encontraba *alterada* en todos los pacientes. Hay que tener en cuenta que todos los pacientes eran présbitas o se encontraban en edades muy próximas a la presbicia. No obstante, en la mayoría de los casos, los ojos acomodaban en distinto plano.

5.2. PARTE II:
Revisión de casos

La segunda parte del estudio clínico consistió en la revisión de casos de pacientes con lesión cerebral adquirida y se llevó a cabo en el Centro Cínico de Optometría y Terapia Visual VISUAL CLINIC (Madrid).

5.2.1. MATERIAL Y MÉTODO

MUESTRA

Se revisaron aleatoriamente los casos de 16 pacientes de los cuales 13 eran varones y 3 eran mujeres. Tenían edades comprendidas entre los 6 y los 61 años.

Las lesiones cerebrales que presentaban eran: traumatismo craneoencefálico (8 pacientes), accidente cerebrovascular (3 pacientes), tumor (2 pacientes), hidrocefalia (1 paciente), encefalitis (1 paciente), lesión traumática leve (1 paciente).

Estos pacientes habían tardado en acudir a consulta entre 14 días y 8 años desde el momento de la lesión.

MÉTODO

Se revisaron exhaustivamente los historiales de 16 pacientes, consultando tanto las fichas optométricas y perceptuales del centro VISUAL CLINIC como los informes médicos proporcionados por los pacientes.

En todos ellos se prestó especial atención a los siguientes datos:

- Lesión
- Sexo
- Edad
- Tiempo transcurrido desde el accidente hasta la primera visita al centro optométrico.
- Síntomas manifestados por el paciente.
- Diagnóstico.
- Tratamiento.

5.2.2. RESULTADOS CLÍNICOS

CASO	SEXO	EDAD	TIEMPO	SÍNTOMAS
006 D.G.S.	Varón	54	8 meses	Diplopia (viene con el OD ocluído)

LESIÓN	DIAGNÓSTICO	TRATAMIENTO
TCE (accidente de tráfico – sin casco)	• Parálisis total del III par OD • 40 Δ XT OD en VL • Hemianopsia homónima.	• Syntonics • Terapia visual (6 sesiones…): fijación, localización y motilidad. • Prisma de Fresnel

CASO	SEXO	EDAD	TIEMPO	SÍNTOMAS
007 JJ.O.G.	Varón	49	14 meses	No ve bien (AV) Le falta campo

LESIÓN	DIAGNÓSTICO	TRATAMIENTO
TCE (atentado terrorista) G.C.S.-9	• Ambliopía bilateral AV= 0.2 AO • Motilidad deficiente • XT • Cuadrantanopsia • Problemas perceptuales	• Terapia visual (60 sesiones…): fijación, localización, acomodación, discriminación visual, motilidad, equilibrio, figura fondo • Syntonics (recuperó AV)

CASO	SEXO	EDAD	TIEMPO	SÍNTOMAS
008 R.M.S.	Varón	25	24 meses	Hemianopsia

LESIÓN	DIAGNÓSTICO	TRATAMIENTO
TCE (accidente de tráfico) G.C.S.-4	• Fusión frágil • 16Δ XT alternante • Hemianopsia homónima incongr. derecha	• Prismas de Yocked (15Δ B.derecha) • Terapia visual

CASO	SEXO	EDAD	TIEMPO	SÍNTOMAS
009 JJ.M.B.	Varón	26	3 años	No ve el lado izquierdo.

LESIÓN	DIAGNÓSTICO	TRATAMIENTO
TCE (accidente de tráfico) G.C.S.-5	• Ambliopía bilateral • Hemianopsia	• Prismas de Yocked de 10Δ izq.

CASO	SEXO	EDAD	TIEMPO	SÍNTOMAS
010 JJ.P.N	Varón	45	3 años	Lesión del III par

LESIÓN	DIAGNÓSTICO	TRATAMIENTO
TCE (accidente de tráfico) G.C.S.-9	• Parálisis III par • Habilidades visuales deficientes	• Terapia visual (82 sesiones): memoria visual, fijación, motilidad, discriminación visual, relaciones visuo-espaciales, vergencias, fusión.

CASO	SEXO	EDAD	TIEMPO	SÍNTOMAS
011 R.P.G.	Varón	6	5 años	No ve por el OI

LESIÓN	DIAGNÓSTICO	TRATAMIENTO
TCE (accidente de tráfico)	• Motilidad deficiente • Ambliopía OI (atrofia óptica) • Stereopsis baja • No fusiona	• Terapia visual (6 sesiones): fijación, localización, motilidad, acomodación, coordinación ojo-mano, estereopsis.

CASO	SEXO	EDAD	TIEMPO	SÍNTOMAS
012 D.V.M.	Varón	21	18 meses	Ve doble. Miope después del accidente.

LESIÓN	DIAGNÓSTICO	TRATAMIENTO
TCE (accidente de tráico)	• XT + HT OI • Amplitud de acomodación baja	• Terapia visual: recuperación de todas las habilidades visuales.

CASO	SEXO	EDAD	TIEMPO	SÍNTOMAS
013 J.M.C	Varón	40	9 meses	Pérdida de localización, no puede leer (se pierde)

LESIÓN	DIAGNÓSTICO	TRATAMIENTO
TCE (caída de caballo)	• Paresia Oblic. Inf. OI	• Prisma de Fresnel 6Δ a 35 º • Terapia Visual (32 sesiones): fijación y localización, oculomotilidad, acomodación, percepción visual, visión periférica • Prismas de Yocked 4ΔBI (andaba más seguro, cogía mejor las cosas)

CASO	SEXO	EDAD	TIEMPO	SÍNTOMAS
014 LM.G.C.	Varón	53	-	Diplopia Lee con esfuerzo

LESIÓN	DIAGNÓSTICO	TRATAMIENTO
ACV hemorrágico (hipotalámico)	• Paresia del oblicuo superior	• Prisma de Fresnel • Terapia visual (7años): Acomodación, motilidad, localización y fijación, coordinación ojo-mano, memoria visual, fusión y vergencias.

CASO	SEXO	EDAD	TIEMPO	SÍNTOMAS
015 B.A.B.	Mujer	61	2 meses	No ve bien en VP.

LESIÓN	DIAGNÓSTICO	TRATAMIENTO
ACV hemorrágico (intraventricular)	• Parálisis de la convergencia	• Terapia visual: Fijación, localización, acomodación, oculomotilidad

CASO	SEXO	EDAD	TIEMPO	SÍNTOMAS
016 MJ.D.P.	Mujer	43	-	Diplopia, imagen oscilante

LESIÓN	DIAGNÓSTICO	TRATAMIENTO
ACV hemorrágico intraventricular por MAV	• Nistagmus • Oftalmoplejía (paresia RI y RE del OI + paresia RE del OD)	• Terapia visual (23 sesiones): Fijación, localización, discriminación visual, memoria visual, oculomotilidad y acomodación

CASO	SEXO	EDAD	TIEMPO	SÍNTOMAS
017 S.G.S.	Varón	38	-	Diplopia en VP, le cuesta enfocar

LESIÓN	DIAGNÓSTICO	TRATAMIENTO
Tumor glándula pineal	• Motilidad deficiente • Insuficiencia de convergencia.	• Terapia visual (30 sesiones?) :Fijación, localización, motilidad, acomodación, fusión, vergencias, equilibrio,

CASO	SEXO	EDAD	TIEMPO	SÍNTOMAS
018 L.C.J.	Mujer	38	8 años	Se cansa en la lectura, visión borrosa (doble en cerca). Pérdida de campo.

LESIÓN	DIAGNÓSTICO	TRATAMIENTO
Angioma	• 8 Δ XF en VP • Habilidades visuales deficientes	• Terapia visual (12 sesiones): motilidad, acomodación, visión periférica, memoria visual, vergencias, localiz. • Prismas de Yocked de 8Δ para mejorar el campo (nota mejoría)

CASO	SEXO	EDAD	TIEMPO	SÍNTOMAS
019 A.S.G.	Varón	23	9 meses	Ve doble

LESIÓN	DIAGNÓSTICO	TRATAMIENTO
Encefalopatía	• Oculomotilidad deficiente • XT + Ambliopía OI	• Terapia visual: fijación, localización, oculomotilidad, acomodación, discriminación visual.

CASO	SEXO	EDAD	TIEMPO	SÍNTOMAS
020 P.R.H.	Varón	44	14 días	diplopia

LESIÓN	DIAGNÓSTICO	TRATAMIENTO
Hidrocefalia	• Diplopia vertical (compresión muscular)	• Terapia visual (3 sesiones…): fijación, localización, oculomotilidad, acomodación.

CASO	SEXO	EDAD	TIEMPO	SÍNTOMAS
015 R.N.L.	Varón	28	2 meses	Ve doble (al mirar abajo), borroso

LESIÓN	DIAGNÓSTICO	TRATAMIENTO
Lesión traumática leve (frenazo)	• Diplopia • ET + HT • Fusión frágil	• Syntonics (no notaba diplopia) • Terapia visual

5.2.3. CONCLUSIONES

La *lesión cerebral* más común por la que acudieron los pacientes a la consulta optométrica fue el traumatismo craneoencefálico (la mayoría, varones que habían sufrido un accidente de tráfico).

El *motivo* principal por el que les llevó a la consulta es la visión doble o diplopia, y las dificultades para mantener una visión nítida en visión próxima, así como pérdidas de campo.

Los *signos* que manifestaron principalmente fueron: parálisis oculomotoras, exotropias y exoforias, oculomotilidad deficiente, disminución de la agudeza visual, hemianopsias y habilidades perceptuales alteradas.

La terapia visual se muestra como el *tratamiento* más efectivo en pacientes con lesión cerebral adquirida. En ella se trabajarán prácticamente todas las habilidades visuo-perceptuales, especialmente la fijación-localización y la oculomotilidad. A menudo, esta terapia visual estará complementada con el uso de prismas de compensación y prismas posturales, así como de otros tratamientos tan novedosos como la fototerapia optométrica o "Syntonics".

6. PROPUESTA DE EXAMEN VISUO-PERCEPTUAL EN PACIENTES CON LCA.

El examen visuo-perceptual que a continuación proponemos es un examen optométrico rutinario con ciertas modificaciones o adaptaciones al estado visual de los pacientes con LCA.

En este examen habrá que dar más importancia a las pruebas objetivas ya que este tipo de pacientes, en general, presentarán alteraciones cognitivas que dificultarán sus respuestas; no obstante habrá que tener en cuenta la posible respuesta o comentarios del paciente, así como su comportamiento, sobretodo para ir seleccionando las pruebas que nos puedan dar más información.

Otro aspecto a tener en cuenta en el momento de realizar el examen visuo-perceptual en pacientes con LCA será la adaptación del propio examen a la situación tanto física como cognitiva del paciente. De este modo, procuraremos tener un gabinete con muebles que se puedan mover, ya que a menudo el paciente vendrá con algún tipo de ayuda como silla de ruedas, andador…; así como materiales y test alternativos a los empleados comúnmente. En cuanto al desarrollo y duración del examen tendremos que adaptarlo a la conducta y respuestas del paciente, así como a su estado emocional y físico, con el fin de evitar que el paciente se fatigue tanto física como mentalmente. En algunos casos será necesario completar el examen a lo largo de varias visitas.

6.1. ANAMNESIS

Como ya es sabido, la anamnesis es una parte fundamental en el examen optométrico, puesto que nos proporciona información sobre los síntomas, el motivo de la consulta y las características propias de cada paciente. Será muy importante observar la forma de expresión, el comportamiento, la postura, el nivel cultural, cognitivo y emocional, así como la destreza motora.

En el caso concreto de pacientes con lesiones cerebrales será muy frecuente que acudan a la consulta acompañados por otra persona, bien sea familiar, rehabilitador, terapeuta… Será muy importante tener en cuenta las respuestas y comentarios tanto del paciente como del acompañante, ya que nos proporcionarán información de cómo el paciente desarrolla su vida cotidiana, y como le influye la afectación visual que le ha llevado hasta la consulta optométrica.

En esta anamnesis, además de obtener la información rutinaria, acerca del motivo principal, sintomatología, historia ocular, historia familiar, historia médica necesitaremos recabar información específica acerca de la lesión cerebral adquirida:

- Tipo de lesión
- Fecha del accidente
- Nivel de consciencia/inconsciencia/coma y tiempo
- Lesiones secundarias a la LCA
- Trastornos motores, neurocognitivos, del lenguaje…
- Afectación visual
- Rehabilitación

Para ello sería muy importante la colaboración del paciente proporcionándonos todos aquellos informes médicos relacionados con la lesión.

La información obtenida nos debe permitir hacer un diagnóstico tentativo, una selección de las pruebas más relevantes y pensar en los posibles tratamientos.

6.2. TEST PRELIMINARES

Estos test nos proporcionarán información acerca de la integridad de la vía visual y del sistema visual del paciente:

6.2.1. AGUDEZA VISUAL

La medida de la agudeza visual nos permitirá conocer la capacidad de resolución del sistema visual de nuestro paciente. Será importante realizarla ya que podría presentar alguna disminución previa que esté afectando negativamente al resto de habilidades visuales alteradas en la lesión.

Se realizará con el test habitual empleado en la consulta. No obstante habrá que adaptar la medida a las necesidades del paciente, por lo que sería recomendable tener test que no implicaran respuesta verbal del paciente como el test de Lea, Test de Lighthouse, Test HOTV.

6.2.2. TEST VISUOMOTORES

a. Motilidad ocular:

Seguimientos, sacádicos y fijación

Evaluaremos la integridad de la musculatura extraocular y la calidad de los movimientos de seguimiento, sacádicos y de mantenimiento de fijación.

En primer lugar se analizarán los movimientos versionales (seguimientos) con un punto de fijación, llevándolo a todas las posiciones de

mirada con el fin de detectar algún tipo de restricción; de ser así, se analizarían las ducciones (monoculares) por el mismo procedimiento, realizando posteriormente los tres pasos de Parks, que nos permitirán determinar cual es el músculo afectado.

En segundo lugar se evaluarán los movimientos sacádicos, mediante dos puntos de fijación, prestando especial atención a la calidad y precisión de los mismo, así como si el movimiento es hipo o hipermétrico y en qué dirección (como ya vimos en el apartado de oculomotilidad, esta alteración es característica de las LCA)

Estas dos pruebas también nos permitirán evaluar la calidad de la fijación.

Test del desarrollo del movimiento ocular (DEM)

Nos permite evaluar cualitativa y cuantitativamente los movimientos sacádicos empleados en la lectura

b. Punto próximo de convergencia (PPC)

Determinaremos la máxima capacidad para converger los dos ejes visuales. Para ello, se acercará un punto de fijación desde unos 40 cm. hasta la nariz del paciente, observando el punto en el que alguno de los ojos pierde la fijación. Posteriormente se evaluará el punto en el que el paciente recobra la bifijación. Se tendrá en cuenta la respuesta de diplopia del paciente, aunque en los pacientes con LCA suele haber un enlentecimiento en la respuesta, por lo que la prueba deberá ser más objetiva que subjetiva.

c. Cover test

Nos permite determinar el estado binocular y la habilidad fusional motora del paciente, valorando la existencia de foria o tropia, así como su dirección, magnitud y comitancia. Se realizará con y sin compensación, en visión de lejos y en visión próxima.

Puesto que la LCA puede descoordinar el sistema binocular del paciente, será recomendable realizar el cover test en todas las posiciones de mirada.

d. Varilla de Maddox

Nos permite determinar la medida subjetiva de la desviación (magnitud y dirección) ya sea manifiesta o latente. La medida se hará tanto en visión de lejos como en visión próxima. Sería recomendable presentar al paciente un gráfico con las posibles respuestas para que nos indique qué y cómo está viendo.

e. test de Hirschberg/test de Krimsky

El test de Hirschberg se basa en la situación de los reflejos corneales producidos al iluminar los ojos con una linterna puntual. Nos permite conocer objetivamente la posición de los ejes visuales en condiciones binoculares. En caso de haber una desviación manifiesta se realizará el test de Krimsky, consistente en compensar con prismas hasta hacer que los reflejos sean simétricos.

6.2.3. TEST DE FUSIÓN

Estos test nos permiten conocer la capacidad fusional del paciente.

a. Prisma vertical

Con este test analizaremos la percepción simultánea de dos imágenes. Se realizará en visión de lejos y en visión próxima.

b. Filtro rojo

Este test nos permitirá evaluar la fusión y dominancia sensorial del paciente. Podrá ser empleado como test subjetivo para la medida de desviaciones en las posiciones diagnósticas de mirada. Se realizará en visión de lejos y en visión próxima.

c. Luces de Worth

Evaluaremos la fusión plana periférica. Se realizará en visión de lejos y en visón próxima así como en distancia intermedia (recorrido).

c. Estereopsis

La medida de la estereopsis nos permitirá evaluar la percepción de la profundidad. Sería recomendable repetir la medida con diferentes test de estereopsis ya que la respuesta puede variar en función de las características de cada test.

6.3. TEST DE SALUD OCULAR

6.3.1. Biomicroscopía,

Nos permitirá evaluar la integridad del polo anterior del ojo.

6.3.2. Oftalmoscopía

Nos permitirá evaluar la integridad de las estructuras oculares del segmento posterior del ojo. En función de la naturaleza de la LCA podrán aparecer signos o lesiones secundarias en retina.

6.3.3. Tonometría

La presión intraocular puede verse afectada por la lesión cerebral, por lo tanto sería interesante valorarla con cualquiera de los métodos disponibles.

6.3.4. Evaluación de la visión cromática

Nos permitirá detectar alteraciones de la visión cromática secundarias a la lesión cerebral así como la integridad macular. Se realizará de forma monocular. Para ello emplearemos test como el de Ishihara o el test de Farnsworth-Munsell.

6.3.5. Rejilla de Amsler.

Nos permitirá evaluar la integridad del campo visual central en la región macular.

6.4. TEST NEURODIAGNÓSTICOS

Permiten el diagnóstico de alteraciones neurológicas del sistema visual, desde el nervio óptico hasta la corteza visual.

6.4.1. Pupilas

Será importante evaluar la integridad de las vías pupilares, así como los reflejos directo, consensual, de aproximación y de dilatación; ya que, como vimos en el capítulo 4.5 la vía pupilar puede verse afectada por lesión cerebral adquirida.

6.4.2. Campos visuales

Evaluaremos la extensión y calidad del espacio percibido relacionando los posibles defectos campimétricos con alteraciones producidas por la lesión cerebral adquirida. Para ello emplearemos pruebas como la pantalla tangente, confrontación de campos, o la campimetría computerizada.

6.5. ESTADO REFRACTIVO

Evaluaremos la presencia de ametropías anteriores o secundarias a la lesión cerebral. Se podrá determinar mediante queratometría, retinoscopía de lejos y cerca, subjetivo monocular y binocular en lejos. El examen subjetivo puede realizarse bien con foróptero, bien con gafa y caja de pruebas; no obstante en pacientes con LCA será más aconsejable realizarlo con gafa y caja de pruebas, ya que a menudo tendrán alteraciones de la visión periférica. Esta alteración periférica, hará que el hecho de colocarles delante el foróptero les suponga una situación de estrés. También habrá que tener en cuenta que una de las consecuencias visuales de la lesión será la presencia de una mínima diferencia apreciable (M.D.A) elevada.

6.6. ESTADO BINOCULAR

Como ya se vio en el apartado 4.3 la lesión cerebral adquirida puede provocar alteraciones en el equilibrio del sistema binocular. Podremos evaluarlo mediante distintas pruebas:

Foria de lejos (habitual e inducida)

Foria de cerca (habitual e inducida)

Vergencias fusionales (lejos y cerca)

Al igual que en el subjetivo, intentaremos realizar estas pruebas en campo abierto, es decir, buscando métodos alternativos al foróptero, en este caso las barras de prismas.

6.7. ESTADO ACOMODATIVO

Evaluaremos la presencia de disfunciones acomodativas, prestando especial atención a los valores de cada ojo ya que en los casos de LCA es frecuente que cada ojo presente capacidades acomodativas diferentes.

Cilindros cruzados fusionados
Amplitud de acomodación
Acomodación relativa positiva y negativa
Flexibilidad acomodativa
AC/A

6.8. PRUEBAS PERCEPTUALES

Estas pruebas serán de gran importancia para realizar un diagnóstico completo y apropiado de cada caso de LCA. De igual importancia será realizar primero el examen de las habilidades visuales ya que éstas influirán directamente sobre las habilidades perceptuales. Evaluaremos tanto las habilidades perceptuales, como la psicomotricidad y lateralidad del paciente.

Algunas de estas pruebas serán de tipo motor, es decir, el paciente deberá dar su respuesta de modo escrito, por lo que en algunos casos no podremos hacerlas, debido al estado físico del paciente. Dentro de estos test perceptuales encontraremos una serie de test psicomotores.

Test no motores

6.8.1. Test de capacidades visuales de percepción (TVPS)

Este test nos permitirá evaluar áreas como: discriminación visual, memoria visual, relaciones visuo-espaciales, constancia visual de forma, memoria visual secuencial, figura fondo, cerramiento visual. Consta de varios grupos de láminas con distintas respuestas, entre las que el paciente tendrá que señalar la correcta.

Hay dos versiones de este test, una para niños y otra para adultos; no obstante, algunos pacientes adultos con LCA presentarán niveles cognitivos alterados.

Test motores

6.8.2. Test evolutivo de integración visuo-motora de Beery (VMI)

Este test nos permitirá evaluar la coordinación ojo-mano. Para ello, el paciente tendrá que copiar una serie de figuras.

6.8.3. Wold Visuo motor

Al igual que el VMI, también nos permitirá evaluar la coordinación ojo-mano. Consta de una serie de puntos que el paciente tiene que unir mediante una línea, en horizontal y en vertical.

6.8.4. Monroe III Gessell III

Este test nos permitirá evaluar la memoria visual de un modo motor, es decir, el paciente tendrá que dibujar los dibujos presentados.

6.8.5. V.A.D.S.

Con este test evaluaremos si existen diferencias entre la entrada de información visual y auditiva y entre la respuesta oral y visual.

Test psicomotores (lateralidad)

6.8.6. Análisis de Wachs

Mediante este test evaluaremos el esquema corporal y el equilibrio, siempre que el estado físico del paciente lo permita.

6.8.7. Test de Piaget

El paciente tendrá que responder a una serie de preguntas que nos permitirán evaluar su lateralidad.

6.8.8. Localización espacial

Para evaluar la localización espacial emplearemos una anilla y un puntero. El paciente tendrá que coger el puntero e introducirlo en la anilla, en distintas posiciones. Podremos hacerlo de modo monocular o binocular, cogiendo el puntero con una u otra mano, e incluso cogiendo el paciente el puntero y la anilla.

7. TRATAMIENTO

Ya hemos visto en los apartados anteriores que son muy numerosas las consecuencias visuales, perceptuales y vestibulares que una lesión cerebral adquirida puede producir. Hemos visto también todos los síntomas que los pacientes suelen referir cuando acuden a la consulta optométrica. En ocasiones, estos pacientes lo único que desean es eliminar dichos síntomas de un modo rápido y eficaz, puesto que en la mayoría de los casos habrán sido muchos los tratamientos y las sesiones de rehabilitación a las que se han sometido. Y aunque cada vez son más los pacientes que acuden remitidos por otros profesionales, otros muchos acudirán pensando que su problema es solo visual. Es aquí donde nosotros como optometristas desempeñamos un papel mas que importante; ya que mediante un diagnóstico completo y adecuado a cada paciente, podremos plantear el mejor tratamiento, haciéndole ver que sus síntomas visuales, serán a menudo la manifestación de un problema de integración sensorial y perceptual mayor, derivado de su lesión cerebral.

Cada vez son más y mejores las alternativas que la optometría nos ofrece como tratamiento en casos de lesión cerebral; aunque en muchos casos será la combinación de varias de estas alternativas el tratamiento más adecuado.

Hay que destacar también que cuanto más temprano sea el tratamiento, mejores serán los resultados y la recuperación, tanto visual como sistémica del paciente.

Los tratamientos optométricos más eficaces en este tipo de pacientes serán: lentes, prismas, oclusión y obturación, terapia visual y fototerapia optométrica.

7.1 LENTES

Las lentes oftálmicas y las lentes de contacto serán el modo de tratamiento más básico. Prescribiremos aquellas lentes que permitan al paciente obtener una visión nítida y cómoda, que eliminen la visión doble y reduzcan el estrés visual al que se encuentran sometidos tras la lesión; de este modo eliminaremos interferencias refractivas, acomodativas o binoculares que puedan afectar a nivel perceptual y postural.

7.2 PRISMAS

Los prismas pueden ser empleados en el tratamiento optométrico de dos modos distintos. Podremos utilizarlos para compensar diplopias o estrabismos adquiridos; pero también podrán ser utilizados como prismas posturales, reorganizando la percepción espacial del paciente.

PRISMAS DE COMPENSACIÓN

Estos prismas nos permitirán compensar desviaciones oculares adquiridas en la lesión cerebral, así como eliminar la diplopia.

Los prismas de compensación más utilizados serán los ***prismas de Fresnel***. Estos prismas consisten en una lámina plástica (policloruro de vinilo) formada por una serie de elementos prismáticos cuyas bases coinciden en magnitud y dirección. De este modo se consigue la misma potencia que un prisma tallado pero con un espesor mucho menor.

La ventaja de estos prismas, además del menor espesor, es que se pueden adaptar sobre cualquier lente oftálmica y que su uso puede ser temporal. También permitirán la prescripción de prismas sectoriales, adaptando diferentes potencias y direcciones en puntos distintos. Por el contrario, provocarán una disminución de la agudeza visual debido a la dispersión y difracción de la luz que se produce entre las bases.

Otro tipo de prismas de compensación serán los ***prismas tallados*** en la lente. Éstos solo estarán indicados para prescripciones prismáticas permanentes y de poca cuantía.

Por último, se podrá obtener también potencia prismática mediante ***descentramiento*** de la lente. Este método solo será útil en ametropías elevadas, ya que se podrá conseguir un efecto prismático mayor.

Cabe decir que, pese a que los prismas pueden ser una alternativa muy recomendable para casos de desviación o diplopia, la correcta adaptación del paciente a los mismos dependerá en gran medida del sistema visual y de la percepción espacial del propio paciente.

PRISMAS POSTURALES

Cuando colocamos un prisma postural, inducimos una alteración de la percepción de la localización de la imagen en el espacio, alterando las referencias egocéntricas preexistentes.

Los prismas posturales más utilizados son los ***Prismas de Yocked***. Consisten en un sistema binocular de prismas en el que las bases de los prismas coinciden en dirección y potencia. Estos prismas permitirán modificar la percepción espacial del paciente, corregir posturas anómalas y equilibrar las vías visuales focal y ambiente. Estarán especialmente indicados

en pacientes con desplazamiento de la línea media y en pacientes con alteraciones campimétricas. Podrán utilizarse como tratamiento temporal durante las sesiones de terapia visual o como tratamiento permanente.

Otra opción de prismas posturales son los ***Prismas Activos***. Estos prismas tienen una baja potencia prismática (4Δ) y se adaptan de modo que las bases coincidan con las líneas de acción de los músculos oblicuos inferiores de ambos ojos. Al colocar el prisma en esta posición hacemos que el músculo oblicuo se relaje, produciendo a su vez la relajación de otros músculos ligados a él a través del sistema propioceptivo. De este modo, podremos intervenir de forma activa en casos de LCA que presenten síndrome de deficiencia postural.

7.3 OCLUSIÓN Y OBTURACIÓN

Como ya vimos en apartados anteriores, uno de los síntomas más comunes entre pacientes con LCA será la visión doble. Frecuentemente, y sobretodo si ha transcurrido mucho tiempo desde el accidente neurológico, desarrollarán posturas anómalas que eviten esta visión doble e incluso cerrarán uno de los ojos.

Desde un punto de vista funcional, la oclusión como tratamiento a la diplopia, eliminará los síntomas del mismo modo que lo hace el paciente al cerrar el ojo. No obstante en pacientes que han sufrido una LCA la oclusión debería ser un tratamiento complementario a otros como la terapia visual.
En este punto explicaremos qué es la oclusión y en qué casos es recomendable.

La **OCLUSIÓN** es un método optométrico consistente en poner un parche pegado al ojo o una ventosa en la gafa que impida por completo el paso de luz al ojo, inhibiendo la visión y alterando, entre otros aspectos, la

binocularidad y el campo visual. Existen diversos tipos de oclusores: vendajes, parches, oclusores opacos, lentes de contacto con pupila opaca…

Como alternativa a la oclusión encontramos la **OBTURACIÓN**, consistente en poner un parche de plástico o un celo traslúcido sobre la gafa, de modo que se inhibe la visión central pero se mantiene la visión periférica y la estimulación luminosa. Entre los tipos de obturadores más comunes encontramos: filtros traslúcidos, filtros de distintas densidades, lentes penalizadotas que producen borrosidad, lentes polarizadas que permiten modificar el paso de luz…

Tanto la oclusión como la obturación podrán realizarse de modo total o parcial. La ***oclusión-obturación total*** solo estará indicada en aquellos casos en los que la visión doble sea constante y no se haya tenido éxito con cualquier otra alternativa de tratamiento; en caso de ser utilizada deberemos prescribir una oclusión total alternante, es decir, ocluiremos un día cada ojo, a excepción de que presente una mala agudeza visual en alguno de los ojos o en el caso de que tenga posibilidades de recuperar la visión; en el primer caso, ocluiremos el ojo malo para no restar visión y en el segundo, taparemos el ojo bueno para estimular la agudeza visual del otro ojo.

Por su parte, la ***oclusión-obturación parcial*** estará indicada en pacientes con visión doble intermitente o en estrabismos incomitantes en los que la visión doble puede variar entre las distintas posiciones de mirada. Así podremos realizar una obturación sectorial, dependiendo de la afectación y desviación del paciente. En los casos de LCA en los que sea necesario obturar, no se tendrá tanto en cuenta la desviación ocular sino la integridad de la visión periférica. Para ello, se puede realizar una oclusión binasal modificada que el elimine el campo próximo en posición primaria de mirada, de modo que se atienda mejor a la periferia, pero que permita la convergencia ocular. Otro tipo de obturación parcial, muy utilizada en

pacientes con LCA que manifiesten diplopia constante, será la obturación puntual. En este caso, se aplica un parche de pequeño diámetro, haciéndolo coincidir con el eje visual; de este modo, se elimina la diplopia pero se mantiene la visión periférica, hecho fundamental en la recuperación de los pacientes con LCA.

7.4 TERAPIA VISUAL

La terapia, entrenamiento o rehabilitación visual consiste en una serie de ejercicios destinados a aumentar las habilidades visuales, integrándolas de manera óptima, permitiendo al paciente aprender a utilizar de forma más eficiente su sistema visual. De esta manera percibirá, analizará y comprenderá mejor su espacio visual.

Se ha demostrado que la terapia visual es uno de los tratamientos más efectivos, tanto en pacientes con LCA como en pacientes con cualquier otro tipo de afectación visuo-perceptiva. Aunque las condiciones iniciales del paciente pueden hacer pensar que la recuperación visual y perceptual va a ser difícil, contaremos con un valor muy importante en este tratamiento: la motivación del paciente. Al tratarse frecuentemente de sujetos adultos, en la mayoría de los casos, mostrarán una gran motivación y un elevado interés por cumplir el tratamiento. Este interés irá aumentando a medida que se vayan obteniendo mejoras en las habilidades visuales del paciente. Por ello, también es importante explicar la terapia visual que vamos a realizar y qué pretendemos conseguir, dándole al paciente expectativas realistas.

El programa de ejercicios realizados en la terapia visual será personalizado, sobretodo en los pacientes con LCA, ya que esta lesión puede

afectar de manera diferente en cada paciente, alterando más unas áreas u otras.

La duración del tratamiento dependerá del tipo de lesión y de la evolución del paciente tanto a nivel visual, como a nivel motor y cognitivo.

El tratamiento de terapia visual tendrá tres fases. La primera fase será monocular, y en ella se intentará igualar las habilidades de ambos ojos por separado. La segunda fase será biocular, y en ella se trabajarán ambos ojos a la vez pero sin fusión (separador, prisma). Por último tenemos la fase binocular, en la que se trabajará con los dos ojos a la vez en las condiciones normales de visión.

Dentro de la terapia visual existen una serie de secuencias de ejercicios específicos para cada habilidad visual: oculomotilidad, fijación localización, acomodación, binocularidad (vergencias y fusión), percepción visual, integración bilateral, visión periférica, equilibrio e integración sensorial. Las áreas a trabajar dependerán del tipo de afectación; no obstante, y como ya vimos en apartados anteriores, pueden ser muchas las áreas afectadas en pacientes con LCA; por ello habrá que trabajar diversas áreas a la vez, para que las mejoras en unas u otras se vayan integrando.

A continuación se detallarán estas secuencias:

SECUENCIA OCULOMOTORA

Con esta secuencia trabajaremos la motilidad ocular en todos sus aspectos: movimientos de seguimiento, sacádicos y mantenimiento de la fijación. En los seguimientos empezaremos por movimientos de pequeña amplitud, para ir aumentándola, mientras que en los sacádicos iremos de movimientos más gruesos a movimientos más finos. Lo que se pretende conseguir es una automatización de la oculomotilidad, ya que en pacientes

con LCA, suele estar tan afectada que solo la pueden utilizar de un modo consciente; automatizándola conseguiremos que sus movimientos sean más precisos y que ayuden a la mejor de otras habilidades visuales.

Ejercicios de motilidad

Seguimientos

- Lápiz
- Pelota de Marsden
- Varilla de Wolf/cuchara
- Motilidad forzada
- Rotaciones con ojos cerrados
- Rotaciones monoculares con cordón
- Rotaciones con bandeja
- Rotador
- Programas específicos de ordenador

Sacádicos

- Lápices o punteros
- Cartas ARB
- 4 puntos de colores
- Sacádicos con cartas de Hart
- 4 cartas de Hart
- Fijador espacial
- Saltos con prismas sueltos
- Programas específicos de ordenador
- Acuvision

SECUENCIA DE FIJACIÓN Y LOCALIZACIÓN.

Como se ha visto con anterioridad, los pacientes con LCA suelen presentar alteraciones en la localización espacial, por ello es muy importante trabajar esta área, que nos ayudará también a potenciar la fijación y la coordinación ojo-mano. Una de las consecuencias de LCA puede ser la aparición de una ambliopía funcional; en estos casos trabajaremos esta secuencia a nivel foveal, intentando recuperar la agudeza visual.

Ejercicios de fijación-localización

- Puntear oes
- Arroz en botella / pajita
- Anilla
- Taquitoscopio
- Caminos y laberintos
- Collar de perlas
- Ejercicios con lentes negativas
- M.I.T.
- FM-17
- Pelota con letras
- Acuvision

SECUENCIA ACOMODATIVA

En esta secuencia pretendemos mejorar la cantidad y la calidad de acomodación, es decir, primero trabajaremos la amplitud y luego la flexibilidad acomodativa. En pacientes con LCA se produce un desequilibrio muy pronunciado entre las habilidades acomodativas de ambos ojos, por lo que en esta secuencia será esencial la fase monocular.

Flexibilidad de enfoque

- Lápiz
- Rejilla
- Sello-ventana
- Cartas de Hart
- Varilla de Wolf

Estimulación de la acomodación

- Flipper +/-
- Balanceo bifocal
- Negativo mental
- Ordenar lentes
- Balanceo alternante disociado / no disociado
- Balanceo lejos/cerca
- Balanceo de Flipper binoculares durante la lectura

SECUENCIA DE FUSIÓN (controles antisupresión)

Los pacientes con LCA podrán presentar una fusión frágil, que en muchos casos se convierte en supresión, debido a un estado binocular ineficaz. Por ello será importante trabajar esta secuencia, para fortalecer los niveles más básicos de binocularidad.

Ejercicios de fusión

- Entrenamiento fusional bruto
- Cartas de Hart R/V
- Pantalla R/V
- Flipper prismático R/V
- Flipper +/- R/V
- Barras de lectura R/V
- Cordón R/V
- Cuaderno rojo
- Estereoscopio
- Taquitoscopio anaglifo
- Ordenador con filtro R/V
- Laberintos R/V
- Figura-fondo R/V

SECUENCIA DE VERGENCIAS

Las alteraciones binoculares son muy frecuentes en pacientes con LCA; con esta secuencia se busca conseguir una correcta coordinación, tanto motora como sensorial, de los dos ojos. Para llegar a este nivel habremos tenido que igualar las habilidades oculomotora, acomodativa y de fijación-localización de ambos ojos. Comenzaremos a trabajar la binocularidad desde la periferia hacia el centro, es decir, de un modo más bruto a un modo más fino.

Ejercicios de vergencias:

- Cordón de Brock
- Barritas transparentes
- Flotadores opacos y transparentes
- Tarjeta de 3 puntos
- Tarjeta de Brock
- Triangulación forzosa y voluntaria
- Vectogramas
- Regla de apertura
- Estereoscopio
- Círculos excéntricos
- Flipper con prismas
- Ejercicios con ordenador

SECUENCIA DE PERCEPCIÓN VISUAL

Como ya vimos en apartados anteriores la percepción visual es un proceso complejo que permite al individuo interpretar su entorno visual. Eran muchas las áreas que formaban parte de esta percepción visual; por ello, para recuperar una percepción visual apropiada, tendremos que trabajar todas y cada una de las áreas afectadas (los test perceptuales nos dirán cuales), integrándolas entre si. Trabajaremos ejercicios de discriminación visual, memoria visual, constancia de forma, figura fondo, cerramiento visual, relaciones visuo-espaciales, integración visuo-motora…

Ejercicios de percepción visual

- Parquertry
- Caja de sensaciones
- Geoboards
- Perceptive
- SET
- Buscar la figura escondida
- Tangram
- Figuras incompletas
- Pick-it
- Flip-flop
- Taquitoscopio
- Cartas de flechas
- Pensamiento con dedos
- Tricky-fingers
- Círculos en pizarra
- Fijador espacial

SECUENCIA DE INTEGRACIÓN BILATERAL

En muchos pacientes con LCA el esquema corporal estará alterado debido a un desplazamiento de la línea media, como ya vimos en el apartado de consecuencias visuales.

En estos pacientes habrá que trabajar desde los niveles más básicos para recuperar la conciencia corporal y la comunicación entre ambos segmentos del cuerpo, es lo que se conoce como integración bilateral. Las consecuencias más directas de la alteración del esquema corporal serán las posturas anómalas que, en ocasiones podrán comprometer la integración física y el equilibrio.

Será interesante en esta secuencia, tener en cuenta el uso de prismas posturales (Prismas de Yocked)

Ejercicios para la integración bilateral

- Mapa mental
- Shuffle de Randolph
- Círculos en pizarra

ENTRENAMIENTO DE LA VISIÓN PERIFÉRICA

La alteración de la vía "ambiente" será muy frecuente en la lesión cerebral y en el consiguiente síndrome de visión post-trauma. Esta vía ambiente, estaba relacionada con la visión periférica. Tener conciencia periférica será esencial para poder manejarnos en el espacio abierto; por ello, será muy importante trabajar este aspecto de la visión, ya que una vez integrada con las demás habilidades tendrá una implicación muy importante en la percepción del espacio visual.

Esta secuencia podrá combinarse con la utilización de prismas y obturaciones que favorezcan la conciencia periférica.

Ejercicios de visión periférica

- Acuvision
- Carta de McDonald
- Periferia con carta de Hart
- Carta de Hart + pelota
- Positivo binocular
- Técnica modificada de Updegrave
- Círculos en pizarra

Algunos de estos ejercicios nos permitirán trabajar la integración de los sistemas periférico y central. Llegar hasta este nivel será un objetivo principal en los casos de LCA.

EQUILIBRIO

La alteración del equilibrio es una de las principales consecuencias visuales y vestibulares del la LCA. Por ello, será muy importante incluir ejercicios para fortalecer el equilibrio en la terapia visual. Así mismo, podremos ayudarnos de los prismas posturales explicados anteriormente.

Ejercicios para entrenar el equilibrio

Equilibrio de pie:

- Igualar el equilibrio
- Equilibrio alternante
- Balanceo de pies
- Talón-punta
- Equilibrio de puntillas
- Ojos cerrados
- Rotaciones con ojos cerrados

Equilibrio sobre barra:

- Mirar los pies
- Mirar al final del carril
- Mirar a un punto de fijación en la pared
- Caminar con ojos cerrados
- Equilibrio con Prismas de Yocked

Equilibrio en balancín:

- Tocar los lados
- Tocar con ritmo
- Ojos cerrados
- Rotaciones ojos cerrados

INTEGRACIÓN SENSORIAL

Esta secuencia corresponde a los niveles funcionales más altos. Como ya hemos visto a lo largo de todo este trabajo, la integración de los diferentes sistemas es imprescindible para el correcto desarrollo neuro-funcional que permita la automatización de distintas habilidades. Podemos trabar esta integración con ejercicios que requieran acciones de distinto tipo a la vez.

Ejercicios para la integración sensorial

- Flechas
- Fijador espacial
- Wayne

Estos ejercicios requieren una respuesta verbal a la vez que motora. Por ello requerirán niveles de concentración elevados.

Como ya hemos mencionado, estas secuencias de terapia visual deberán realizarse simultáneamente para conseguir una base sólida en la mejora de las habilidades visuales del paciente.

7.5 FOTOTERAPIA OPTOMÉTRICA – SYNTONICS

La fototerapia optométrica o "Syntonics" es un tratamiento basado en la aplicación directa de distintas frecuencias de luz visible sobre los ojos. Esta terapia a través de luz permite estimular el sistema visual a través de la vía retino-subcortical. Como ya vimos anteriormente esta vía retino-subcortical estaba relacionada con la visión periférica, por lo que la estimulación de dicha vía provocará a su vez una estimulación de la visión periférica. Este tratamiento, asociado a un programa de terapia visual mejorará considerablemente todas las habilidades visuales relacionadas con la vía "ambiente", por lo que estará especialmente indicado en pacientes con LCA.

8. CONCLUSIONES

Las consecuencias visuales de la lesión cerebral adquirida son tan importantes que, a menudo, dificultarán el correcto funcionamiento psico-motor y neurocognitivo del paciente.

Realizar un examen visuo-perceptivo adecuado a cada paciente será imprescindible para diagnosticar y tratar las afectaciones de los pacientes con LCA. En estos casos, no será tan importante hacer una batería de pruebas muy extendida, sino que intentaremos obtener toda la información diagnóstica con el menor número de pruebas posible.

Relacionar la visión con otros sistemas desde un punto de vista neuro-optométrico será el punto de partida para comprender la mayoría de los síntomas de los pacientes con LCA.

La terapia visual se muestra como uno de los tratamientos más eficaces en la rehabilitación de pacientes que han padecido una LCA. La complementación con otros tratamientos como prismas, obturación o fototerapia, potenciarán la mejora del paciente.

La coordinación de todos los profesionales de la salud implicados en la rehabilitación del paciente será esencial para entender todas las afecciones y patologías derivadas de la LCA y conseguir una mejora en todos los niveles del paciente.

Bibliografía

1. ARIAS M. et al (2001). **METAMORFOPSIA INVERTIDA. UNA ALTERACIÓN EN LA PERCEPCIÓN DE LA SITUACIÓN ESPACIAL DE LOS OBJETOS**. *Neurología. 16:149-153.*
2. Brunas, R L; Marelli, E.F.; **SISTEMA VESTIBULAR Y TRASTORNOS OCULOMOTORES**. *El Ateneo, 1985.*
3. Cabanilles Ródenas, B. et al. **CASOS CLÍNICOS: SOLUCIONES**. *Centro de Optometría Internacional, 2004.*
4. Cabranes Azcona, M.; **DIAGNÓSTICO Y TRATAMIENTO EN LAS ALTERACIONES VISUALES EN PACIENTES CON LESIONES CEREBRALES ADQUIRIDAS**. *Oxford Internacional University, 2001.*
5. Caloroso, E.; Rouse, M.; **TRATAMIENTO CLÍNICO DEL ESTRABISMO**. *Cigami, 1999.*
6. Carpenter, B.H.S.; **MOVEMENTS OF THE EYE**. *Pion London, 1988.*
7. Da Silva, O.; Gonçalves, M.; **TÉCNICAS AVANZADAS EN EL DIAGNÓSTICO Y TRATAMIENTO DE DESÓRDENES PROPIOCEPTIVOS Y DISLÉXICOS**. *Centro de Optometría Internacional, 2007.*
8. Dantas, A.M.; **TRATADO DE NEUROFTALMOLGIA**. Editorial JIMS. 1985
9. Díaz Alvarez, S.B. et al. **BASES OPTOMÉTRICAS PARA UNA LECTURA EFICAZ.** *Centro de Optometría Internacional, 2004.*
10. Delgado Barragá, J.E.; **FUNDAMENTOS NEURALES DE LA FUNCIÓN VISUAL.** *Centro de Optometría Internacional, 2003.*
11. Edwaards, K.; Llewellyn, R.; **OPTOMETRÍA**. *Masson-Salvat, 1993.*
12. Farreras; Rozman; **MEDICINA INTERNA**.
13. Gianutsos R et al. (1998) **REHABILITATIVE OPTOMETRIC SERVICES FOR SURVIVES OF ACQUIRED BRAIN INJURY**. *Arch Phys Med Rehabil. 69:573-8.*
14. Glaser, S.J.; **NEUROOFTALMOLOGÍA**. *Masson-Salvat, 1993.*
15. Jiménez-Amaya J.M. (2000). **ANATOMÍA FUNCIONAL DE LA CORTEZA CEREBRAL IMPLICADA EN LOS PROCESOS VISUALES**. *Rev Neurol ;30(7):656-662.*
16. Kanski, Jack J.; **OFTALMOLOGÍA CLÍNICA**. *Elsevier-BH, 2005.*

17. Lang, G.K.; **OFTALMOLOGÍA, texto y atlas en color** (2ª Edición). *Elsevier-Masson, 2006*.
18. Martin, T.; Corbet, J.; **NEUROOFTALMOLOGÍA.** *Harcourt, 2001*.
19. Nácher Oviedo, B.; **DIPLOPIAS IATROGÉNICAS**. *Oxford Internacional University, 2001*.
20. Nogales-Gaete J.; Donoso S. A.; Verdugo L.R.J.; **TRATADO DE NEUROLOGIA CLINICA.** (*TEXTOS).Editorial universitaria.*
21. Pérez Camazho, F.;Gutiérrez Sevilla, M.A. **ALTERACIONES NEUROOFTALMOLÓGICAS EN LOS T.C.E.** *1994*.
22. Pickwell, D.; **ANOMALÍAS DE LA VISIÓN BINOCULAR**. *J.M.S., 1996*.
23. Puerta Fonolla, A.J. et Al.; **NEUROANATOMÍA tomo I**. *Pregrado, 1986*.
24. Puerta Fonolla, A.J. et Al.; **NEUROANATOMÍA tomo II**. *Pregrado, 1986*.
25. Ramos Ibarra, M; **BASES NEUROLÓGICAS DEL ENTRENAMIENTO VISUAL**. *Centro de Optometría Internacional, 1994*.
26. Reading, R.W.; **BINOCULAR VISION foundations and applications.** *Butterworth, 1993*.
27. Rouviére, H.; Delmás, A.; **ANATOMÍA HUMANA DESCRITIVA TOPOGRÁFICA Y FUNCIONAL (Tomo I – cabeza y cuello)**. *Masson, 1999*.
28. Semir Zeki(1992). **LA IMAGEN VISUAL EN LA MENTE Y EN EL CEREBRO.** *Investigación y ciencia. 194: 26-35*.
29. Sheiman, M.; Wick, B.; **TRATAMIENTO CLÍNICO DE LA VISIÓN BINOCULAR**. *Cigami, 1996*.
30. Snell, R.S.; **NEUROANATOMÍA CLÍNICA**. *Panamericana, 2006*.
31. Suchoff, I.B.; Ciuffreda, K.J.; Kapoor, N.; **CONSECUENCIAS VISUALES Y VESTIBULARES DE LA LESIÓN CEREBRAL ADQUIRIDA**. *CNOO, 2002*.
32. Young, A.; Young, H.; **NEUROANATOMÍA CLÍNICA FUNCIONAL**. *Mason 1992*.

Recursos web

- *Anales del sistema sanitario de Navarra*

http://www.cfnavarra.es/salud/anales/textos/vol23/suple3/suple16.html

- *Natural Institute of Neurological Disorders and stroke*

http://www.ninds.nih.gov/disorders/spanish/la_hidrocefalia.htm

- *Apuntes de Neuroanatomía*

http://apuntesanatomia.iespana.es/neuro/vascc.htm

- *Sociedad Española de Estrabología*

www.oftalmo.com/estrabologia/rev-97/97-01.htm

- *Universitat de Barcelona*

http://www.ub.es/oftalmo/clases/lec18/cvcas.htm

- *Oficina autónoma Interactiva Docent*

http://www.oaid.uab.es/nnc/html/entidades/web/13cap/c13_03.html

- *Primer congreso virtual iberoamericano de neurologia*

http://neurologia.rediris.es/congreso-1/conferencias/neuropsicologia-2-3.html

- http://www.indexnet.santillana.es/rcs2/enciclopedia/pdf/P117.pdf
- *Portal de psicopedagogía*

http://www.psicopedagogia.com/articulos/?articulo=468

- www.udc.es/.../educacion%20fisica%20de%20base/Temas%20power%20point/el%20esquema%20corporal%20(1).pps
- *Foro univisión*

http://foro.univision.com/univision/board/message?board.id=metafisicayfilosofia&message.id=15217

- *Apuntes de Neurología.*

http://www.infodoctor.org/neuro/cap5_1_9.htm

- *II congreso internacional de neuropsicología en internet.*

http://www.serviciodc.com/congreso/congress/pass/conferences/Blazquez.html

- *Espacio logopédico*

http://www.espaciologopedico.com/articulos2.php?Id_articulo=748

- http://www.personal.us.es/jcordero/PERCEPCION/Cap01.htm
- C.N.S. Centre for Neuro Skill: Post trauma Vision Syndrome. http://www.neuroskills.com/tbi/vision1.shtml
- Neuro Optoemtric Rehabilitation Assosiation: Spot patching in diplopia. http://www.nora.cc/clinical_cases/pearl1.html
- College of Syntonic Optometry

http://www.syntonicphototherapy.com/online/

ANEXOS

Examen Visual LCA

Andrés Álvarez Fernández - Sonia de Andrés Pastor

Nº Paciente			

F. Examen			

DATOS PERSONALES

Apellidos, Nombre									
F. Nac.				F. Ingreso				Centro	

ANAMNESIS

Tipo de Lesión:

Inconsciencia / Coma (tiempo): *Escala Glasgow:*

Otras afecciones (hematoma, hernia, edema, fisura…):

Trastornos motores, lenguaje…:

Afectación visual:

Utilización de la visión:

Tipo de rehabilitación:

Otros:

RX.

OD	
OI	
Ad.	

A.V.

	Lejos		Cerca	
	SC	CC	SC	CC
OD				
OI				
AO				

MOTILIDAD

	Versiones			Ducciones					
Seguimientos									

PPC:

Sacádicos:

Pasos de Parks:

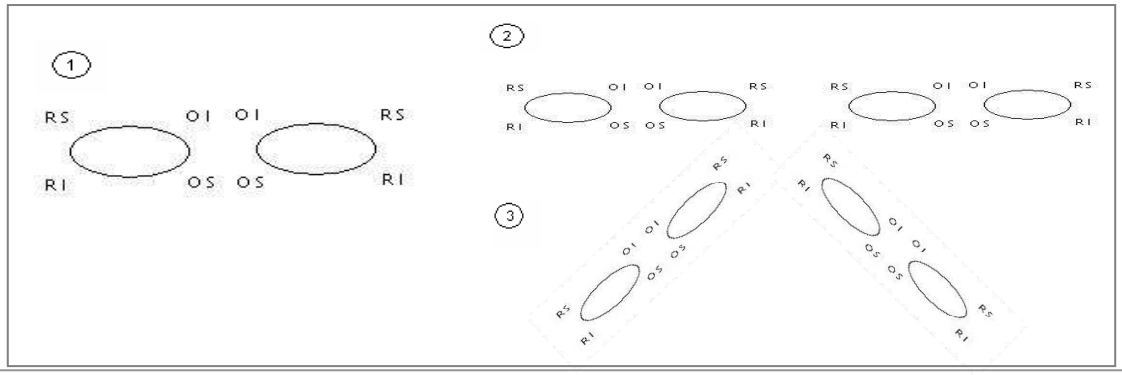

VISIÓN BINOCULAR

Prisma vertical	Filtro rojo
Luces de Worth: L C	Estereopsis: Test → "

Cover Test

	CC	SC
L		
C		

Maddox

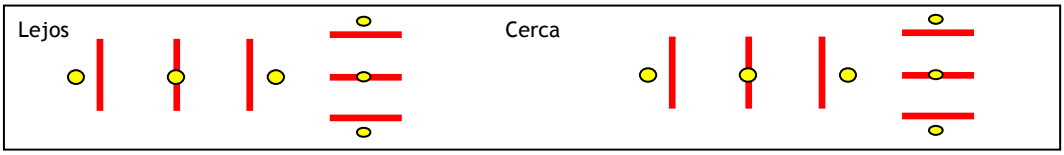

Doble varilla Maddox

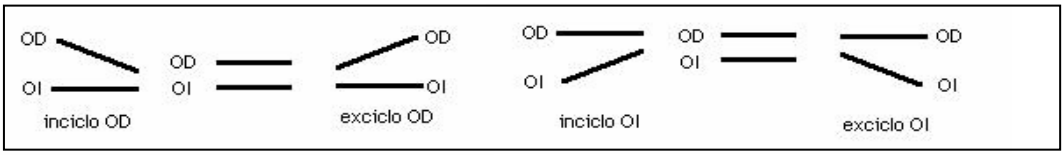

21 PUNTOS

# 4 Ret.	OD: OI:				
# 7 Subj.	OD: OI:	AV		AO	
# 8 FL		# 13 FC			
# 11 BI		# 17 BI c			
# 9 - 10 BE		# 16 BE c			
# 12 FV		# 18 FV c			
# 19 AA	OD: OI:	Flex. Acom.	OD: OI: AO:		

SALUD OCULAR

PUPILAS		COLORES	OD OI
CAMPOS	Confront: Rejilla Amsler:		
OFTALMOSCOPÍA		Saturación al color	
		Fotostress	
		Comparación luminosudad	

DIAGNÓSTICO:

OBSERVACIONES:

Examen Visual LCA

Andrés Álvarez Fernández - Sonia de Andrés Pastor

Nº Paciente			

F. Examen			

DATOS PERSONALES

Apellidos, Nombre									
F. Nac.				F. Ingreso				Centro	

PRUEBAS PERCEPTUALES

EJERCICIOS DE ENTRENAMIENTO VISUAL

RECOMENDACIONES / TRATAMIENTO